

## 윤상피열연골의 역동적 운동

전북대학교 의학전문대학원 이비인후-두경부외과학교실

홍 기 환

= Abstract =

### Cricoarytenoid Motion

Ki Hwan Hong MD

Department of Otolaryngology-Head and Neck surgery, Chonbuk National University Medical School, Jeonju, Korea

Arytenoid motion has long been recognized as complex. Misunderstandings about the specifics of arytenoid motion remain prevalent. The resultant misunderstandings have led to erroneous or suboptimal clinical approaches to the treatment of vocal fold immobility. A thorough understanding of the anatomy of the arytenoid and cricoid cartilages, the cricoarytenoid joint, and related ligaments, muscles, and other structures is essential in order to fully understand laryngeal motion disorders. Arytenoid motion occurs in three directions. Movements involving a change anteriorly and posteriorly, as well as vertically, are due to the revolving or pitchlike motion of the arytenoid along the minor axis of the cricoid's elliptically shaped facet. The medial and lateral movements are due to the orientation of the arytenoid which in turn is determined by the forward, lateral, and inferior inclination of the cricoid-arytenoid facet. During adduction it is the outward angulation of the vocal process from the body of the arytenoid that allows the entire length of the vocal processes to approximate one another and to have this meeting occur at the proper vertical height.

KEY WORDS : Cricoarytenoid · Movement.

## 서 론

후두의 가장 중요한 기능은 하기도의 보호와 기도로서의 역할, 그리고 상기도와 하기도의 연결작용으로서 특히 피열연골과 윤상연골의 해부학적 구조도 이러한 기능을 토대로 고려되어야 하며 음성의 생성은 후두의 매우 중요한 기능이지만 단지 2차적 기능으로만 생각되어 진다.<sup>1)</sup> 하기도 방어는 후두의 세가지 구조물로 형성된 층들에 의하는데 첫번째 층은 후두개(epiglottis)의 후방-하방 접힘과 피열후두개주름, 피열연골, 소각연골(corniculate cartilage) 및 설상연골(cuneiform cartilage) 등의 접힘에 의한다. 두번째 층은 가성대의 내전에 의하여 형성되고 진성대의 내전에 의하여 마지막 세번째 층이 형성되어진다. 그러나 이러한 구조물들이 외과적으로 모두 제거되었을 때 기도를 방어하는 기능은 피열

연골의 운동과 이에 관여하는 근육들에 의해 유지되어진다. 이러한 현상은 실제로 상윤상 후두적출술(supracricoid laryngectomy)에서 잘 나타나는데 갑상연골, 후두개, 가성대 및 진성대가 제거되며 이상와, 윤상연골, 피열연골이 근육과 함께 남게 되며 혀의 기저부와 설골을 윤상연골과 봉합하므로써 피열연골이 높게 위치하게 된다. 이러한 상태에서 연하시 피열연골은 전방으로 움직이며 설저부와 접촉하게 되고 설저부가 후방-하방으로 내려와 연하시 피열연골과 거의 닿는 상태가 되어 음식, 음료수 및 분비물들이 안전하게 소화관으로 지나갈 수 있도록 경사로를 형성하며 이로 인해 하기도로의 흡인을 방지할 수 있다. 또한 음성은 호기성 공기가 피열연골을 싸고있는 잔여연부조직을 진동시켜 거칠지만 기능적인 음성을 만들어낸다.

기도방어에 대한 기전으로 기관과 후두사이의 축의 각도도 중요한 요소이다. 대개 축의 각도는 수평면으로부터 120도, 수직면으로부터 30도의 각도로서 후두는 앞쪽으로 경사져 있고 혀의 뒷면에 접해 있다. 연하시 후두는 상방-전방으로 당겨지고 혀의 기저부는 하방-후방으로 이동하게 되며 후두는 설 기저부 밑에서 움츠러들어 기도가 보호된다. 따라서

논문접수일 : 2009년 11월 3일

책임저자 : 홍기환, 561-712 전북 전주시 덕진구 금암동 634-18

전북대학교 의학전문대학원 이비인후-두경부외과학교실

전화 : (063) 250-1990 · 전송 : (063) 250-1986

E-mail : khhong@chonbuk.ac.kr

기도의 보호는 설 기저부와 후두의 운동방향 및 세가지 구조물 층에 의해 이루어진다.

잘 알려진바와 같이 피열연골의 운동은 세 방향에서 일어난다.<sup>2,3)</sup> 전방·후방·수직으로의 변화를 포함하는 운동은 윤상연골의 타원형 면의 단축을 따라 피열연골의 회전이나 진동운동에 의해 발생한다. 내측·외측 운동은 윤상피열연골 면의 전방, 측방, 하방의 경사에 의해 각각 결정되어지는 피열연골의 방향성 때문이다. 내전운동 시 피열연골 몸체로부터 성대돌기의 외측으로 편향하는 각도는 한쪽 성대돌기가 반대 측 성대돌기와 접할 수 있는 충분한 길이와 적절한 높이를 제공한다.

### 피열연골의 구조

피열연골이라는 명칭은 고대 물곡자 또는 물주전자처럼 방향을 잡고있다는 점에서 유래되었다.<sup>4)</sup> Arytania 또는 arytaena는 그리스어로 곡자, 주전자를 의미하며 Eidos는 형(form)을 뜻하며 복합어 arytainoide(s)는 곡자형 또는 주전자형을 의미한다. 피열연골을 내측 또는 외측에서 보면 피열연골이 옛날식 장화와 비슷하게 생겨 발, 발목, 종아리 하방으로 구분될 수 있으며 발은 엄지 발가락, 중족골 두부의 활액낭염에 의해 약간 기형화되어 보이고 엄지 발가락 안쪽의 활액낭염은 발의 나머지 부분(피열연골의 몸체)으로부터 엄지 발가락(성대돌기)의 부정 배열을 일으킨 것처럼 보이고 나머지 발의 선상 배열에 비해 발가락의 장축은 외측으로 편향되어 있다(Fig. 1).

피열연골은 각각 1개의 밑면과 3개의 측면을 가지는데 각각의 측면은 서로 만나게 되고 밑면은 오목하고 측면은 불규칙한 모양이며 크기가 서로 다르다.<sup>4,5)</sup> 피열연골의 측면은 내측, 후측 및 전외측으로 구성되며 내측과 전외측면이 결합된 밑면에서는 전방, 외측방으로 돌출되어 점점 가늘어지는 구조물이 발견된다. 뒷면의 하방으로부터 후방으로의

돌출은 넓고 무디며 두꺼운 구조물로서 근육돌기로 알려져 있다. 피열연골의 전외측면은 2개의 동과 와를 갖는다. 윗쪽으로는 가장 큰 삼각형와가 있고 아래 쪽으로는 직사각형와가 있다. 각각의 이름에 의해 유추해보면 밑면의 오목함은 상대적으로 길고 좁다. 직사각형와는 근육돌기와 성대돌기 모두를 만입시킨다. 만약 하나가 근육돌기의 내측·정중수직에서 시작되는 선을 향하고 근육돌기의 장축을 따른다면, 선은 성대돌기를 통과할 것이다. 각각 윤상피열연골면의 단축에 상응하는 피열연골 관절면의 오목곡선과 함께 이러한 사실을 이해하고 있는 것은 피열연골 운동의 기전을 이해하는데 매우 중요하다.<sup>6,7)</sup>

### 피열연골의 운동

피열연골이 위치하는 윤상연골면은 후면에서 볼록하게 구부러져 있고 타원형의 모양을 지닌 구조이다. 윤상피열연골면의 장축은 윤상연골의 후방·측방·상방의 가장자리를 따라 지나며 피열연골 관절면의 횡단길이보다 장축의 길이가 크기 때문에 윤상연골면의 장축을 따라 피열연골의 활주운동(sliding)은 가능하다(Fig. 2). 이러한 활주 운동은 강력한 후두폐쇄시에 사용되어진다. 그러나 실제 윤상연골면의 장축을 따른 활주운동이 가능하다 할지라도 피열연골의 이상적인 실제 운동은 윤상연골면의 단축을 따르는 전후방으로의 활주운동(sliding)이다. 볼록하게 구부러진 면위에서의 활주는 결과적으로 동시에 양방향으로의 운동을 가능케 하는데 전후방으로 뿐만아니라 수직적 위치 변화를 초래하게 된다. 피열연골이 앞쪽으로 움직일 때 성대돌기는 아래로 이동하고 근육돌기는 위로 올라간다. 후방으로 활주할 때는 성대돌기는 올라가고 근육돌기는 내려간다.<sup>4,5)</sup>

수직적이면서 전후방으로의 움직임 즉 흔들기와 같은 운동을 그 자체로서 흔들림 즉 진동운동(rocking)이라 한다. 피열연골의 이러한 운동은 또한 회전운동과 뚜렷한 유사성

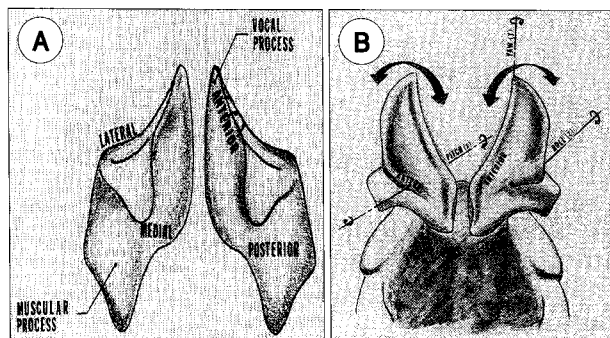


Fig. 1. A : Arytenoids viewed from above with vocal and muscular processes and these sides labeled. B : Bidirectional movement occurring during revolving of the arytenoid is depicted.

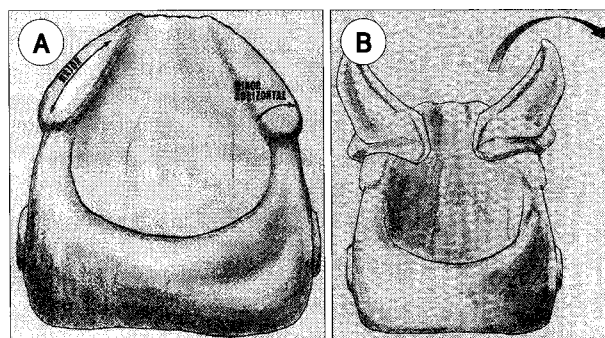


Fig. 2. A : Cricoid, with minor or horizontal and major or longitudinal axes of the cricoarytenoid facet labeled. B : Posterior revolving or negative pitchlike rotations.

을 지낸다. 사실상 피열연골 운동을 기술하고 있는 교과서와 논문에서 회전이라는 용어를 사용하지 않는 것을 찾지 못한다. 회전이라는 용어의 도입은 많은 문제를 야기시켰는데, 이러한 것은 임상적으로 매우 중요한 결과를 낳게 되었다. 마음속에 회전의 개념을 가지고 위에서 후두를 볼 때, 수직적 변화는 잘 평가 할수 없는 반면 내측 외측운동은 강조되어 진다. 피열연골의 수직적 이동은 중요하다. 그러나 수직적 이동이 한 단위 일어나는 동안 내·외측 이동은 두 단위 일어나게 된다. 이것은 피열연골이 그것들의 수직축을 돌고 있다는 잘못된 인상을 주게 된다. 수직축은 y축으로 알려져 있고 이 축 둘레의 운동은 한쪽으로 흔들리는 회전이므로 알려져 있다. 윤상피열연골 관절의 구조는 수직축에서의 최소 회전조차도 방지한다.

피열연골의 운동에 대한 수직축 둘레의 회전의 개념은 수학적 모델로 설명되어질 수 있다. Von Leden에<sup>5)</sup> 따르면 회전이 횡축(X)과 전후축(Z)상에서 가능하며 만약 중심점이 후방 윤상면대로 전이되면 전후축(회전축 or Z)상에서 어느 정도의 최소 회전이 허용된다. 회전은 내부축에서 돌 수 있는 회전 물체를 필요로 한다. 피열연골은 어떠한 내부축에서도 역동적으로 회전하지 않는다. 피열연골의 회전이 일어나는 축은 내부에 있다기 보다는 윤상연골안의 근원점에 있다.<sup>6)</sup>

용어 “흔들임(rocking)”이 용어 “회전(rotation)”이 가진 어려움을 피할 수 있는 것처럼 보일지라도 그것 또한 문제점을 가지고 있다. 흔들림자와 흔들리는 말의 기저부는 피열연골과 같지 않게 오목하지 않고 볼록한 곡선을 이룬다. 그러한 바닥에서는 앞뒤로 흔들리는 때 운동시 흔들리는 면과 접촉하는 한 점이 있게 된다. 피열연골이 윤상연골면 위에서 활주 할 때는 어느 한 점이 윤상 연골과 접촉하는 것이 아니라 전체 피열 바닥이 윤상 연골과 접촉하게 된다. 결과적으로 전후방으로의 흔들림은 그것이 흔들림자건 흔들 말이건 간에 횡축상에서 실제적으로 회전한다. 수학적 관점에서 보면 흔들림(rocking)과 회전(rotation) 모두 정확하다고 생각되지 않는다(Fig. 3).

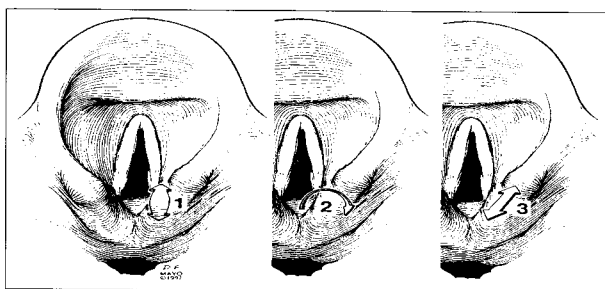


Fig. 3. Three types of movement of arytenoid on the cricoid cartilage. 1: rocking movement, 2: rotation movement, 3: sliding movement.

윤상 연골면 위에서 피열연골의 활주를 “피열연골돌기의 회전”으로 설명되어진다. Revolving과 rotation과의 차이점은 “행성은 태양주위를 돌고(revolve) 그 행성 자체는 내부 축을 따라 돈다(rotate).”라는 문장으로 쉽게 평가되어질 수 있다. 회전하는 행성의 이미지를 상상하는 것은 쉬울지 몰라도 고정된 윤상연골 위에서 회전하는 피열연골의 이미지를 마음속에 떠올리는 것은 쉽지 않다. 용어 rotation의 전통적인 사용과 등그스런 면 위에서 회전하는 물체의 유사한 운동이 혼용되는 점을 생각할 때, 회전을 기술하는 양자택일의 방법으로 전후방 진동운동(pitchlike motion)이 받아들여질 수 있도록 확실한 논거가 만들어져야 한다.

피열연골이 전방·하방으로 움직임에따라 부가적인 방향 변화가 일어난다. 진성대주름과 함께 피열연골이 내측으로 움직이는 것이 관찰된다(내전). 피열연골이 후방·상방으로 움직일 때 피열연골과 진성대주름은 분리되거나 바깥쪽으로 움직인다(외전). 피열연골이 앞뒤로 흔들리는 운동을 하거나 회전하는 동안 내·외측으로 움직이지만 이러한 움직임이 전후방 진동운동(pitchlike motion) 과정 그 자체 때문만은 아니다. 내측, 외측 방향으로의 움직임은 윤상피열관절의 배열 덕분이다. 윤상면은 외측, 전측, 후측으로 경사져 있다. 이러한 형태를 생각해 볼 때 피열연골은 수직축을 따라 안쪽으로 돌아갈 것이다. 이것은 역동적 회전이라기 보다는 고정된 회전을 의미한다. 피열연골의 이러한 방향성은 각각의 피열연골이 반대편 피열연골을 향하여 기울어져 있고, 성대결절이 진성대주름의 전방접합면을 향하는 결과를 낳게된다. 이런 서로를 향하는 경사면은 피열연골이 전방·하방으로 진동운동을 하는 동안 피열연골과 진성대 주름이 접근하거나 서로 만날 수 있도록 해준다. 전방진동운동은 양음률로 알려져 있다. 윤상면 위에서 피열연골의 후상방 진동운동 동안에 피열연골과 진성대주름은 분리된다. 이런형의 진동회전은 음음률로 알려져 있다.

성대돌기가 피열연골 몸체로부터 바깥쪽으로 각지지 않았더라면 전방운동의 전하방 한계가 미치지 못했을 것이다. 양성 진동운동 동안 성대돌기들은 너무 일찍 만나게 될 것이다. 더욱 진행된 전하방운동은 억제될 것이다. 결과적으로 성대주름이 내전하는 동안 성대주름의 후방 1/3의 위치는 중간 1/3보다 높으며 중간 1/3은 전방 1/3보다 높다. 그 이상의 수축을 가능케하는 내전근으로 인해 발생된 힘은 각각의 성대돌기의 내측 모서리 점막과 연골막에 손상을 줄 수 있다.

### 일측성대마비에 대한 수술시 고려사항

성대는 후두경을 통해 상부로부터 쉽게 관찰된다. 상부로

부터의 관찰로 인해 성대마비시 마비의 위치는 정중위, 부정중위 및 중간위 등으로만 표현되며 높이의 차이에 대해서는 대부분 관찰할 수 없다고 보고하였다.<sup>8)</sup> 그러나 내시경의 발달로 어느 정도 높이의 차이를 예측할 수 있다. 위의 역학적 운동을 배경으로 설명한다면 정중위 혹은 부정중위 마비에서는 마비된 피열연골이 윤상연골위에서 후방 활주된 상태로 고정되며 호흡시는 정상 피열연골이 전방 활주운동에 의해 외측, 하방으로 이동하기 때문에 마비성대가 높게 위치한다. 반면에 발생시에는 정상성대가 후방 활주운동에 의해 상승한 상태에서 전방 흔들림에 의해 약간 성대돌기가 낮아져도 전체적으로 상승한 상태이므로 마비된 성대와 비슷하게 위치하거나 정상성대의 전방 흔들림에 의해 마비성대가 약간 높게 위치할 수 있다. 그러나 중간위 마비시에는 마비된 피열연골이 윤상연골위에서 전방 활주운동에 의해 하강한 상태로 고정되며 호흡시 정상 피열연골도 전방 활주운동에 의해 하방으로 이동하기 때문에 마비성대는 정상성대와 비슷하게 위치하며, 발생시에는 정상성대가 후방 활주운동에 의해 상승한 상태로 위치하기 때문에 마비된 성대에 비해 높게 위치한다. 또한 마비 성대는 마비된 피열연골의 모양에 따라 높이가 달라진다. 후두경에 의해 성대를 상부에서 보면 마비된 피열연골은 앞, 뒤 혹은 내, 외측으로 기울려 있게 보인다. 이러한 모양을 윤상연골면에서의 운동을 고려한다면 앞, 뒤로의 기울림은 흔들림 운동을 의미하고 내, 외로의 기울림은 회전운동을 의미한다. 회전운동은 성대돌기의 높이에 많은 영향이 없으므로 앞,뒤로의 기울림을 고려하면 앞으로의 기울림은 결과적으로 전방 흔들림 운동을 의미하므로 성대돌기가 낮아지고 후방으로의 기울림은 후방 흔들림 운동을 의미하므로 성대돌기가 높아지게 된다. 마비된 피열연골의 모양이 앞으로 기울려 있으면 뒤로 기울린 모양보다 성대돌기가 낮아진다. 그러므로 수술의 선택에 있어서 이러한 점을 종합적으로 고려하여야 한다. Isshiki에 의한 제 1형 갑상연골성형술은<sup>9)</sup> 마비된 성대의 막성부분을 오직 내측으로만 이동시키므로 양측 성대사이의 높이의 차이 특히 마비시 높아진 성대를 교정하지 못하며 피열연골내전술은 피열연골의 근돌기를 잡아당기므로 성대돌기를 효과적으로 내전시켜 후성문 틈이 큰 경우 효과적이며 갑상피열근과 측윤상피열근 방향으로 잡아당기므로 마비성대를 낮게 하여 정상성대와의 높이차이를 교정한다고 알려져 왔다. 그러나 실제 마비성대의 높이 변화에 대한 다양한 보고에 의해 과연 피열연골 내전술이 효과적인가는 의문점으로 남아있다.<sup>10)</sup> 이론적으로 보면 일측성대마비시 마비성대가 발생시 정상 성대에 비해 높게 위치하면 피열연골내전술에 의해 마비성대를 적절히 낮게 되며 발생시 정상 성대와 같은 높이라면 높이

교정은 필요없게 되므로 오히려 피열연골내전술이 마비성대를 낮게하는 결과를 초래할 것이다. 반대로 발생시 마비성대가 정상성대에 비해 낮게 위치한다면 피열연골내전술이 마비성대의 높이를 더욱 낮게 하여 높이의 변화를 악화시킬 것이다. 그러므로 성대마비시 높이의 변화에 대한 정확한 이해가 수술을 결정하는데 많은 도움이 될 것이다.<sup>11,12)</sup>

또한 Hong 등<sup>13)</sup>의 결과를 토대로 수술의 종류를 선택하여야 하는데 마비성대가 정중위 혹은 부정중위이면서 피열연골이 body 형 혹은 process형인 경우에는 발생시 정상성대에 비해 마비성대가 높게 위치하면 피열연골내전술에 의해 마비성대가 낮아지고 적절히 내전시키므로 효과적일 것이며 높이가 비슷한 경우에는 마비성대를 내전만 시키면 되기 때문에 제 1형 갑상연골성형술이 효과적일 것이다. tip형이나 no형이면서 마비성대가 정상성대에 비해 비슷하게 위치하면 제 1형 갑상연골성형술을, 성대높이가 오히려 낮으면 피열연골내전술을 시행해서는 안되고 제 1형 갑상연골성형술을 시행할 수도 있겠다. 요약하면 일측 성대마비시 마비성대의 높이는 일관적이지 않으며 마비성대의 위치, 피열연골의 모양 등에 의해 개체간에서 매우 다양하게 나타나며 이러한 사항을 고려하여 향후 일측성대마비에 대한 수술의 종류가 결정되어야 하겠다.<sup>14)</sup>

## 결 론

일측 성대마비시 마비성대를 내전시키기 위한 방법에는 성대내 주사법, 제 1형 갑상연골 성형술, 피열연골내전술 그리고 피열연골고정술 등 많은 술식이 소개되었다. 일반적으로 막성성대는 성대내 주사법이나 제 1형 갑상연골성형술에 의해 효과적으로 마비성대가 내전되나 후성문의 틈이 크거나 양측성대 사이의 높이에 차이가 있을 때에는 성대내 주사법이나 제 1형 갑상연골성형술은 후성문을 내전시키지 못하고 높이의 차이를 교정시키지 못하기 때문에 술 후 만족스런 결과를 얻지 못하는 경우가 많다. 피열연골 내전술은 성대사이의 틈새가 크거나 마비된 성대가 측면에 고정되어 있는 일측성 성대마비환자에게 적용되는데 이러한 경우 원주 모양을 하고 있는 윤상피열관절이 장축을 따라 회전운동을 하기 때문에 마비된 성대의 높이가 높을수록 성대사이의 틈새는 커지게 된다. 잘 알려져 있듯이 피열연골 내전술의 장점은 제 1형 갑상연골성형술보다 마비 성대를 더욱 효과적으로 내전시킬 수 있다는 점과 두 성대 사이에 존재할 수 있는 높이 차이를 교정할 수 있다는 점이다. 피열연골 내전술의 단점은 근육돌기의 위치선정 또는 긴 수술시간 등의 기술적인 문제들이나 충분히 숙지된다면 큰 문제는 되지 않으며 대

부분 특별한 합병증 없이 충분한 효과를 얻을 수 있는 경우가 많으나 성대가 굽어있는 경우에는 효과가 없고 더욱이 성대마비와도 동반되어 있는 경우에는 술식의 변형이나 제 1형 갑상연골성형술과 병합하는 등의 술식이 필요하게 된다. 그러므로 상기한대로 피열연골의역동적 움직임에 대한 정확한 지식을 바탕으로 일측 성대마비에 대한 술식과 문제점 등을 이해하여야 한다.

**중심 단어 :** 윤상피열연골 · 운동.

### REFERENCES

- 1) Maue W, Dickson DR. *Cartilages and ligaments of the adult human larynx*. Arch Otolaryngol 1971;94:432-39.
- 2) Frable MA. *Computation of motion at the cricoarytenoid joint*. Arch Otolaryngol 1961;73:73-8.
- 3) Snell C. *On the function of the cricoarytenoid joints in the movements of the vocal cords*, Proc. Koninklike Nederlandsch Akad van Wetenschappen 1947;50:1370-81.
- 4) Sonesson B. *Die funktionelle Anatomie des Crico Arytenoidgelenkes*. Z Anat Entwicklyngsgesch 1959;121:292-303.
- 5) Von Leden H. *The mechanics of the cricoarytenoid joint*. Arch Otolaryngol 1961;73:63-72.
- 6) Leston Jr JA, Tatchell R. *Arytenoid movement. Professional voice the science and art of clinical care 2nd ed. San Diago-London: Singular publishing group 1997:131-45.*
- 7) Baken RJ, Isshiki N. *Arytenoid displacement by simulated intrinsic muscle contraction*. Folia Phonatrica 1977;29:206-16.
- 8) Isshiki N. *Phonosurgery: Theory and Practice*. New York NY: Springer-Verlag; 1989. p.77-129.
- 9) Isshiki N, Tanabe M, Sawada M. *Arytenoid adduction for unilateral vocal cord paralysis*. Arch Otolaryngol 1978;104:555-8.
- 10) Slavik DH, Maragos NE. *Physiologic assessment of arytenoid adduction*. Ann Otol Rhinol Laryngol 1992;101:321-7.
- 11) Noordzij JP, Perrault DF, Woo P. *Biomechanics of arytenoid adduction surgery in an ex vivo canine model*. Ann Otol Rhinol Laryngol 1998;107:454-61.
- 12) Netterville JL, Stone RE, Luken ES, Civantos FJ, Ossoff RH. *Silastic medialization and arytenoid adduction: the Vanderbilt experience. A Review of 116 phonosurgical procedures*. Ann Otol Rhinol Laryngol 1993;102:413-24.
- 13) Hong KH, Jung KS. *Arytenoid appearance and vertical level difference between the paralyzed and innervated vocal folds*. Laryngoscope 2001;111:227-32.
- 14) Hong KH, Kim JH, Kim HK. *Anterior and posterior medialization (APM) thyroplasty*. Laryngoscope 2001;111:1406-10.