

## 상악골에 발생한 치성 점액종의 치험례

장정우 · 최소영 · 김진욱\* · 변기정\*\* · 김진수

경북대학교 치과대학 구강악안면외과학교실, \*영남대학교의료원 의과대학 치과학교실, \*\*울산대학교병원 치과

**Abstract** (J. Kor. Oral Maxillofac. Surg. 2009;35:486-489)

### ODONTOGENIC MYXOMA OF MAXILLA : A CASE REPORT

Jung-Woo Jang, So-Young Choi, Jin-Wook Kim\*, Ki-Jeong Byeon\*\*, Chin-Soo Kim

*Dept. of oral & Maxillofacial Surgery, School of Dentistry, Kyungpook National University*

*\*Dept. of Dentistry, Yeungnam University Medical Center, \*\*Dept. of Dentistry, Ulsan University Hospital*

Odontogenic Myxoma of the jaws is a rare benign tumor derived from embryonic mesenchymal elements of dental anlage. It appears to originate from the dental papilla, follicle or periodontal ligament. Odontogenic Myxoma of the maxilla is less frequent but behaves more aggressively than that of the mandible, because it spreads through the maxillary sinus.

Radiographically, the tumors present as unilocular or multilocular radiolucent lesions with well-defined borders with fine, bony trabeculae. On gross examination, the tumor appears as a smooth, glistening, gelatinous, lobulated mass. On microscopic examination, these neoplasms exhibit loose arrangement of stellate-shaped cells. The intercellular substance is a mucinous and homogeneous matrix.

We report a case of odontogenic myxoma of the maxilla observed in our clinic with good prognosis after partial maxillectomy.

**Key words:** Odontogenic myxoma, Maxilla, Partial maxillectomy

(원고접수일 2009. 9. 11 / 1차수정일 2009. 9. 21 / 2차수정일 2009. 9. 30 / 게재확정일 2009. 10. 12)

## I. 서 론

악골에 발생한 치성 점액종(Odontogenic Myxoma)은 1947년 Thoma와 Goldman<sup>1)</sup>에 의해 처음으로 보고되었다.

치성 점액종(Odontogenic Myxoma)은 악골에 발생하는 간엽성(mesenchymal) 종양으로 발생중인 치성 외간엽(odontogenic ectomesenchyme) 세포 또는 치주인대 속의 미분화된 간엽성 세포(undifferentiated mesenchymal cell)로부터 기원하는 것으로 생각된다<sup>2,3)</sup>.

치성 점액종은 주로 10~20대에서 호발하며, 남자보다 여자에게서 더 호발한다고 알려져 있다. Simon 등<sup>4)</sup>은 치성 점액종은 발생하는 빈도는 남자보다 여자에서 2배 더 많이 발생한다고 하였으며, 상악보다는 하악에서 더 많이 발생한다고 하였다.

환자들은 대부분 무증상의 종창을 호소한다. 동통과 감각이상 등의 증상이 있을 수 있으나, 일반적으로 치성 점액

종은 증상과 징후 없이 천천히 성장하는 종양으로 알려져 있다<sup>3)</sup>. 이 종양은 부드럽고, 반짝이는 아교질(gelatinous)의 소엽상(lobulated)의 종물이다.

치성 점액종은 방사선학적으로 다방성(multiloculated)이고 팽창성이며 명확한 경계를 가진 방사선 투과상으로 나타나며 전형적으로 치아 사이에서 골경화성 경계를 보인다<sup>5)</sup>. 조직학적으로 치성 점액종은 성상세포(stellate cell)과 방추세포(spindle cell)의 느슨한 배열을 보이며, 이러한 세포들이 점액성 간질(myxoid substance)에 둘러싸여 있다<sup>6)</sup>.

본 교실에서는 상악 우측 구치부에 발생한 치성점액종을 상악골 부분절제술을 통해 치료하여 양호한 결과를 체험하였기에 문헌 고찰과 함께 보고하는 바이다.

## II. 증례보고

38세 여자 환자가 2004년 6월 상악 우측 구치부 부위의 종창 및 둔통을 주소로 내원하였다.

상악 우측 제 2대구치는 약 10년 전 발치되었고, 환자는 약 3~4개월 전부터 상악 우측 제 1, 3대구치부 치조골에 점점 커지는, 정상 치은색의 종괴를 느낄 수 있었다(Fig. 1).

방사선학적 검사상 상악 우측 제 1, 3대구치 부위의 연조직의 증식이 보이고, 성기고 직선의 중격을 가지는 테니스라켓 모양의 방사선 투과성 병소가 관찰되었다. 이 병소는

### 김진수

700-412 대구광역시 중구 삼덕동 2가 188-1번지  
경북대학교 치의학 전문대학원 구강악안면외과학교실

### Chin-Soo Kim

Dept. of OMFS, School of Dentistry, Kyungpook National University  
188-1 Samduk-dong 2 ga, Jung-gu, Daegu, 700-412, Korea  
Tel: 82-53-600-7551 Fax: 82-53-426-5365  
E-mail: kimcs@knu.ac.kr

우측 상악동저를 거상시켰고, 상악 우측 제 3대구치는 치조백선이 소실되었다(Fig. 2). 컴퓨터 단층 촬영 영상에는 두께가 불균일한 협설측 피질골의 비박과 팽윤이 관찰되고 부분적인 천공이 보이며, 상악동저가 거상되어 있음을 볼 수 있었다(Fig. 3). 전신병력 및 가족력, 혈액검사, 심전도 검사, 흉부방사선 검사상 특별한 소견은 없었다.

환자는 방사선학적 및 임상적 소견을 바탕으로 섬유성 골병소 또는 치성 종양으로 진단되었고, 국소마취하에 부분조직생검을 실시하였다. 조직병리학적 검사 결과, 병소는 정상(stellate-like) 및 방추형(spindle-like) 세포들이 균질한 점액성 기질 속에 배열되어 있었고, 치성점액종으로 진단되었다(Fig. 4). 2004년 7월 전신마취하에 상악 우측 측절치의 원심부터 우측 상악결절 부위까지 병소를 포함하여 상악골 부분절제술을 시행하였다(Fig. 5).

술 후 4년 6개월 동안 정기적인 임상적 및 방사선학적 추적조사를 시행하였으며, 현재까지 재발 소견없이 양호한 예후를 보여주고 있다(Fig. 6, 7).

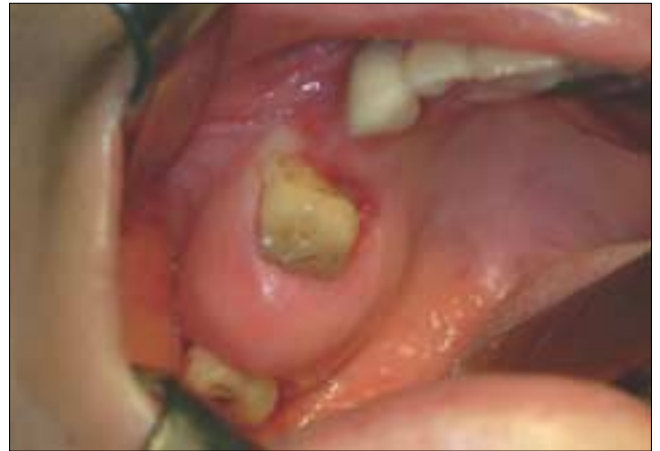

Fig. 1. Clinical photograph on first visit showing bony expansion on #17 area. Mucosa over the lesion was showing normal color.

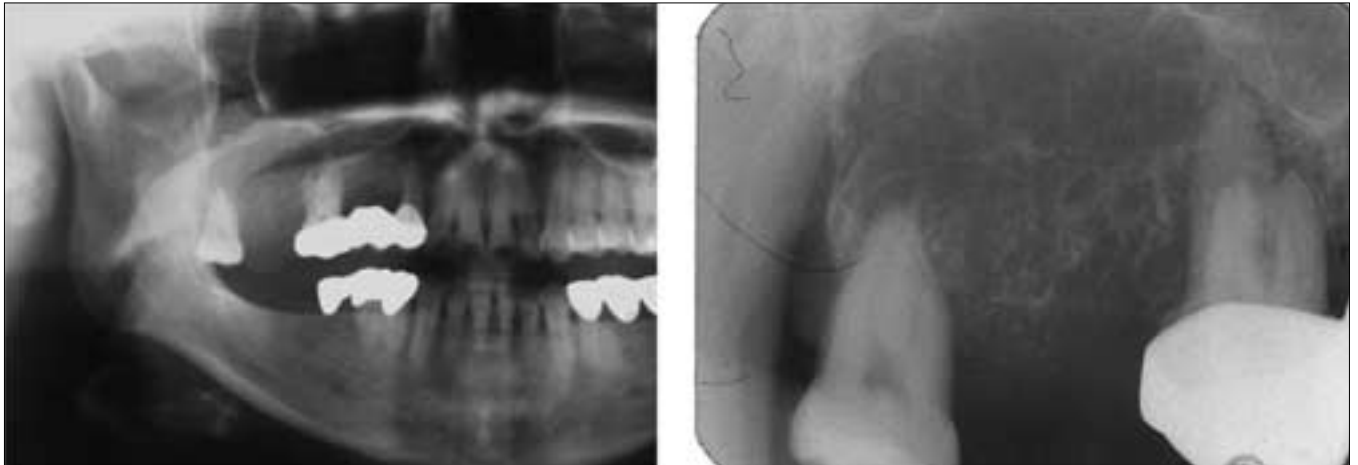

Fig. 2. Panoramic & Periapical radiograph showing elevated soft tissue and central radiolucency with wispy & straight septa. The lamina dura of #16 & #18 was lost.

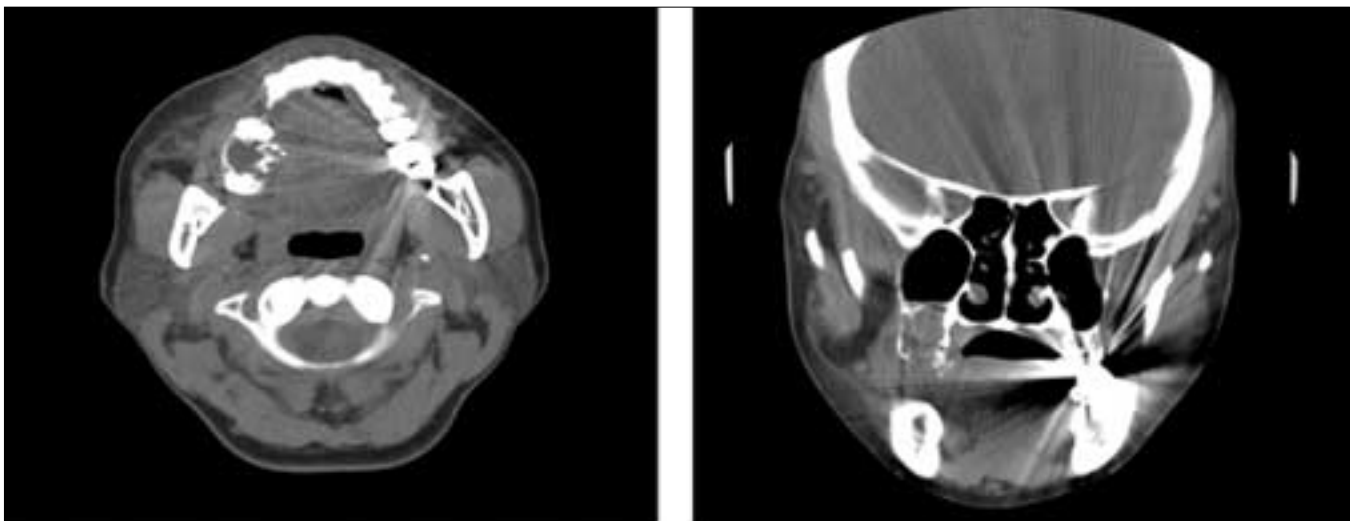
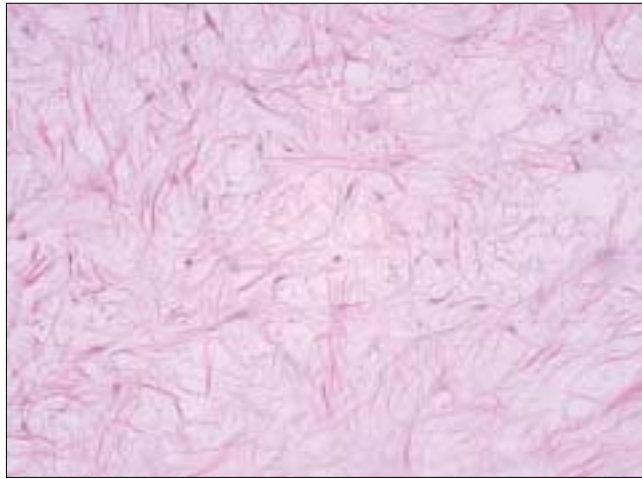
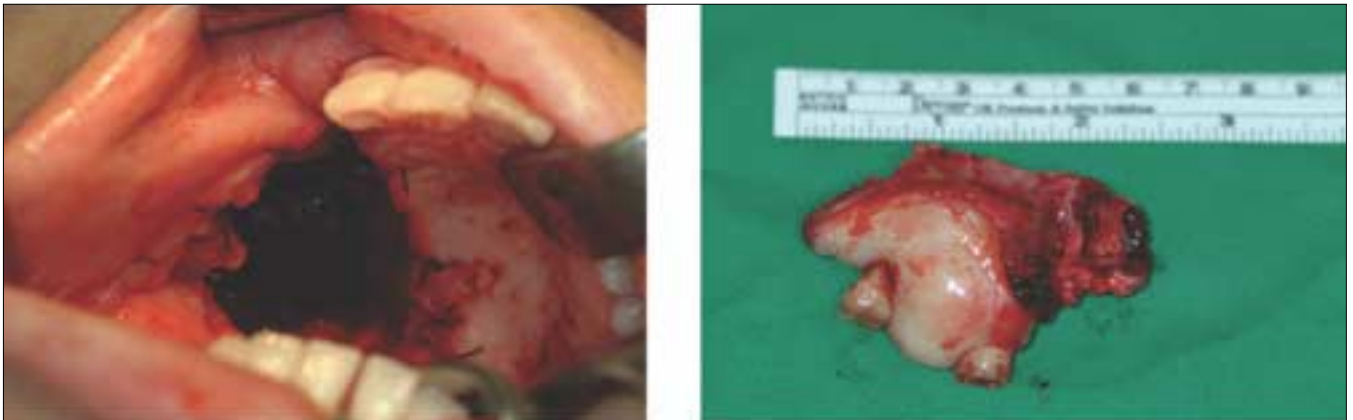

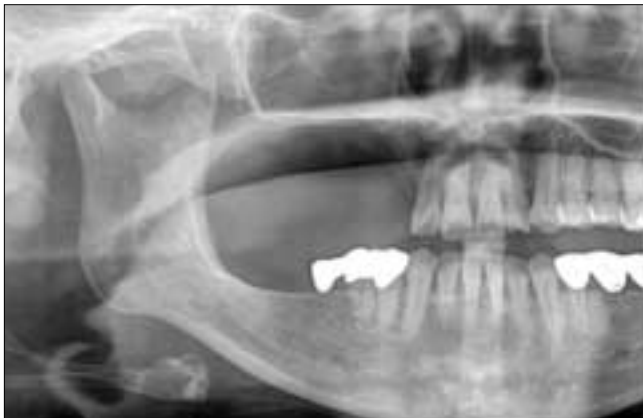Fig. 3. Computed tomogram showing bucco-palatal expansion with thinning and partial perforation of the cortical bone. Rt. maxillary sinus floor was elevated.



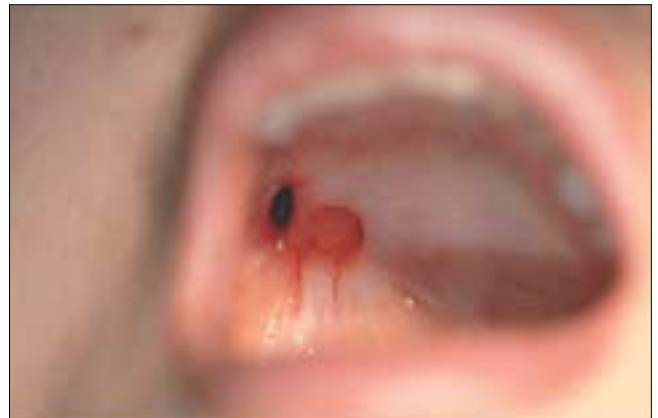**Fig. 4.** Light micrograph showing many spindle- and stellate-shaped cell in loose, abundantly myxoid connective tissue. (H&E, ×400)



**Fig. 5.** Tumor mass is removed by partial maxillectomy.



**Fig. 6.** Post-operative panoramic radiograph after about 2 years. No recurrence was developed. A large defect on the operation site.



**Fig. 7.** Post-operative photograph after about 4 years. The defect was smaller, but remained.

### Ⅲ. 총괄 및 고찰

치성 점액종은 매우 드문 양성 치성종양으로 Noffke 등<sup>3)</sup>은 1980년 이후 23년간 발생한 치성종양 중 치성 점액종은 약 9%를 차지한다고 보고하였으며 일반적으로 천천히 자라며 국소적으로 침습적이고 파괴적이며 팽창성 증식을 한다고 하였다.

Davis 등<sup>7)</sup>은 악골에 발생하는 점액종은 골성과 치성의 2가지 기원으로 크게 구별되며 골성 기원 점액종은 악골의 모든 부분에 발생할 수 있고 거친(disturbed) 간질조직으로부터 야기되며 악성(malignant)이고, 치성 기원 점액종은 치근막, 치낭과 같은 치성조직에서 기원하며 국소적으로 침투적이나 양성(benign)이라 하였다.

대부분 환자들은 무증상의 종창을 호소하나, 동통, 감각이상, 과민증, 치아의 감각소실등을 나타낼 수도 있다<sup>5)</sup>. Li 등<sup>8)</sup>이 보고한 25 증례의 치성점액종에서 모든 환자가 종창을 호소하였고, 6 증례에서는 동통을 호소하였으며, 하악에 발생한 13 증례 중 2 증례에서 감각이상을 호소하였다고 보고하였다. 상악에 발생한 12 증례 중 3 증례에서 비출혈을 호소하였으며 치아 동요도는 7 증례에서 발견되었다.

치성 점액종은 흔히 10대에서 20대에 걸쳐 나타나며 여성에서 더 호발하는 것으로 알려져 있고 상악보다는 하악골에, 전치부보다는 구치부위에 호발한다<sup>2,3)</sup>. Simon 등<sup>4)</sup>은 상악에 발생한 치성점액종들은 모두 편측에만 나타났으며 정중선을 넘어가는 경우는 없다고 발표하였다.

방사선학적으로 치성 점액종은 다방성이고 팽창성을 보이며 경계가 잘 이루어진 방사선 투과성 병소로 나타난다. 하악에서 발생한 치성 점액종의 피질골은 경화성을 보이고 건전하다. 그러나 상악에 발생하는 경우 상악동을 침범할 수도 있고, 후두비부방향촬영(Water's view)에서 상악동벽을 파괴시키는 연조직 종괴로 나타난다<sup>5)</sup>. 때로는 단방성을 보이는 경우도 있으나, 주로 벌집모양(honeycomb), 비누모양(soap-bubble), 테니스라켓(tennis racket) 양상으로 표현된다<sup>4,6)</sup>. 컴퓨터 단층 촬영 영상에서 상악에 발생한 치성 점액종은 피질골을 비박, 팽윤시키며 중격(septa)을 보인다<sup>9,10)</sup>.

조직학적으로 치성 점액종은 성상세포(stellate cell)와 방추세포(spindle cell)의 느슨한 배열을 보이며, 이러한 세포들이 점액성 간질(myxoid substance)에 둘러싸여 있다<sup>11,12)</sup>. White 등은 치성 점액종의 결체조직세포들은 능동세포(active cell)이며, 이들은 점액성 물질(myxoid material)을 능동적으로 합성하고 섬유성 분자(collagen molecules)의 분비는 억제한다고 하였다<sup>2)</sup>.

치성 점액종의 외과적 치료는 병소의 크기나 범위에 따라 소파 혹은 적출술부터 절제술까지 다양하게 보고되고 있다. Muzio 등<sup>11)</sup>이 보고한 증례에서 적출술 및 소파술 후 재발율은 43%로 나왔고, Li 등<sup>8)</sup>은 12증례에서 상악골완전 절제술이나 상악골부분절제술 등과 같은 근치수술(radical

operation)을 시행하여 2~12년간 추적검사결과 재발 소견이 없었다고 보고하였다. 여러 저자들이 보존적인 수술 후 재발한 증례에서 광범위한 절제술을 시행하였고 그 후 양호한 예후를 경험하였다고 보고하였다<sup>2,8)</sup>. Chiodo<sup>9)</sup>, Leiser<sup>13)</sup> 등은 치성 점액종은 국소적인 침투성을 가지고 있기 때문에 골이나 연조직을 이용한 즉시 재건을 하기보다는 보철적인 재건을 우선 고려해야하고 최소한 5년의 추적조사를 해야하며 그 이후 재발의 소견이 보이지 않는다고 확신이 있을 때 골, 연조직, 임플란트 등을 이용한 고려해야 한다고 하였다.

### Ⅳ. 결 론

본 교실에서는 30대 여성의 좌측 상악골에서 발생한 치성 점액종을 상악골 부분절제술을 통해 치료하였으며 4년 6개월이 경과한 현재 재발 소견없이 양호한 결과를 얻었기에 이를 보고하는 바이다. 추후 환자의 불편감을 고려하여 재건도 필요할 것으로 사료된다.

### 참고문헌

1. Thoma KH, Goldman HM: Central myxoma of the jaw: Am J Oral Surg Orthod, 1947;33:532-540.
2. White DK, Chen S, Mohnac AM et al: Odontogenic Myxoma, A clinical and ultrastructural study: Oral Surg, 1975;39:901-917.
3. Noffke CE, Raubenheimer EJ, Chabikuli NJ et al: Odontogenic Myxoma, review of the literature and report of 30 cases from South Africa: Oral Surg Oral Med Oral Pathol Oral Radiol Endod, 2007;104:101-109.
4. Simon EN, Merx MA, Vuhahula E et al: Odontogenic myxoma, a clinicopathological study of 33 cases. Int J Oral Maxillofac Surg, 2004;33:333-337.
5. Chiodo AA, Strumas N, Gilbert RW et al: Management of odontogenic myxoma of the maxilla. Otolaryngology-Head and Neck Surg, 1997;117:s73-s76.
6. Sivakumar G, Kavitha B, Saraswathi TR et al: Odontogenic Myxoma of maxilla. Indian J Dent Res, 2008;19:62-65.
7. Davis RB, Baker RD, Alling CC: Odontogenic myxoma. J Oral Surg, 1978;36: 610-615.
8. Li TJ, Sun LS, Luo HY: Odontogenic myxoma. A clinicopathologic study of 25 cases. Arch Pathol Lab Med, 2006;130:1799-1806.
9. Aquilino RN, Tuji FM, Eid NL et al: Odontogenic myxoma in the maxilla: A case report and characteristics on CT and MR, Oral Oncology EXTRA, 2006;42:133-136.
10. Asaumi J, Konouchi H, Hisatomi M et al: Odontogenic myxoma of maxillary sinus CT and MR - pathologic correlation. European J Radio, 2001;37:1-4.
11. Muzio LL, Nocini P, FAvia G et al: Odontogenic myxoma of the jaws. A clinical, radiologic, immunohistochemical, and ultrastructural study. Oral Surg Oral Med Oral Pathol, 1996;82:426-433.
12. Dezotti M, Azevedo LR, Fontao F et al: Odontogenic Myxoma - A Case Report and Clinico-Radiographic Study of Seven Tumors. J Contemp Dent Pract, 2006;7: 117-124.
13. Leiser Y, Abu-El-Naaj I, Peled M: Odontogenic myxoma - A case series and review of the surgical management. J Craniomaxillofac Surg, 2009;37:206-209.