

분화성 갑상선암에서 FDG 섭취 정도와 병리학적 지표들과의 비교

가톨릭대학교 의과대학 방사선과학교실¹, 병원병리학교실², 가톨릭대학교 인천성모병원 동서중개의학연구소³
최우희¹ · 정용안^{1,3} · 김기준¹ · 박창숙¹ · 정현석¹ · 손형선¹ · 정수교¹ · 유창영²

Comparison of FDG Uptake with Pathological Parameters in the Well-differentiated Thyroid Cancer

Woo-Hee Choi, M.D.¹, Yong-An Chung, M.D.^{1,3}, Ki-Jun Kim, M.D.¹, Chang-Suk Park, M.D.¹,
Hyun-Suk Jung, M.D.¹, Hyung-Sun Sohn, M.D.¹, Soo-Kyo Chung, M.D.¹, and Chang-Young Yoo, M.D.²

¹Department of Radiology, and ²Hospital pathology, College of Medicine, The Catholic University of Korea, Seoul, South Korea;

³East-West Research Institute of Translational Medicine (EWTM), Incheon St. Mary's Hospital, Incheon, South Korea

Purpose: Differentiated thyroid cancer (DTC) has variable degree of F-18 FDG avidity. The purpose of this study was to evaluate the relationship between F-18 FDG uptake and pathological or immunohistochemical features of DTC. **Materials and Methods:** DTC patients who underwent both pre-operative F-18 FDG PET/CT scan and surgery were included in the study. Maximum standardized uptake values (SUVmax) of primary tumor were calculated. If the primary tumor showed no perceptibly increased F-18 FDG uptake, region of interest was drawn based on finding of CT portion of the PET/CT images. Pathological and immunohistochemical markers such as presence of lymph node (LN) metastasis and underlying thyroiditis, tumor size, Ki-67 labeling index, expressions of EGFR, COX-2, and Galectin-3 were evaluated. **Results:** Total of 106 patients was included (102 papillary carcinomas, 4 follicular carcinomas). The mean SUVmax of the large tumors (above 1 cm) was significantly higher than the mean SUVmax of small (equal to or less than 1 cm) ones (7.8 ± 8.5 vs. 3.6 ± 3.1 , $p=0.004$). No significant difference in F-18 FDG uptake was found according to the presence or absence of LN metastasis and underlying thyroiditis, or the degree of Ki-67 labeling index, expression of EGFR, COX-2 and Galectin-3. **Conclusion:** In conclusion, the degree of F-18 FDG uptake in DTC was associated with the size of primary tumor. But there seem to be no relationship between F-18 FDG uptake of DTC and expression of Ki-67, EGFR, COX-2 and Galectin-3. (Nucl Med Mol Imaging 2009;43(1):40-47)

Key Words: Thyroid cancer, F-18 FDG, PET/CT

서 론

대부분의 악성종양에서는 포도당 대사가 항진되어 있기 때문에, F-18 fluorodeoxyglucose (F-18 FDG)를 이용한 양전자방출단층촬영술(positron emission tomography, 이하 PET)이나 PET/CT가 종양학에서 큰 역할을 하고 있다. 하지만 분화성 갑상선암의 상당수는 유의한 F-18 FDG 섭

취를 보이지 않기 때문에, 분화성 갑상선암의 초기 진단과 일반적인 추적검사에서는 F-18 FDG PET이나 PET/CT가 표준검사로 사용되지 않고 있다. 실제로 분화성 갑상선암은 조직형이 같아도 매우 다양한 정도의 F-18 FDG 섭취를 보이는데, 분화성 갑상선암의 F-18 FDG 섭취에 연관된 여러 인자들을 구체적으로 밝히려는 노력들이 있어왔다. 재발성 갑상선암에서 방사성 요오드의 섭취 정도와 F-18 FDG의 섭취 정도 사이에는 반비례 관계가 있다고(flip-flop 현상) 보고되어 있다.¹⁻³⁾ 또한 Hooft 등⁴⁾에 따르면 헥소키나아제 1 (hexokinase 1)의 발현 정도가 재발성 갑상선암에서의 F-18 FDG 섭취와 상관관계가 있었으나, Ki-67 표지율, p53, 그리고 VEGF (vascular endothelial growth factor) 같은 다른 면역조직화학적 지표들은 F-18 FDG 섭취 정도에 영향을 주지 않았다. Dietlein 등⁵⁾은 갑상선 전이암의 경

• Received: 2008. 10. 3. • Revised: 2009. 1. 9.

• Accepted: 2009. 1. 22.

• Address for reprints: Hyun-Suk Jung, M.D., Ph.D., Department of Radiology, Incheon Saint Mary's Hospital, The Catholic University of Korea, 665 Puyeong-dong, Puyeong-gu, Incheon 403-720, Korea

Tel: 82-32-510-5534; Fax: 82-32-529-0964

E-mail: nm@catholic.ac.kr

우 F-18 FDG 의 섭취 정도가 전이된 기관에 의해서도 영향을 받는다고 하여, 경부 림프절 전이의 경우 가장 높은 섭취를 보였고 폐 전이의 경우 가장 낮은 섭취를 보였다고 하였다. 하지만 이러한 대부분의 연구들은 재발한 분화성 갑상선암을 대상으로 하였으며, 아직까지 분화성 갑상선암의 원발 종양의 F-18 FDG 섭취에 관련된 연구는 거의 이루어지지 않았다.

만약 분화성 갑상선암에서 F-18 FDG 섭취에 영향을 주는 인자가 있다면, 그런 인자가 있는 환자군을 선택하여, 추적검사 방법으로 F-18 FDG PET이 유용하게 사용될 수 있을 것이다. 현재 분화성 갑상선암의 재발이나 전이를 진단하고, 위치를 찾는 방법으로는 혈중 갑상선글로불린의 측정과 I-131이나 I-123을 사용한 방사성 요오드 전신 스캔이 주로 이용되고 있다. 하지만 I-131 전신 스캔은 갑상선자극호르몬(Thyroid stimulating hormone, 이하 TSH) 자극이 필요한데, T4 투여를 중지하면 환자들이 갑상선기능저증으로 힘들어하는 경우가 많고, 준비기간이 오래 걸리는 단점이 있으며, 유전자재조합 TSH 주사는 비용이 많이 드는 단점이 있다. 또한 암세포가 남아있거나, 재발한 경우에는 불필요하게 암세포를 자극시키는 결과를 초래할 수 있다. 갑상선글로불린의 경우도, TSH 자극을 하지 않았을 경우에는 민감도가 높지 않다고 보고되어 있다. 그러므로 분화성 갑상선암의 F-18 FDG 섭취를 예측할 수 있는 인자를 찾아낸다면, F-18 FDG PET이나 PET/CT가 유용하게 사용될 수 있는 환자군을 선택하는데 도움을 줄 수 있을 것으로 생각된다.

일반적으로 악성 종양에서 F-18 FDG의 섭취는 종양의 분화도가 떨어질수록 증가하며, 1형 포도당 수송체(glucose transporter type 1)와 핵소키나제의 발현 정도와 상관관계가 있음이 알려져 있다. 하지만 이런 지표들은 일반적으로 검사하기에 어려우므로, 본원에서 현재 일반적으로 시행하고 있는 병리학적, 면역조직화학적 지표들과 F-18 FDG 섭취 정도와 연관이 있는 지 후향적으로 분석해보았다.

대상 및 방법

1. 환자군

2007년 1월부터 2007년 12월까지 본원에 내원하여 수술 전 F-18 FDG PET/CT 스캔을 시행한 후 갑상선 전절제술 및 림프절 절제술(중앙경부 림프절확청술: 71명, 중앙 경부 림프절확청술 + 동측 측경부림프절확청술: 22명, 중앙 경부 림프절확청술 + 양측 측경부림프절확청술: 13명)을 시행한 분화성 갑상선암 환자들을 대상으로 하였다. 대상 환

자 수는 모두 106명(여: 88명, 남: 18명)으로 평균 나이는 48.4 ± 11.6 세(범위: 23~74세)였다. 106명 중 102명은 유두상암(papillary carcinoma), 4명은 여포상암(follicular carcinoma)으로 확진 되었다.

2. 영상획득 및 분석

F-18 FDG 370~550 MBq를 정맥 주사한 후 환자들을 1시간 동안 침대에서 안정시킨 후, PET/CT (Biograph Truepoint; Siemens Medical Solution, Knoxville, TN)를 사용하여 영상을 얻었다. CT 영상은 조영제를 사용하지 않고 촬영하였으며, 한 베드 당 2.5분간의 방출 영상을 얻었다. 얻어진 영상자료들은 OSEM (168×168 matrix, 3.5 mm slice thickness, subset: 8, Iteration: 4, Gaussian-Filter: 5.0 FWHM (mm), Diameter: 70 cm) 방식을 통해 재구성하였다. 환자들은 검사를 시행하기 전 최소 6시간 동안 금식을 하였으며, 검사 전 혈당치는 130 mg/dl 이하였다.

F-18 FDG 의 섭취 정도를 반정량적으로 평가하기 위하여 갑상선암의 최대 표준화 섭취계수(maximum standardized uptake value, 이하 SUVmax)를 측정하였다. 갑상선암이 유의한 F-18 FDG 섭취를 보이는 경우는 가장 강한 섭취를 보이는 부위에 관심영역(region of interest, 이하 ROI)을 그려 SUVmax 값을 구하였으며, 갑상선암에 인지할 만한 F-18 FDG 섭취가 없는 경우는 PET/CT의 CT image 소견을 참고하여 ROI를 그렸다. ROI의 복셀(voxel) 크기는 10.0 cm^3 을 넘지 않도록 하였다.

이렇게 측정된 갑상선암의 SUVmax 값을 종양의 크기, 그리고 림프절 전이, 갑상선염 동반, 갑상선 밖으로의 침습, 종양의 다발성(multiplicity) 유무 등의 병리학적 소견과 Ki-67 표지율, 그리고 EGFR (epidermal growth factor receptor, 이하 EGFR), COX-2 (cyclooxygenase 2, 이하 COX-2), Galectin-3 등의 면역조직화학적 지표의 발현 유무에 따라 분석하였다.

3. 면역조직화학

Ki-67 표지율은 핵에 염색된 세포의 백분율로 나타내는데, 양성반응이 가장 높게 나타난 부위를 선택하여 400배율 시야에서 1000 개의 세포를 셴 다음 핵에 염색된 세포를 세어 백분율로 계산하였다. EGFR은 세포막 또는 세포막과 세포질 모두에 염색된 경우를 양성으로 보는데, 세포의 일부만 염색이 되어도, 그리고 하나의 세포만이라도 염색이 되면 양성으로 간주하였다. 세포막에 염색이 안된 경우는 음성으로 하였다. 또한 염색 강도에 따라 세 단계로 나누는데, 1양성은 염색 상태가 겨우 감지될 때, 2양성은 종양세포

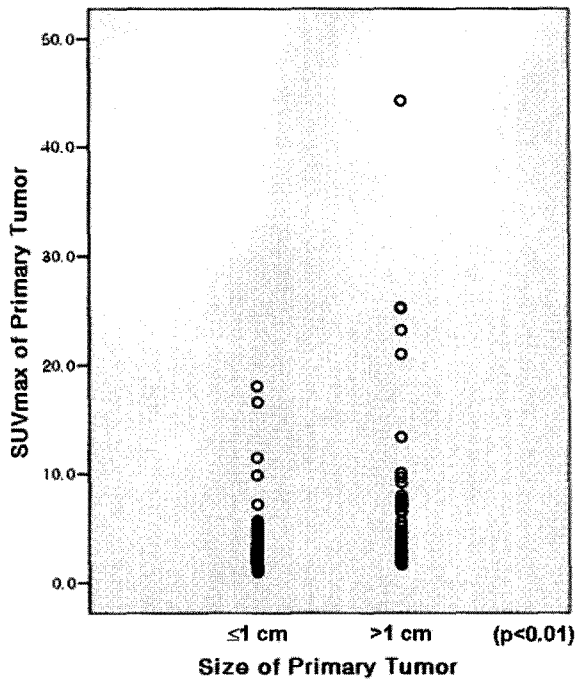


Figure 1. This figure shows difference of SUVmax between small tumors (≤ 1 cm) and large ones (> 1 cm) in the well-differentiated thyroid cancer.

의 염색 정도가 쉽게 확인될 때, 그리고 3양성은 세포막이 뚜렷하고 질게 염색될 때로 하였다. COX-2의 경우 세포질에 염색된 세포가 5% 이상일 때 양성으로 하였다. Ki-67 표지율의 경우와 같이 양성반응이 가장 높게 나타난 부위를 선택하여 400배율 시야에서 1000 개의 세포를 선택 다음 세포질에 염색된 세포를 세어 백분율로 계산하였다. Galectin-3의 경우 세포질에 염색된 경우를 양성으로 판독하였다.

4. 통계 분석

병리학적, 면역조직화학적 지표들에 따라서 갑상선암의 F-18 FDG 섭취 정도에 차이가 있는지 알아보기 위해 독립 표본 T 검정을 이용하였으며, p 값이 0.05 미만 일 때 통계학적으로 유의하다고 판단하였다.

결 과

106명의 환자 중 갑상선암의 크기가 1 cm 이하인 경우는 65명, 1cm 보다 큰 경우는 41명이었다. 종양의 크기가 1 cm 이하인 그룹의 평균 SUVmax는 3.6 ± 3.1 , 1 cm보다 큰 그룹의 평균 SUVmax는 7.8 ± 8.5 로, 1 cm보다 큰 종양에서의 평균 SUVmax가 1 cm 이하 종양의 평균 SUVmax보다 의미 있게 높았다($p=0.004$) (Fig. 1, 2, 3).

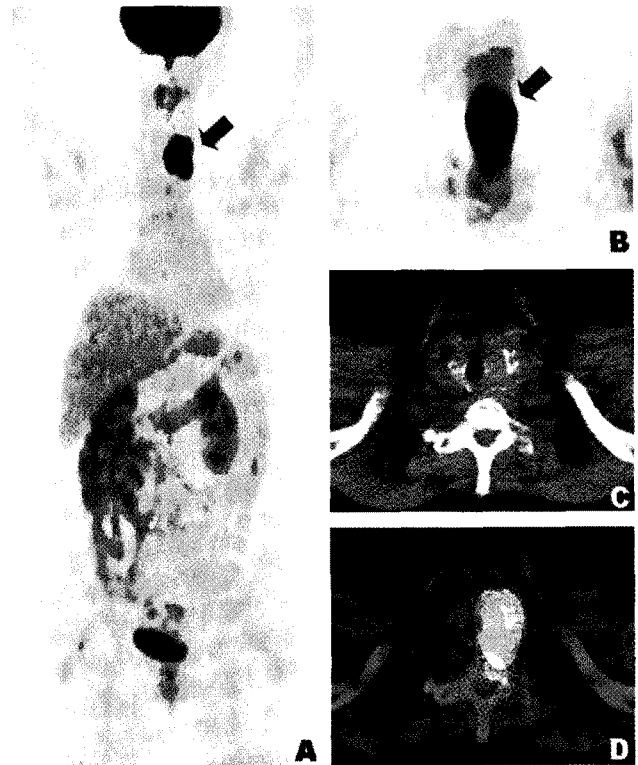

Figure 2. A 69-year-old female with papillary carcinoma which measured 4.0 cm underwent pre-operative PET/CT. The size of tumor was 4.0 cm. MIP image (A) and axial PET (B) & fused PET/CT images (D) show intense localized F-18 FDG uptake (SUVmax: 44.4) in the left thyroid lobe, extending to suprasternal notch. In the corresponding CT image (C), a hypodense mass with calcification is noted.

하지만 림프절 전이, 갑상선염 동반, 갑상선 밖으로의 침습, 그리고 종양의 다발성 유무에 따른 두 군의 평균 SUVmax값은 통계학적으로 유의한 차이가 없었다 (Table 1). Ki-67 표지율이 높은 그룹($>1\%$)과 낮은 그룹($\leq 1\%$), EGFR, COX-2 그리고 Galectin-3이 발현된 그룹과 발현되지 않는 그룹의 평균 SUVmax도 유의한 차이를 보이지 않았다 (Table 2). 종양의 크기가 1 cm 이하인 그룹과 1 cm보다 큰 그룹으로 나누어 각각 다시 분석해 보았으나, 통계학적으로 유의한 차이를 보이는 인자는 없었다 (Table 3, 4).

고 찰

이 연구에서는 분화성 갑상선암의 원발성 종양을 대상으로 하여, 원발성 종양의 F-18 FDG 섭취에 영향을 미치는 인자들을 알아보려고 하였다. 갑상선암의 크기가 1 cm보다 큰 그룹의 SUVmax는 1 cm 이하인 그룹보다 유의하게 높았는데, 이는 실제로 크기 자체가 F-18 FDG 섭취에 영향을 주었을 수도 있지만, PET의 해상도의 한계 때문에 부분

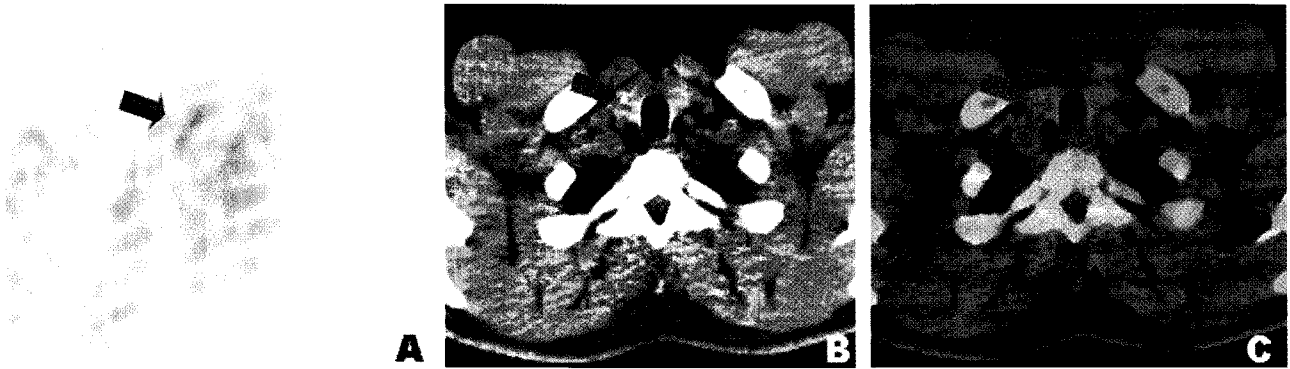

Figure 3. A 37-year-old male with 0.7 cm sized papillary carcinoma underwent pre-operative PET/CT. In the axial PET/CT Images (A, B, C), mild focal F-18 FDG uptake (SUVmax: 1.8) is noted in the lower portion of right thyroid lobe.

Table 1. The SUVmax of Primary Tumor and Pathological Parameters in the Well-differentiated Thyroid Cancer

Pathological parameters		Number	SUVmax (mean±SD)	p value
LN metastasis	Negative	58	5.3±7.2	0.866
	Positive	48	5.1±4.7	
Extrathyroid extension	Negative	60	5.1±5.7	0.789
	Positive	46	5.4±6.7	
Multiplicity	Negative	83	5.2±6.6	0.985
	Positive	23	5.2±4.4	
Underlying thyroiditis	Negative	81	5.4±6.9	0.436
	Positive	25	4.4±2.7	

Table 2. The SUVmax of Primary Tumor and Expression of Immunohistochemical Parameters in the Well-differentiated Thyroid Cancer

Immunohistochemical parameters		Number	SUVmax (mean±SD)	p value
Ki-67 index	≤1%	33	5.8±8.2	0.581
	>1%	68	5.0±5.1	
COX-2	Negative	43	5.9±7.6	0.391
	Positive	62	4.8±5.0	
EGFR	Negative	72	5.3±6.8	0.906
	Positive	32	5.4±4.7	
Galectin-3	Negative	11	3.5±1.6	0.338
	Positive	90	4.9±4.8	

용적 효과(partial volume effect)의 영향으로 SUVmax가 낮게 측정되었을 가능성도 생각해볼 수 있다. 1 cm 이하의 작은 종양에 대한 PET의 진단 능력에 대해서는 아직 논란이 있는데, Dietlein 등⁵⁾은 PET으로 1 cm 미만의 27개의 경부 림프절 전이 중 9개를 발견할 수 있다고 하였으나 Wang 등⁶⁾은 1 cm 미만의 림프절 전이의 경우 F-18 FDG PET에서 대부분 위음성을 보였다고 하였다. 특히 작은 폐 전이의 F-18 FDG 섭취가 높지 않아 PET만으로는 작은 폐 전이는 발견하기 어렵다는 보고들이 있다.^{5,7)} 이와 같이 크기가 작은 폐 전이가 F-18 FDG PET에서 발견되지 않는 이유가 호흡으로 인한 운동 인공물(motion artifact) 때문인

지, 폐 전이의 낮은 대사 활동도 때문인지 분명치 않으나, 전이된 종양의 크기가 민감도에 영향을 미치는 것으로 생각된다.

갑상선암은 다발성으로 발생하는 경우가 비교적 흔한 것으로 알려져 있는데, 다발성인 경우와 단발성인 경우에 암의 생존율이 의미 있게 차이 난다는 연구 결과가 보고되어 있다.⁸⁾ 하지만 다발성 유무에 따른 SUVmax 값은 차이가 없었다.

염증성 병변에도 F-18 FDG 섭취가 증가하지만, 갑상선염의 동반 여부는 원발성 분화성 갑상선암의 F-18 FDG 섭취 정도에 영향을 미치지 않는다고 하였다. 하지만 갑상선에 F-18

Table 3. The SUVmax of Thyroid Cancer and Pathological Parameters by Size Group

Pathological parameters		Number	SUVmax (mean±SD)	p value
Tumor size>1 cm				
LN metastasis	Negative	15	10.5±12.1	0.217
	Positive	26	6.3±5.3	
Extrathyroid extension	Negative	18	7.8±8.3	0.990
	Positive	23	7.8±8.9	
Multiplicity	Negative	26	8.5±10.1	0.474
	Positive	15	6.5±5.0	
Underlying thyroiditis	Negative	35	8.4±9.1	0.311
	Positive	6	4.5±3.1	
Tumor size≤1 cm				
LN metastasis	Negative	43	3.5±2.9	0.765
	Positive	22	3.8±3.4	
Extrathyroid extension	Negative	42	3.9±3.7	0.274
	Positive	23	3.0±1.4	
Multiplicity	Negative	57	3.7±3.2	0.398
	Positive	8	2.7±1.1	
Underlying thyroiditis	Negative	48	3.4±3.2	0.279
	Positive	17	4.3±2.7	

Table 4. The SUVmax of Thyroid Cancer and Expression of Immunohistochemical Parameters by Size Group

Immunohistochemical parameters		Number	SUVmax (mean±SD)	p value
Tumor size>1 cm				
Ki-67 index	≤1%	26	7.2±6.7	0.523
	>1%	13	9.1±12.1	
COX-2	Negative	16	8.8±10.7	0.539
	Positive	25	7.1±7.0	
EGFR	Negative	25	8.3±10.0	0.676
	Positive	16	7.1±5.9	
Galectin-3	Negative	0		0.676
	Positive	39	6.5±5.9	
Tumor size≤1 cm				
Ki-67 index	≤1%	42	3.7±3.4	0.904
	>1%	20	3.6±2.7	
COX-2	Negative	27	4.1±4.3	0.335
	Positive	37	3.3±1.7	
EGFR	Negative	47	3.7±3.4	0.942
	Positive	16	3.7±2.2	
Galectin-3	Negative	11	3.5±1.6	0.846
	Positive	51	3.7±3.4	

FDG 섭취가 미만성으로 증가되어 있으므로 미약한 섭취를 보이는 종양의 경우, 주위 조직과 구별이 어려워 민감도가 떨어질 수 있다.

Ki-67 표지율은 세포 증식과 관련된 인자로, G1, S, G2기의 증식하고 있는 세포의 핵에서만 발현되고 G0기의 휴지기 세포의 핵에서는 발현되지 않기 때문에 일정 조직에서의 성장 분획을 측정하는 데 중요한 지표로 사용할 수 있으며, 다

양한 종양에서 예후와 관련이 있다는 보고들이 있다.^{9,10)} 식도암과 비소세포폐암에서는 Ki-67 표지율이 높을수록 높은 SUV를 보였다 연구들이 있다.^{11,12)} 이 연구에서는 Ki-67 표지율이 1%보다 높은 경우는 33명, 1% 이하인 경우는 68명이었는데, 두 그룹의 SUVmax는 유의한 차이를 보이지 않았다. 크기가 1 cm 이하인 경우와 1 cm보다 큰 경우로 나누어서 각각 비교하였을 때도 유의한 차이가 없었다.

EGFR은 세포표면에 있는 수용체로 여러 가지 세포의 분열과 생존에 관련된 신호 전달체계에 관여한다. EGFR은 비록 미분화암과 유두상암에서 정상 갑상선 조직보다 더 높은 농도로 존재하지만 모든 갑상선 조직 내에 존재하는 것으로 알려져 있다.¹³⁻¹⁵⁾ 유방암이나 방광암 같은 여러 종양에서 EGFR의 발현이 증가할수록 예후가 좋지 않음이 보고되었으며¹⁶⁾, 세포질 내 EGFR의 농도가 높을수록 유두상 갑상선암의 주위 조직으로의 침습 정도가 의미 있게 증가되었고, 유두상 갑상선암의 세포질 내 EGFR 농도가 증가할수록 종양의 재발률이 증가하였다는 연구 결과가 있다.¹⁷⁾ 이 연구에서는 총 104명에서 EGFR 발현여부를 검사하였는데, 32명에서 양성, 72명에서 음성을 보였다. EGFR 양성인 그룹 중, 림프절 전이와 갑상선 밖으로의 침습이 각각 17명(53.1%)에서 관찰되었으며, 음성인 그룹에서는 림프절 전이가 31명(43.1%), 갑상선 밖으로의 침습은 28명(38.9%)에서 관찰되었다. EGFR 양성인 그룹에서 갑상선암이 좀 더 침습적인 경향이 있었으나, SUVmax는 유의한 차이를 보이지 않았다.

COX-2는 갑상선암을 포함한 여러 상피세포암에서 암의 형성과 진행에 관여함이 여러 연구에 의해 보고되어 왔는데¹⁸⁻²¹⁾, Spect 등²⁰⁾은 COX-2가 악성 갑상선암에서는 그 발현이 증가하지만 양성 갑상선 결절에서는 증가하지 않기 때문에 COX-2가 갑상선암의 형성 과정에서 중요한 역할을 하는 것으로 생각되며 갑상선 결절의 악성 여부의 결정에 도움을 줄 수 있을 것이라 생각하였다. 하지만 COX-2의 발현 빈도는 갑상선 암의 종류에 따라 매우 다양한 분포를 보이며²²⁻²⁵⁾, 일부에서는 여포상 선종이나 하시모토 갑상선염 같은 양성 갑상선 질환에서도 COX-2의 발현이 발견되어²⁴⁻²⁶⁾ COX-2가 갑상선 결절의 악성 여부를 판단할 수 있는 지표로 사용될 수 있는지에 대해서는 아직 논란의 여지가 있다. 이 연구에서는 COX-2의 발현 여부를 조사한 총 105명의 환자 중에 43명(41.0%)에서 음성을 보였기 때문에, COX-2로 악성과 양성 갑상선 결절을 감별할 수는 없으리라 생각된다. COX-2 양성인 그룹과 음성인 그룹의 SUVmax는 유의한 차이가 없었다.

Galectin-3는 여러 가지 세포 부착(cell adhesion), 세포 주기 조절, 세포 소멸(apoptosis), 그리고 암의 진행, 전이 같은 여러 가지 생물학적 기능에 관여한다.²⁷⁻³⁶⁾ 갑상선암에서는 대부분 Galectin-3가 발현되나 정상 갑상선 조직이나 대부분의 양성 갑상선 결절에는 발현되지 않아 양성과 악성 감별에 유용하지만^{37,38)}, 일부 유두상암에서는 발현되지 않는다고 보고되었다.³⁸⁾ 이 연구에 포함된 환자 중 11명에서 Galectin-3가 발현이 되지 않았는데, 11명 모두 크기가 1

cm 이하인 유두상 미세암종(papillary microcarcinoma) 이었다. 미세암종 중에서 Galectin-3가 발현된 그룹과 발현되지 않은 그룹을 비교하여 보았으나, SUVmax는 유의한 차이를 보이지 않았다.

이 연구에서 분석한 면역화학적 지표들인, EGFR, Galectin-3, COX-2에 따라 원발성 분화성 갑상선암의 F-18 FDG 섭취 정도는 통계학적으로 유의한 차이가 없어, 이 지표들이 분화성 갑상선암에서 F-18 FDG의 섭취 정도를 미리 예측할 수 있는 인자로는 사용할 수 없으리라 생각된다. 앞으로 다른 인자들을 대상으로 추가적인 연구가 이루어져야 할 것이다. 이렇게 분화성 갑상선암에서 F-18 FDG 섭취와 관련된 인자들을 알아보고자 노력함으로써, 선택적인 환자군을 정하여 F-18 FDG PET/CT를 효과적으로 적용할 수 있고, 이렇게 함으로써 재발의 조기 발견과 치료 방법의 선택에 도움을 줄 수 있을 것이라 생각한다.

이 연구의 단점은 연구기간이 짧아 원발암과 재발암의 성격을 비교하지 못한 것이다. 재발암이 어느 정도 원래 종양의 성격을 지니고 있을 거라 예측할 수 있지만, 초기에는 분화도가 좋더라도, 역분화가 일어나게 되면 방사성 요오드의 섭취는 감소하고 F-18 FDG 섭취가 증가한다는 연구결과들이 보고되어 있다. 그러므로 추후에 분화성 갑상선암의 원발암과 재발암의 성격을 비교하는 연구가 추가로 진행되어야 할 것이다. 또, 이 연구에서는 갑상선 암의 F-18 FDG 섭취 정도와 환자의 예후와의 관계를 알아보지 못하였다. 신경교종(glioma) 등의 다른 종양에서는 원발암의 F-18 FDG 섭취 정도가 높을수록 환자의 예후가 좋지 않음이 보고되어 있으나³⁹⁻⁴³⁾, 현재까지 수술 전 갑상선암의 F-18 FDG 섭취 정도와 예후와의 관계를 아직 보고된 바가 없다. 수술적 절제가 어려운 전이암이나 재발암의 경우는 F-18 FDG 섭취가 높으면 I-131 치료 효과가 감소할 것이므로 (flip-flop 현상), 예후가 좋지 않을 것을 짐작할 수 있으나, 앞으로 수술 전 PET이나 PET/CT에서 갑상선암의 F-18 FDG 섭취 정도와 방사성요오드 치료의 효과, 환자의 예후와 어떤 상관관계가 있는지에 대해서는 장기간의 연구가 필요하리라 생각된다.

분화성 갑상선암에서 F-18 FDG의 섭취 정도는 여러 병리학적, 면역조직화학적 지표들 중 원발성 종양의 크기와만 통계적으로 유의한 상관관계가 있었다. 림프절 전이, 갑상선염 동반, 암의 갑상선 밖으로의 침습, 종양의 다발성 유무에 따른 F-18 FDG 섭취 정도의 차이는 없었으며, Ki-67 표지율이나 EGFR, COX-2 그리고 Galectin-3의 발현 유무에 따른 F-18 FDG 섭취 차이는 없었다.

요 약

목적: 분화성 갑상선암에서 원발 종양의 F-18 FDG 섭취 정도와 여러 병리학적, 면역조직화학적 지표들과의 연관성을 알아보려고 하였다. **대상 및 방법:** 본원에 내원하여 수술 전 F-18 FDG PET/CT 스캔을 시행한 후 갑상선 전절제술 및 림프절 제거술을 시행한 분화성 갑상선암 환자들을 대상으로 하였다. PET/CT 영상에서 원발성 종양의 SUVmax를 구한 후 SUVmax와 종양의 크기, 림프절 전이, 종양의 다발성, 갑상선 밖으로의 침습, 갑상선염 동반 여부와 같은 병리학적 인자들과 Ki-67 표지율, EGFR, COX-2, 그리고 Galectin-3 같은 면역조직화학적 지표들과 관계가 있는지를 독립표본 T 검정을 사용하여 알아보았다. **결과:** 106명의 환자 중 102명은 유두상암이었고 4명은 여포상암이었다. 1 cm보다 큰 종양에서의 평균 SUVmax는 1 cm 이하 종양에서의 평균 SUVmax보다 의미 있게 높았다 (7.8±8.5 vs. 3.6±3.1, p=0.004). 그 외 림프절 전이, 종양의 다발성, 갑상선 밖으로의 침습, 갑상선염 동반 유무, Ki-67 표지율, EGFR, COX-2, Galectin-3 발현 유무에 따라 분화성 갑상선암의 SUVmax는 통계학적으로 유의한 차이가 없었다. **결론:** 분화성 갑상선암에서 F-18 FDG의 섭취 정도는 원발성 종양의 크기와 통계적으로 유의한 연관성이 있었다. 그러나 Ki-67 표지율, EGFR, COX-2, Galectin-3 발현 유무와 F-18 FDG 섭취 정도는 유의한 관련성이 없었다.

References

- Schlumberger M, Arcangioli O, Piekarski JD, Tubiana M, Parmentier C. Detection and treatment of lung metastases of differentiated thyroid carcinoma in patients with normal chest X-rays. *J Nucl Med* 1988;29:1790-4.
- Feine U, Lietzenmayer R, Hanke JP, Held J, Wöhrle H, Müller-Schauenburg W. Fluorine-18-FDG and iodine-131-iodide uptake in thyroid cancer. *J Nucl Med* 1996;37:1468-72.
- Grunwald F, Kalicke T, Feine U, Lietzenmayer R, Scheidhauer K, Dietlein M, et al. Fluorine-18 fluorodeoxyglucose positron emission tomography in thyroid cancer: results of a multicentre study. *Eur J Nucl Med* 1999;26:1547-52.
- Hooft L, van der Veldt AA, van Diest PJ, Hoekstra OS, Berkhof J, Teule GJ, et al. [¹⁸F]fluorodeoxyglucose uptake in recurrent thyroid cancer is related to hexokinase expression in the primary tumor. *J Clin Endocrinol Metab* 2005;90:328-34.
- Dietlein M, Scheidhauer K, Voth E, Theissen P, Schicha H. Fluorine-18 fluorodeoxyglucose positron emission tomography and iodine-131 whole-body scintigraphy in the follow-up of differentiated thyroid cancer. *Eur J Nucl Med* 1997;24:1342-8.
- Wang W, Macapinlac H, Larson SM, Yeh SD, Akhurst T, Finn RD, et al. [¹⁸F]-2-fluoro-2-deoxy-D-glucose positron emission tomography localizes residual thyroid cancer in patients with negative diagnostic (¹³¹I) whole body scans and elevated serum thyroglobulin levels. *J Clin Endocrinol Metab* 1999;84:2291-302.
- Palmedo H, Bucnerius J, Joe A, Strunk H, Hortling N, Meyka S, et al. Integrated PET/CT in differentiated thyroid cancer: diagnostic accuracy and impact on patient management. *J Nucl Med* 2006;47:616-24.
- Lang BH, Lo CY, Chan WF, Lam KY, Wan KY. Prognostic factors in papillary and follicular thyroid carcinoma: their implications for cancer staging. *Ann Surg Oncol* 2007;14:730-8.
- Endl E, Gerdes J. The Ki-67 protein: fascinating forms and an unknown function. *Exp Cell Res* 2000;257:231-7.
- Novosel I, Bulimbasic S, Ramljak V, Matkovic B, Dosen D, Separovic V. [p53, bcl-2 and Ki-67 in the diagnosis of insular thyroid gland cancer. Case report with a review of literature. *Lijec Vjesn* 2006;128:264-7.
- Mu DB, Wang SP, Yang WF, Fu Z, Chen XX, Sun XR, et al. Correlation between FDG PET /CT and the expression of glut and ki-67 antigen in esophageal cancer. *Zhonghua Zhong Liu Za Zhi* 2007;29:30-3.
- Vesselle H, Salskov A, Turcotte E, Wiens L, Schmidt R, Jordan CD, et al. Relationship between non-small cell lung cancer FDG uptake at PET, tumor histology, and Ki-67 proliferation index. *J Thorac Oncol* 2008;3:971-8.
- Lemoine NR, Hughes CM, Gullick WJ, Brown CL, Wynford-Thomas D. Abnormalities of the EGF receptor system in human thyroid neoplasia. *Int J Cancer* 1991;49:558-61.
- Westermarck K, Lundqvist M, Wallin G, Dahlman T, Hacker GW, Heldin NE, et al. EGF-receptors in human normal and pathological thyroid tissue. *Histopathology* 1996;28:221-7.
- Duh QY, Gum ET, Gerend PL, Raper SE, Clark OH. Epidermal growth factor receptors in normal and neoplastic thyroid tissue. *Surgery* 1985;98:1000-7.
- Nicholson S, Richard J, Sainsbury C, Halcrow P, Kelly P, Angus B, et al. Epidermal growth factor receptor (EGFr); results of a 6 year follow-up study in operable breast cancer with emphasis on the node negative subgroup. *Br J Cancer* 1991;63:146-50.
- Akslen LA, Myking AO, Salvesen H, Varhaug JE. Prognostic impact of EGF-receptor in papillary thyroid carcinoma. *Br J Cancer* 1993;68:808-12.
- Zimmermann KC, Sarbia M, Weber AA, Borchard F, Gabbert HE, Schror K. Cyclooxygenase-2 expression in human esophageal carcinoma. *Cancer Res* 1999;59:198-204.
- Hida T, Yatabe Y, Achiwa H, Muramatsu H, Kozaki K, Nakamura S, et al. Increased expression of cyclooxygenase 2 occurs frequently in human lung cancers, specifically in adenocarcinomas. *Cancer Res* 1998;58:3761-4.
- Specht MC, Tucker ON, Hooever M, Gonzalez D, Teng L, Fahey TJ 3rd. Cyclooxygenase-2 expression in thyroid nodules. *J Clin Endocrinol Metab* 2002;87:358-63.
- Ristimäki A, Honkanen N, Jankala H, Sipponen P, Harkonen M. Expression of cyclooxygenase-2 in human gastric carcinoma. *Cancer Res* 1997;57:1276-80.
- Siironen P, Ristimäki A, Nordling S, Louhimo J, Haapiainen R, Haglund C. Expression of COX-2 is increased with age in papillary thyroid cancer. *Histopathology* 2004;44:490-7.
- Ito Y, Yoshida H, Nakano K, Takamura Y, Miya A, Kobayashi K, et al. Cyclooxygenase-2 expression in thyroid neoplasms. *Histopathology* 2003;42:492-7.
- Cometta AJ, Russell JP, Cunnane M, Keane WM, Rothstein JL. Cyclooxygenase-2 expression in human thyroid carcinoma and Hashimoto's thyroiditis. *Laryngoscope* 2002;112:238-42.
- Nose F, Ichikawa T, Fujiwara M, Okayasu I. Up-regulation of

- cyclooxygenase-2 expression in lymphocytic thyroiditis and thyroid tumors: significant correlation with inducible nitric oxide synthase. *Am J Clin Pathol* 2002;117:546-51.
26. Ito S, Kato K, Ikeda M, Iwano S, Makino N, Tadokoro M, et al. Comparison of ¹⁸F-FDG PET and bone scintigraphy in detection of bone metastases of thyroid cancer. *J Nucl Med* 2007;48:889-95.
 27. Inohara H, Akahani S, Kohts K, Raz A. Interactions between galectin-3 and Mac-2-binding protein mediate cell-cell adhesion. *Cancer Res* 1996;56:4530-4.
 28. Kuwabara I, Liu FT. Galectin-3 promotes adhesion of human neutrophils to laminin. *J Immunol* 1996;156:3939-44.
 29. Yang RY, Hsu DK, Liu FT. Expression of galectin-3 modulates T-cell growth and apoptosis. *Proc Natl Acad Sci U S A* 1996;93:6737-42.
 30. Raz A, Zhu DG, Hogan V, Shah N, Raz T, Karkash R, et al. Evidence for the role of 34-kDa galactoside-binding lectin in transformation and metastasis. *Int J Cancer* 1990;46:871-7.
 31. Nangia-Makker P, Sarvis R, Visscher DW, Bailey-Penrod J, Raz A, Sarkar FH. Galectin-3 and L1 retrotransposons in human breast carcinomas. *Breast Cancer Res Treat* 1998;49:171-83.
 32. Kawachi K, Matsushita Y, Yonezawa S, Nakano S, Shirao K, Natsugoe S, et al. Galectin-3 expression in various thyroid neoplasms and its possible role in metastasis formation. *Hum Pathol* 2000;31:428-33.
 33. Kim HR, Lin HM, Biliran H, Raz A. Cell cycle arrest and inhibition of anoikis by galectin-3 in human breast epithelial cells. *Cancer Res* 1999;59:4148-54.
 34. Yamazaki K, Kawai A, Kawaguchi M, Hibino Y, Li F, Sasahara M, et al. Simultaneous induction of galectin-3 phosphorylated on tyrosine residue, p21(WAF1/Cip1/Sdi1), and the proliferating cell nuclear antigen at a distinctive period of repair of hepatocytes injured by CCl4. *Biochem Biophys Res Commun* 2001;280: 1077-84.
 35. Matarrese P, Fusco O, Tinari N, Natoli C, Liu FT, Semeraro ML, et al. Galectin-3 overexpression protects from apoptosis by improving cell adhesion properties. *Int J Cancer* 2000;85:545-54.
 36. Akahani S, Nangia-Makker P, Inohara H, Kim HR, Raz A. Galectin-3: a novel antiapoptotic molecule with a functional BH1 (NWGR) domain of Bcl-2 family. *Cancer Res* 1997;57:5272-6.
 37. Liu FT, Rabinovich GA. Galectins as modulators of tumour progression. *Nat Rev Cancer* 2005;5:29-41.
 38. Bartolazzi A, Gasbarri A, Papotti M, Bussolati G, Lucante T, Khan A, et al. Application of an immunodiagnostic method for improving preoperative diagnosis of nodular thyroid lesions. *Lancet* 2001;357:1644-50.
 39. De Potter T, Flamen P, Van Cutsem E, Penninckx F, Filez L, Bormans G, et al. Whole-body PET with FDG for the diagnosis of recurrent gastric cancer. *Eur J Nucl Med Mol Imaging* 2002; 29:525-9.
 40. Durie BG, Waxman AD, D'Agnolo A, Williams CM. Whole-body ¹⁸F-FDG PET identifies high-risk myeloma. *J Nucl Med* 2002;43: 1457-63.
 41. Miller TR, Pinkus E, Dehdashti F, Grigsby PW. Improved prognostic value of ¹⁸F-FDG PET using a simple visual analysis of tumor characteristics in patients with cervical cancer. *J Nucl Med* 2003;44:192-7.
 42. Padma MV, Said S, Jacobs M, Hwang DR, Dunigan K, Satter M, et al. Prediction of pathology and survival by FDG PET in gliomas. *J Neurooncol* 2003;64:227-37.
 43. Pandit N, Gonen M, Krug L, Larson SM. Prognostic value of [¹⁸F]FDG-PET imaging in small cell lung cancer. *Eur J Nucl Med Mol Imaging* 2003;30:78-84.