

## 소아 사립체 질환에서 시각 유발전위검사의 유용성

연세대학교 의과대학 소아과학교실, 재활의학교실\*, 안과학교실†, 관동대학교 의과대학 재활의학교실‡

송지은 · 김혜민 · 이상철<sup>†</sup> · 박윤길\* · 변석호<sup>†</sup> · 이영목 · 이준수 · 김흥동

= Abstract =

### Visually evoked potential in children with mitochondrial respiratory chain defects

Ji Eun Song, M.D., He Min Kim, M.D., Sang-Chul Lee, M.D.<sup>†</sup>, Yoon-Gghil Park, M.D.\*  
Suk-Ho Byeon, M.D.<sup>†</sup>, Young-Mock Lee, M.D., Joon-Soo Lee, M.D. and Heung-Dong Kim, M.D.

Department of Pediatrics, Severance Children's Hospital

Departments of Rehabilitation Medicine\*, Ophthalmology<sup>†</sup>, Yonsei University College of Medicine

Department of Rehabilitation Medicine<sup>‡</sup>, College of Medicine, Kwandong University

**Purpose :** Mitochondrial disorders are a clinical entity characterized by diverse symptoms and signs of involvement systems. Furthermore, the disorders are known to show ophthalmologic manifestations as well as neurological findings. Evoked potential is a sensitive measure to check the integrity of the visual pathway. In this study, we have investigated the value of visually evoked potential in mitochondrial disorders with respiratory chain defects.

**Methods :** Nineteen patients diagnosed with mitochondrial respiratory chain complex I defect as confirmed by spectrometric enzyme assay in muscle samples were enrolled for this study. The patients underwent a visually evoked potential study. We classified the results into four groups and compared these with clinical ophthalmologic findings.

**Results :** Among the 19 patients, 14 showed abnormal visually evoked potential findings. Seven patients showed abnormal clinical ophthalmologic findings. All patients with abnormal ophthalmologic findings showed abnormal visually evoked potential findings. Among the 12 patients with normal ophthalmologic findings, seven showed abnormal results in visually evoked potential.

**Conclusion :** Visually evoked potential study could be used as an effective screening tool for mitochondrial disorders to detect ophthalmologic and neurological abnormalities. (Korean J Pediatr 2009; 52: 471-475)

**Key Words :** Mitochondria, Child, Eye, Evoked Potentials, Visual

## 서론

사립체(mitochondria)는 세포 내에 존재하는 세포 소기관으로 내막에 5개의 호흡 연쇄 효소 복합체(respiratory chain enzyme complexes)가 존재하는데, 최종 산물인 ATP 생성을 통해 에너지 대사의 중추적 역할을 한다<sup>1)</sup>. 사립체 질환의 가장 큰 특징은 다양한 시기에 다양한 양상으로 나타나는 임상양상의 이질성이다<sup>2-4)</sup>. 주로는 뇌, 근육, 심장, 간 등 에너지에 민감한 장기들이 사립체 기능 이상에 우선적으로 영향을 받게 되는데, 이 중에서

도 뇌병증과 근육 관련 증상들이 가장 대표적인 증상으로 나타난다<sup>2)</sup>. 또한 안과적 증상 역시 사립체 질환에서 동반되는 중요한 증상으로 알려져 있다.

뇌 유발전위검사는 신경생리검사의 일종으로 주로 청각 및 시각의 신경경로와 뇌의 각 구역의 반응을 확인하여 뇌의 기능을 알아볼 수 있는 검사이다<sup>5, 6)</sup>. 이 중 시각 유발전위검사는 시신경에서 후두엽의 뇌피질에 이르는 신경계통을 이상 유무를 평가하는데 유용한 비 침습적인 방법으로 안과적 질환, 시신경 관련 질환 및 중추 신경계의 병변의 변화를 관찰할 수 있다고 연구되어 왔으며<sup>6, 7)</sup>, 최근에는 뇌 발달에 장애를 가진 여러 환자들에게서 뇌병변의 확인과 뇌 기능의 평가를 위해 여러 가지 영상학적 검사 외에도 뇌 유발전위검사가 시도되어 보고되고 있다<sup>5)</sup>.

본 연구는 사립체 질환 환아를 대상으로 양측 시신경을 자극하여 기록한 시각 유발전위 결과를 평가하고 안과적 검사 결과와 비교하여 사립체 질환을 가진 환아에서의 시각 전위유발검사의 유용성과 가치를 분석하고자 하였다.

Received : 4 September 2008, Revised : 15 November 2008

Accepted : 20 November 2008

Address for correspondence : Young-Mock Lee, MD

Department of Pediatrics, Severance Children's Hospital, Yonsei University College of Medicine, 612 Bonjuro, 146-92 dong, Gangnam-gu, 135-720 Seoul, Korea

Tel : +82. 2-2019-3354, Fax : +82. 2-3461-9475

E-mail : yml@yml.yonsei.ac.kr

**대상 및 방법**

2005년 1월부터 2006년 12월까지 영동세브란스 병원에 내원하여 근육 조직을 이용한 분광광도 검사법(spectrophotometric assay)을 시행한 결과 사립체 호흡 연쇄 복합체 I의 잔존 효소 기능이 정상군의 20% 미만으로 판정되어 사립체 질환-호흡 연쇄 복합체 I 결함-으로 확진된 환아들 중에서 망막과 시신경 검사를 포함한 안과 검진과 시각 유발전위검사를 시행하였던 19명을 본 연구의 대상으로 하였다.

대상 환아들의 출생력, 과거력, 가족력 및 임상 증상 등에 대해 의무기록을 이용하여 조사하였으며, 환아들의 안과 검진 결과와 시각 유발전위검사 결과를 비교 분석하였다.

일반적으로 시행되는 시각 유발전위검사의 두 가지 방법인 패턴 반전형(pattern reversal) 검사법과 섬광자극 검사법 중에서, 환자가 소아이며 발달의 장애가 있을 수 있는 점 등을 고려하여 상대적으로 피검사자의 반응과 노력에 의한 집중 정도가 덜 요구되는 섬광자극 검사법을 선택하여 검사하였다. 환아의 중앙 후두부와 이마 중앙에 전극을 피부 표피에 설치한 뒤 전극 차이의 보정을 위해서 앞 턱 부위에 다른 전극을 부착하고, 좌측과 우측 시신경을 모두 자극하기 위해 좌안과 우안의 각각의 동공에 안경을 이용하여 차례로 2회씩 광원 자극을 주었다. 두 전극 사이에서 측정되는 이동속도가 잠복기로 X축에, 진폭이 Y축에 표시되며, 대개 Y축 값인 진폭이 주위에 영향으로 인한 오류값이 많이 나오는 경향이 있어, X축 값인 잠복기를 측정하여 각 군을 분류하였고, 기록되는 전위에서 P2 파형이 보일 때까지의 잠복기가 대개 100-120 msec 안에 포함될 때를 정상 범위라고 판단하였다. 측정된 파형의 분류는 1977년에 Greenberg 등<sup>8,9)</sup>이 연구한 분류법을 이용하였다. 이 분류는 각 파형의 유사성을 비교하여 총 네 군으로 나누었으며, I군은 정상 파형, II-IV군까지는 모두 비정상 파형을 보이는 그룹으로 분류하였다. II군은 잠복기 지연, III군은 잠복기가 지연되고 진폭이 낮으면서 재현성이 감소된 비정상 파형에 해당하는 결과가 있을 때 판정되었는데, 특히 IV군은 전위가 유발되지 않은 무반응으로 구분하였다(Fig. 1).

연구의 정확성과 신뢰도를 높이기 위해 안과 검진과 시각 유발전위검사는 각 분야의 숙련된 전문가가 시행하였으며, 총 19명의 검사 결과는 동일한 전문가가 해석하였다.

**결 과**

**1. 대상 환아의 임상적 특성**

전체 대상 환아 19명의 성별분포는 남아 9명, 여아 10명으로 남녀비는 1:1.1 이었으며, 전체 환아들의 평균 연령은 4.42세±3.12세로 가장 나이가 어린 환아는 7개월이었으며, 가장 나이가 많았던 환아는 15년 3개월이었다. 환아들의 출생력에서는 특이

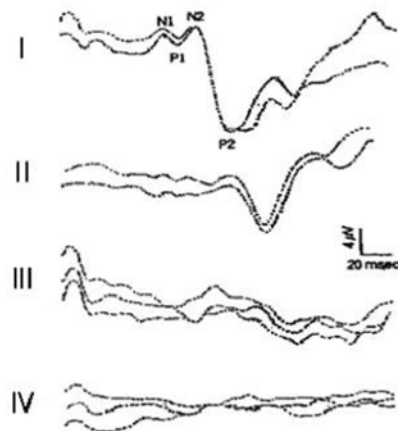
이상 소견이 없었던 경우가 15명(78.9%)으로 대부분이었으나, 자궁 내 성장지연 2명(10.5%), 선천성 수두증 2명(10.5%), 미숙아 1명(5.3%), 주산기 가사 1명(5.3%)의 순으로 이상 소견이 있었다. 대상 환아들의 과거력에서 외상이 있었던 경우가 3명(15.8%), 중추 신경계 감염, 골수 이형성 증후군, 당뇨가 각각 1명(5.3%)씩 있었으나, 나머지 13명(68.4%)에서는 특별한 과거력이 없었다. 전체 19명의 환아 중 사립체 질환의 가족력이 있는 경우는 1명(5.3%)이었으며, 환아의 어머니가 사립체 질환으로 진단, 치료 지속하다 결국 호흡 부전으로 사망한 경우였다. 하지만, 나머지 18명의 경우에는 특별한 가족력은 없었다(Table 1).

**2. 대상 환아들의 다양한 임상 증상**

환아들은 여러 가지 장기의 다양한 임상 증상을 나타내었는데, 근력 저하가 15명(78.9%), 경련이 13명(68.4%), 근육 긴장 이상 증상이 3명(15.8%) 등으로 신경 관련 증상을 나타내는 경우가 가장 많았다. 소화기계 관련 증상으로는 위식도 역류가 진단된 환아가 8명(42.1%), 식이 자체가 힘들 정도로 연하, 저작 등의 어려움을 보이는 환아가 7명(36.8%)이었다. 심혈관계 이상 증상으로 심근병증을 보였던 환아가 1명(5.3%) 있었으며, 내분비계 이상 증상으로 이전에 당뇨를 진단받고 현재 계속 혈당을 조절 중인 환아가 1명(5.3%) 있었고 혈액학적 이상 소견으로 골수 이형성 증후군 진단 후 통원치료 중인 환아가 1명(5.3%) 있었다. 뇌간 유발반응 청력검사 결과 청력 감소가 발견된 환아도 1명(5.3%) 있었다(Table 2).

**3. 안과 검진 결과**

안과 전문의가 시행한 검진 상 이상 소견을 보였던 환아는 7명(36.8%)이 있었고, 관찰되었던 이상 소견의 종류로는 색소성 망막병증 3명(15.8%), 시신경 위축 3명(15.8%), 사시 3명(15.8%)



**Fig. 1.** The four major patterns of visual evoked potentials are as follows: I normal response, II prolonged latency, III abnormal waves, and IV no response.

**Table 1.** Demographic Characteristics

	No. of cases (%)
Sex (M:F)	9:10 (1:1.1)
Age (year, mean $\pm$ SD)	4.42 $\pm$ 3.12
Birth History	
Intra-uterine growth retardation	2 (10.5)
Congenital hydrocephalus	2 (10.5)
Prematurity	1 ( 5.3)
Perinatal asphyxia	1 ( 5.3)
No specific history	15 (78.9)
Past History	
Trauma	3 (15.8)
Central nervous system infection	1 ( 5.3)
Diabetes mellitus	1 ( 5.3)
Myelodysplastic syndrome	1 ( 5.3)
No specific history	13 (68.4)
Family History	
Mitochondrial disease	1 ( 5.3)
No specific history	18 (94.7)

**Table 2.** Clinical Manifestations

Symptoms	No. of cases (%)
Neurologic	
Hypotonia	15 (78.9)
Seizure	13 (68.4)
Dystonia	3 (15.8)
Gastrointestinal	
Reflux	8 (42.1)
Feeding difficulty	7 (36.8)
Cardiac	
Cardiomyopathy	1 ( 5.3)
Endocrinologic	
Diabetes mellitus	1 ( 5.3)
Hematologic	
Myelodysplastic syndrome	1 ( 5.3)
Ocular	
Decreased auditory function	1 ( 5.3)

%), 안구 진탕 2명(10.5%), 시력 소실 1명(5.3%)이 발견되었다. 전체 환자 19명 중에서 12명(63.2%)의 환자에서는 안과 검진 상 특이 이상 소견이 발견되지 않았다(Table 3).

#### 4. 시각 유발전위검사 결과

특이 이상소견이 보이지 않고 정상 반응의 파형을 보이는 I군에 속하는 환자는 5명(26.3%)이었고, 비정상 파형에 속하는 II, III, IV군에 속하는 환자는 총 14명(73.7%)이었다. 비정상 파형을 보인 그룹을 각각 분류하면 II군에는 2명(10.5%), III군에는 6명(31.6%), IV군에는 6명(31.6%)이 포함되었다(Table 4).

#### 5. 안과 검진 결과와 시각 유발전위검사 결과의 비교

전체 19명 환자들의 안과 검진 결과와 시각 유발전위검사 결

**Table 3.** Ophthalmologic Findings

	No. of cases (%)
Pigmentary retinopathy	3 (15.8)
Optic atrophy	3 (15.8)
Strabismus	3 (15.8)
Nystagmus	2 (10.5)
Blindness	1 ( 5.3)

**Table 4.** Visual Evoked Potential Classification and Ophthalmologic Findings

Visual Evoked Potential Classification *	Ophthalmologic Finding No. of cases (%)		Total (%)
	Abnormal	Normal	
Group I	0 ( 0.0)	5 (26.3)	5 ( 26.3)
Group II	1 ( 5.3)	1 ( 5.3)	2 ( 10.5)
Group III	4 (21.1)	2 (10.5)	6 ( 31.6)
Group IV	2 (10.5)	4 (21.1)	6 ( 31.6)
Total (%)	7 (36.8)	12 (63.2)	19 (100.0)

\*Based on the modified grading system proposed by Greenberg et al in 1997

과를 비교했을 때, 안과 검진 결과에서는 이상 소견이 7명(36.8%)에서 관찰되었고 시각 유발전위검사에서는 14명(73.7%)에서 이상 소견이 발견되었다. 안과 검진에서 이상 소견을 보인 7명(36.8%)은 모두 시각 유발전위검사에서 이상 소견을 나타내었으며, 안과적 이상 소견을 보이지 않았던 12명(63.2%) 중에서도 과반수를 넘는 7명에서 이상 유발전위 반응을 나타내었다. 시각 유발전위검사서 정상 소견(group I)을 보였던 환자 5명은 모두 안과 검진에서 정상 소견을 보였으며, II, III, IV군으로 판정되었던 14명(73.7%) 중 절반에 해당하는 7명도 안과 검진에서는 정상 소견을 보였다(Table 4).

## 고 찰

시각 유발전위검사는 1941년 Monnier<sup>10)</sup>가 단순한 섬광자극에 의해 뇌의 후두엽에서 발생한 전위를 기록하면서 시작되었고 이어 Dawson<sup>11)</sup>은 여러 장의 사진을 일정하게 겹쳐보는 상황에서 비교적 일정한 파를 발견하였다. 이후 Celesia와 Meredith<sup>12)</sup>, Hubel와 Wiesel<sup>13,14)</sup>은 시각신경세포가 시각패턴에 선택적으로 반응하며 대뇌피질의 신경세포는 망막에 같은 강도로 가해지는 광도에는 반응이 없어도 특별한 모양이나 형태에는 반응한다는 것을 발표하였고, 이 결과를 바탕으로 Celesia와 Meredith<sup>12)</sup>, Cobb 등<sup>15)</sup>은 항상 재생이 가능하며 일정하게 유발되는 형태의 광원 자극을 주는 패턴 변환 자극법을 고려하게 되었다. 이 방법은 시각 경로의 이상을 발견하는 데에 중요한 정보를 줄 수 있는 방법이지만, 시각 경로상 이상이 있을 때 검사에서 나타나게 되는 전파의 진폭 변화는 자극의 빈도나 강도, 검사 받는 대상의

집중도, 의식 정도, 동공 크기, 자극의 색상 등의 여러 요인에 의해서 영향을 받을 수 있는 값이기 때문에 현재 시각 유발전위검사의 임상에서의 응용 정도는 아직 미미한 수준이라고 할 수 있다.

그러나 시각 유발전위검사는 방법적인 면에서 광 에너지 형태의 자극이 망막에서 전기 에너지로 변화하여, 각막에서부터 시신경로와 뇌의 시각피질의 기능을 평가하는데 유용한 비혈관적인 방법이며, 결과의 신뢰성에서도 이미 미숙아에서 뇌의 성숙도 여부의 판단과, 뇌 손상이 있을 경우에 추후 예후의 판단에 유용성이 인정되어 왔다<sup>16-18</sup>. Barnett 등<sup>19</sup>은 정상 신생아는 안구의 중심와가 미성숙된 상태로 태어나며 생후 15-45개월 이후 정상 성인의 시력에 도달한다는 이미 알려진 사실과 일치하는 시각 유발전위검사 결과를 보고하였다. Sartucci<sup>20</sup>, Harden<sup>21</sup> 등은 각각 사립체 질환 환자들에 대한 다양한 유발전위검사를 시행하여 이런 유발전위검사가 중추신경계의 장애를 표현할 수 있는 의미 있는 검사라고 발표하였다.

사립체 질환은 유핵세포의 세포질에 존재하면서 에너지 대사의 중추적인 역할을 하는 소기관인 사립체의 돌연변이로 인해서 호흡 연쇄 복합체의 결함이 발생하여 나타나는 질환으로, 하나의 기관부터 여러 기관에 걸쳐 증상을 나타내는 다양성이 큰 특징이다<sup>2, 4, 22</sup>. 또한 이 질환을 규정할 수 있는 단일 양상이나 증상이 거의 없어 높은 에너지 요구량을 가지는 조직들인 뇌, 근육 등이 우선적으로 영향을 받게 되고 결국 이에 관련된 증상들이 가장 흔하게 관찰된다. 이는 소아기에서 나타나는 대부분의 사립체 질환에서 중요한 문제이며, 이런 증상들에 대한 평가는 질환의 진단과 경과에 있어서 중요한 부분을 차지하고 있다.

본 연구는 이미 근육 검체를 이용한 검사에서 사립체 질환으로 확진된 소아 환자들 중 안과검진과 시각 유발전위검사를 동시에 시행한 환아를 대상으로 시각 유발전위검사가 사립체 질환의 안과적 증상의 경과를 확인하고 시각 경로를 포함한 뇌기능을 평가하는 데에 기여할 수 있는지를 평가하였다. 환자군 선정 시 올 수 있는 오류를 최대한 줄이기 위해 사립체 질환 중 호흡 연쇄 복합체 I의 이상이 확진된 환아만을 대상으로 하였는데, 환자군 19명의 남녀 성비는 1:1.1로 거의 비슷한 분포를 보였고, 출생력과 과거력상 다양한 소견을 보였으나 특이력이 없는 경우가 대부분이었고, 사립체 질환의 가족력이 있는 경우는 1명이었다. 이는 기존의 알려진 모계유전 이외에 핵 DNA의 이상에 의한 사립체 질환이 빈번하다는 사실을 나타내며, 안과검진과 시각 유발전위검사서 보이는 이상 소견이 가족력과는 특별한 관계가 없음을 보여준다.

환아들의 다양한 임상 증상들을 계통별로 분류해 보았을 때는 근력저하와 경련 소견이 가장 높은 빈도를 보였는데, 이는 사립체 질환이 보다 높은 에너지 요구량을 필요로 하는 뇌, 근육 등에서 우선적으로 영향을 받게 된다는 이전의 발표들과 일치하고 있다<sup>2, 4</sup>. 다양한 증상 중에서 지속적인 청력 저하되는 소견을 보였던 환아가 1명 있었는데, 이 환아는 뇌간 유발반응 청력검사에

서도 청력 저하가 확인되었으나, 시각 유발전위검사와 안과검진에서는 정상 소견을 보여 사립체 질환에서 각각의 감각신경계와 연관된 뇌병변의 진행도는 서로 다를 수 있음을 알 수 있었다.

안과검진을 시행한 결과 대상 환아 19명 중 7명에게서 안과적 이상 소견이 관찰되었으며, 이상 소견으로는 색소성 망막병증, 시신경 위축, 사시, 안구 진탕, 시각 소실 등이 있었다. 이들 안과적 이상 소견은 영상 진단으로 시행하였던 뇌 자기공명영상에서 보이는 뇌실질 위축, 백질 감소, 기저핵과 시상하부의 음영 증가 등 다양한 소견과 특정한 연관성을 보이지는 않았다.

시각 유발전위 검사의 결과 분석에는 Greenberg 등<sup>7, 8</sup>이 중증 뇌손상 환자 51명과 대조군인 정상인 20명에서 시각 유발전위검사 시행 후 측정된 파형들을 잠복기, 진폭, 지속시간 등과 형태학적 유사성에 따라 정상 반응군(I), 잠복기 지연군(II), 비정상 파형군(III), 무반응 이상군(IV)의 4개의 군으로 나누어 보고한 분류를 이용하였다. 안과 검진 결과와 시각 유발전위검사의 결과를 서로 비교해 보면, 안과 검진에서 안과적 이상 소견을 보인 7명의 환아는 모두 시각 전위발발 검사에서 이상 소견을 나타내었으며, 안과 검진에서 정상 소견을 보인 12명 중에서도 7명은 시각 전위발발 검사에서 이상 소견을 나타내었다. 반대로 시각 유발전위검사에서 정상 소견이었던 I군에 속했던 5명의 환아들은 안과 검진에서 모두 정상 소견이었고, 시각 유발전위검사에서 II, III, IV군에 해당하는 이상 소견을 보였던 14명 환아들 중 7명은 안과 검진에서는 특이 소견이 없었다. 이런 결과를 분석해 보면, 안과 검진만으로는 아직 뚜렷하게 판단할 수 없었던 중추신경계와 연관된 시각 증상의 진단과 경과 판단에 안과 검진보다는 시각 유발전위검사가 더욱 정확하고 유용함을 알 수 있었다.

여러 가지 다양한 증상이 혼재되어 나타나는 사립체 질환의 특성상 뇌기능과 관련된 여러 가지 신경계 증상들을 조기에 정확하게 확인하는 것이 질환의 진단과 진행 정도의 측정에 도움이 된다. 안과 검진에서 정상 소견을 보이더라도 시각 유발전위검사 결과가 비정상적으로 측정되는 경우 장기적인 질환의 경과를 예상하고 지속적인 관심과 관찰을 가능하게 한다는 점에서 시각 유발전위검사는 에너지 대사 질환인 사립체 질환에서 선별 검사로서 더욱 중요한 가치를 가지는 검사로 판단된다. 아울러 여러 가지 대사 질환에서 다양한 안과적 소견이 보고되는 있는 상황을 고려한다면 다른 대사질환에서도 선별검사로서 시각 유발전위검사가 고려될 수 있을 것이다. 또한 시각 유발전위검사가 가지는 검사적 특성상, 각막에서부터 시신경로와 뇌의 시각피질의 뇌기능을 평가하는데 유용한 비혈관적인 방법임을 고려하면 단순히 안과적인 증상 측정에만 그치는 것이 아니라 다른 뇌병변이나 전반적인 뇌피질의 신경기능을 평가하는 검사로서의 가능성도 가지고 있다고 사료된다. 따라서, 현재 시각 유발전위검사와 안과 검진에서 정상 소견을 보인 5명의 환아들도 추후 사립체 질환이 진행함에 따라 지속적으로 추적 검사를 시행하여야 하며, 시각 유발전위검사서 II, III, IV군에 속하면서 이상 소견을 보였지만 안과 검진에서는 정상 소견을 보였던 7명도 추후 안과 검진에서도 이상 소견으로 진행되는지를 확인

하여야 한다.

결론적으로, 시각 유발전위검사는 개인적인 판단의 오차가 있을 수 있는 안과 검진의 결과보다 보다 객관적이고 민감한 검사이며, 협조가 어려운 소아 환자에서 용이한 검사법이며, 안과 증상을 포함하여 다양한 중추신경계 관련 증상이 동반되는 사립체 질환 같은 대사 질환의 선별 검사로 유용하며, 무증상 또는 이미 증상이 발견된 환자에서 전반적인 뇌기능의 평가에 중요하게 이용될 수 있을 것으로 기대된다.

## 요 약

**목적** : 사립체 질환은 여러 가지 장기의 증상을 나타내는 에너지 대사 질환으로, 뇌병증과 더불어 안과적 증상도 다양한 형태로 표현된다. 본 연구에서는 시신경에서 후두부의 뇌피질에 이르는 신경계를 평가하는 시각전위유발 검사를 사립체 질환 환자에서 시행하여 그 유용성과 가치를 분석하고자 하였다.

**방법** : 근육 조직을 이용한 분광광도 검사법에서 사립체 호흡연쇄 복합체 I 결함으로 확진된 환자 19명을 대상으로 섬광 자극 시각 유발전위검사를 시행하여, 그 결과를 정상 반응군(I), 잠복기 지연군(II), 비정상 파형군(III), 무반응 이상군(IV)으로 나누어 판정하였으며, 환자들의 임상양상과 비교하였다.

**결과** : 전체 19명 중 시각전위 유발검사서 이상소견을 보인 환아는 14명이었고, 무반응 이상군(IV)이 6명, 비정상 파형군(III)이 6명, 잠복기 지연군(II)이 2명 관찰되었다. 망막과 시신경 검사를 포함한 안과 검진에서 이상 소견을 보인 환아는 7명이었으며, 망막 색소 침착이 3명, 시신경 위축 3명, 사시 3명, 안구진탕 1명, 시력 소실이 1명에서 나타났다. 안과 검진에서 이상 소견을 보인 7명은 모두 시각 유발전위검사서 이상 소견을 나타내었으며, 안과 검진에서 정상 소견을 보인 12명 중에서도 7명이 시각전위유발 검사서 이상 소견을 나타내었다.

**결론** : 시각 유발전위검사는 안과 증상을 포함하여 다양한 중추신경계 관련 증상이 동반되는 사립체 질환에서 유용한 선별 검사이다.

## References

- Luft R, Ikkos D, Palmieri G, Ernster L, Afzelius B. A case of severe hypermetabolism of nonthyroid origin with a defect in the maintenance of mitochondrial respiratory control: a correlated clinical, biochemical, and morphological study. *J Clin Invest* 1962;41:1776-804.
- Lee YM. Mitochondrial disorders. *J Korean Child Neurol Soc* 2007;15:11-9.
- Shoffner JM, Wallace DC. Oxidative phosphorylation diseases and mitochondrial DNA mutations: diagnosis and treatment. *Annu Rev Nutr* 1994;14:535-68.
- Lee YM, Kang HC, Lee JS, Kim SH, Kim EY, Kim SK et al. Mitochondrial respiratory chain defects: underlying etiology in various epileptic conditions. *Epilepsia* 2008;49:685-90.
- Lee SH, Kim SJ. Visual evoked potentials in children with cerebral palsy. *J Korean Acad Rehabil Med* 1994;18:710-5.
- Lee WY, Yang SH, Park KH. A study of visual evoked potential in normal Korean adult. *J Korean Acad Rehabil Med* 1988;12:233-9.
- Lee YH, Park ES, Moon JH, Shin JS. A study on normal values of visual evoked potential in Korean. *J Korean Acad Rehabil Med* 1985;9:126-30.
- Greenburg RP, Becker DP, Miller JD, Mayer DJ. Evaluation of brain function in severe human head trauma with multimodality evoked potentials. part 1: evoked brain-injury potentials, methods, and analysis. *J Neurosurg* 1977;47:150-62.
- Greenburg RP, Becker DP, Miller JD, Mayer DJ. Evaluation of brain function in severe human head trauma with multimodality evoked potentials. part 2: localization of brain dysfunction and correlation with posttraumatic neurological conditions. *J Neurosurg* 1977;47:163-77.
- Monnier M. Retinal, cortical and motor responses to photic stimulation in man; retino-cortical time and opto-motor integration time. *J Neurophysiol* 1952;15:469-86.
- Dawson GD. A summation technique for detecting small signals in a large irregular background. *J Physiol* 1951;155:2-3.
- Celesia GG, Meredith JT. Visual evoked responses and retinal eccentricity. *Ann N Y Acad Sci* 1982;388:648-50.
- Hubel DH, Wiesel TN. Receptive fields of single neurons in the cat's striate cortex. *J Physiol* 1959;148:574-91.
- Hubel DH, Wiesel TN. Uniformity of monkey striate cortex, a parallel relationship between field size, scatter and magnification factor. *J Comp Neurol* 1974;158:295-305.
- Cobb WA, Morton MB, Ettlinger G. Cerebral potentials evoked by pattern reversal and their suppression in visual rivalry. *Nature* 1967;216:1123-5.
- Moskowitz A, Sokol S. Developmental changes in the human visual system as reflected by the latency of the pattern reversal VEP. *Electroencephalogr Clin Neurophysiol* 1983;56:1-15.
- Park JM, Cho MA. Visual evoked potential study in normal neonates. *J Korean Acad Rehabil Med* 1993;17:451-8.
- Ring H, Bar L, Abboud S. Functional correlates with left-right asymmetry of visual evoked potentials in stroke patients: modeling and experimental results. *Arch Phys Med Rehabil* 1999;80:166-72.
- Barnet AB, Friedman SL, Weiss IP, Ohlrich ES, Shanks B, Lodge A. VEP development in infancy and early childhood: a longitudinal study. *Electroencephalogr Clin Neurophysiol* 1980;49:476-89.
- Sartucci F, Rossi B, Tognoni G, Siciliano G, Guerrini V, Murri L. Evoked potentials in the evaluation of patients with mitochondrial myopathy. *Eur Neurol* 1993;33:428-35.
- Harden A, Pampiglione G, Battaglia A. "Mitochondrial myopathy" or mitochondrial disease? EEG, ERG, VEP studies in 13 children. *J Neurol Neurosurg Psychiatry* 1982;45:627-32.
- Andreu AL, DiMauro S. Current classification of mitochondrial disorders. *J Neurol* 2003;250:1403-6.