

단일관상동맥환자에서 대동맥판막 치환술 시행 중 발생한 관상동맥혈류장애의 치험

- 1예 보고 -

정 희 석* · 이 재 원* · 정 성 호*

Coronary Blood Flow Disturbance of a Single Coronary Artery in a Patient Undergoing Aortic Valve Replacement

- A case report -

Hee-Suk Jung, M.D.*, Jae-Won Lee, M.D.*, Sung-Ho Jung, M.D.*

A 57-year-old man with dyspnea was transferred to our institution. Echocardiography demonstrated grade III aortic valve regurgitation with a bicuspid aortic valve. The preoperative coronary angiography showed a left single coronary artery. Replacement of the aortic valve was performed. Ventricular fibrillation developed during weaning the patient of cardiopulmonary bypass after aortotomy repair. An anomalous origin of the coronary arteries is usually an incidental finding. However, in patients who are undergoing aortic valve replacement, a single coronary artery can significantly complicate the procedure. If this is present, then it is imperative that the precise anatomy be clearly identified and the required procedure should be modified to avoid injury to these vessels.

(Korean J Thorac Cardiovasc Surg 2009;42:774-776)

Key words: 1. Aortic valve replacement
2. Coronary artery anomaly

증례

본 57세 남자는 2007년 1월 NYHA class III의 호흡곤란을 주소로 타원에 내원하여 시행한 심초음파상 대동맥판막역류증을 진단받고 수술하기 위하여 본원에 내원하였다. 입원당시 활력검사상 혈압은 125/34 mmHg, 심박동수는 76회/min, 호흡은 20회/min, 체온은 36.7°C로 안정된 소견이었다. 이학적 검사상 의식은 명료하였으며 청진상 호흡음의 감소나 천명음은 들리지 않았다. 심음은 규칙적이었으며 우측상방흉골연에서 중등도의 확장기성 잡음이 청진되었다. 본원에 내원하여 시행한 심장초음파상 이벽

성 대동맥판막으로 Grade III에 해당하는 대동맥판막역류 소견을 보였으며 대동맥륜이나 대동맥굴의 확장소견은 없었고, 관상동맥조영술상 우관상동맥이 좌관상동맥으로부터 기시하는 단일 관상동맥의 형태를 취하고 있었다 (Fig. 1). 수술은 Bicarbon Overline (Sorin, Saluggia, Italy) 22 mm을 사용하여 대동맥판막 치환술을 시행하였다. 수술장 소견상 대동맥판막은 두개의 엽으로 구성되어 있었고 좌측 엽은 두꺼워지고 협착된 소견을 보였으며 조직병리검사상 류마티스 판막염으로 확인되었다. 단일관상동맥은 대동맥륜으로부터 좌측후상방 약 1 cm 부위에서 기시하여 대동맥의 좌측부위를 감싸고 주행한 후 우관상동맥과

*울산대학교 의과대학 서울아산병원 흉부외과학교실

Department of Thoracic and Cardiovascular Surgery, Asan Medical Center, University of Ulsan College of Medicine

†본 논문은 제231차 서울경기 월례집담회에서 발표되었음.

논문접수일 : 2009년 5월 31일, 논문수정일 : 2009년 8월 14일, 심사통과일 : 2009년 9월 8일

책임저자 : 이재원 (138-736) 서울시 송파구 풍납동 388-1, 울산대학교 의과대학 서울아산병원 흉부외과

(Tel) 02-3010-3580, (Fax) 02-3010-6966, E-mail: jwlee@amc.seoul.kr

본 논문의 저작권 및 전자매체의 지적소유권은 대한흉부외과학회에 있다.

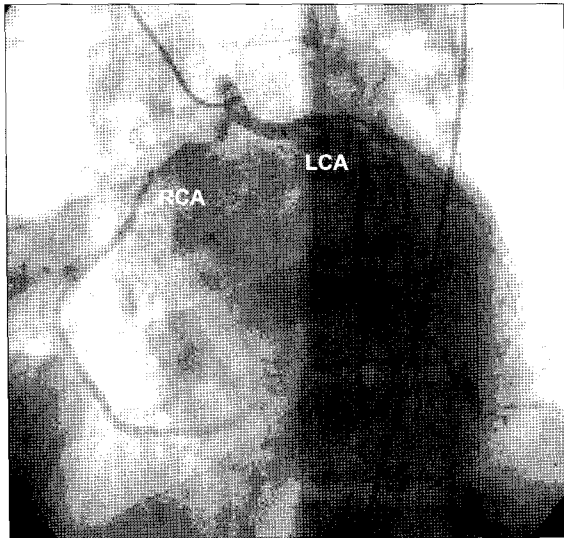


Fig. 1. Coronary angiogram showing single coronary artery arising from left aortic sinus of Valsalva. RCA=Right coronary artery; LCA=Left coronary artery.

좌관상동맥으로 분지하였다. 대동맥절개는 횡대동맥절개법(transverse aortotomy)으로 시행하였으며 대동맥절개좌측 부위와 우관상동맥의 주행방향이 인접하여 있어 대동맥판막 치환술 이후 대동맥절개봉합술시 우관상동맥이 당겨지면서 혈류장애가 발생하였다(Fig. 2). 이로 인하여 대동맥을 봉합한 후 인공심폐기로부터 탈출하던 도중 심전도상 ST 분절의 상승과 함께 심실세동이 발생하여 인공심폐기를 재가동하였고, 대동맥의 봉합사를 제거하고 미리 우관상동맥을 박리하여 장력을 최소화 한 후 대동맥 재봉합술을 시행하여 문제 없이 수술이 종료되었다. 총 심폐기시간은 145분이었으며 대동맥검자시간은 95분이었다. 술 후 중환자실로 이동직후 방실리듬이 관찰되어 분당 80회로 심방조율하였으며 술 후 2일째 정상동방결절리듬으로 전환되었고 술 후 4일째 심초음파상 특이문제 없음을 확인한 후 8일째 퇴원하였다.

고 찰

단일관상동맥증은 1841년 Hyrtle 등에 의하여 처음으로 보고된 선천성 기형으로 고립된 기형이거나 혹은 선천성 심장병과 동반하여 나타날 수 있는 심장 기형으로 대혈관전위증, 관상동정맥루, 이첨대동맥판, 활로써 사지증의 순으로 동반하여 발생한다[1,2]. Sharbaugh 등[3]에 의하면 단일관상동맥은 일반인구의 0.04%를 차지하는 매우 드문 선

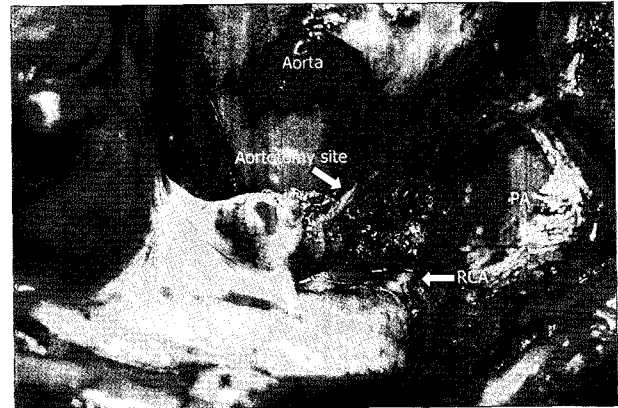


Fig. 2. Intraoperative finding. Right coronary artery is located between aortotomy site and pulmonary trunk. RCA=Right coronary artery; PA=Pulmonary artery.

천성 관상동맥 기형으로, 이 질병을 가지고 있는 환자의 15%가 40세 이전에 심각한 심부전증상을 유발하고 동반된 심장기형의 존재 및 그 수술적인 치료성공여부에 따라 예후가 결정된다고 보고하였다.

1979년 Lipton 등[4]은 단일관상동맥기형을 우측에서 기시하는 경우에는 3가지 형(R-I, II, III), 좌측에서 기시하는 경우에는 2가지 형(L-I, II)으로 분류하였고 주행형태에 따라 A, B, P, S, C로 세분화하였는데 본 증례의 경우 Group II, L, B에 해당되었으며 이첨대동맥판막을 동반하고 있었다.

일반적으로 대동맥판막 수술 시, 수술 전 관상동맥조영술을 시행하여 관상동맥의 기시부위 및 주행방향을 확인하게 되는데 관상동맥이 해부학적으로 대동맥과 폐동맥 사이를 주행하게 될 경우 대동맥을 절개하거나 봉합하면서 관상동맥이 손상되거나 혈류장애가 발생할 가능성이 높다. 본 증례의 경우 횡절개술을 이용한 대동맥 절개를 시행하였고, 대동맥 봉합술 도중 우관상동맥의 비정상적인 주행방향으로 주위 조직의 지지가 없어 혈관의 움직임이 많아지고 이로 인하여 혈관이 당겨지면서 순간적인 혈류감소로 인한 부정맥이 발생하였을 것이라고 생각된다. 따라서 이러한 환자에서는 일반적인 횡대동맥절개술 외에도 다른 접근방법을 고려해 볼 수 있겠다. Kann 등[5]은 대동맥판막 치환술이 필요한 환자에서 Reverse U 대동맥절개술을 시행하여 대동맥과 인접한 관상동맥의 손상을 줄일 수 있었다고 보고하였고, Byrne 등[6]은 관상동맥의 손상을 줄이기 위한 방법으로 상횡대동맥절개술(high transverse aortotomy)을 제안하였다.

물론 관상동맥의 손상을 줄이기 위하여 위에서 열거한 대동맥 절개의 다양한 수술방법을 고려해 볼 수 있겠으나, 수술 전 관상동맥조영술이나 혹은 다중절편 컴퓨터단층촬영술을 이용한 관상동맥영상술을 통하여 혈관의 정확한 주행방향을 확인한 후 적절한 대동맥절개술을 선택하는 것이 우선시 되어야 하겠다. 이에 단일관상동맥 환자에서 대동맥절개술 시행 시, 관상동맥의 주행방향을 인지하고 수술 계획을 수립해야 함을 환기시키기 위하여 본 증례를 보고하는 바이다.

참 고 문 헌

1. Hyrtle J. *Einige in chirurgischer hinsicht wichtige gefass-carietaten.* Med Jahrb Osterr Staats 1841;33:17-21.
2. Ogden JA, Goodyear AVN. *Patterns of distribution of the single coronary artery.* Yale J Biol Med 1970;43:11-21.
3. Sharbaugh AH, White RS. *Single coronary artery: analysis of the anatomic variation, clinical importance and report of five cases.* JAMA 1974;240:243-6.
4. Lipton MJ, Barry WH, Obrez I, Silverman JF, Waxler L. *Isolated single coronary artery. Diagnosis, angiographic classification and clinical significance.* Radiology 1979;130:39-47.
5. Kirali K, Goksedef D, Yakut C. *Reverse "U" aortotomy for aortic valve replacement after previously coronary artery bypass grafting.* J Card Surg 2005;20:269-70.
6. Byrne JG, Aranki SF, Couper GS. *Reoperative aortic valve replacement: partial upper hemisternotomy versus conventional full sternotomy.* J Thorac Cardiovasc Surg 1999;118:991-7.

=국문 초록=

57세 남자가, NYHA class III의 호흡곤란을 주소로 내원하여 시행한 심장초음파 검사상 Grade III에 해당하는 대동맥판막 역류증을 진단받았다. 그는 수술 전 시행한 심혈관조영술 검사상 단일관상동맥 기형을 가지고 있었으며, 기계판막을 이용한 대동맥판막 치환술을 시행받았다. 수술장 소견상 단일관상동맥이었으며 대동맥절개시술부위의 좌측절개부위와 우관상동맥의 주행이 인접한 해부학적 구조를 보였다. 판막치환술을 시행하고 절개된 대동맥을 봉합한 후 인공심폐기로부터 탈출하던 도중 좌측대동맥절개부위와 인접한 우관상동맥이 당겨지면서 심실세동이 발생하여 대동맥을 다시 절개하였으며, 우관상동맥을 박리하고 대동맥을 재봉합하여 문제 없이 수술이 종료되었다. 수술 직후 방실리듬이 관찰되어 심방조율하여 정상동방결절리듬으로 전환되었고, 술 후 8일 째 특이 문제 없이 퇴원하였다.

중심 단어 : 1. 대동맥판막치환수술
2. 관상동맥기형