

## 원형 봉합기를 이용한 위십이지장연결술 시 단측연결과 단단연결의 비교

순천향대 학교 의과대학 외과학교실

서민우 · 김용진 · 송 단 · 강길호 · 조규석 · 이문수 · 허경열 · 김재준

**목적:** 원형 봉합기를 이용한 위십이지장연결술의 가장 대표적인 두 가지 방법(단측연결과 단단연결)의 수술 후 결과를 토대로 그 장단점을 확인하고자 본 연구를 고안하였다.

**대상 및 방법:** 2005년 3월부터 2008년 2월까지 순천향 대학병원에서 위암 진단 하 위십이지장 연결술을 시행한 134명을 대상으로 하였다. 2005년 3월부터 2006년 9월까지의 연속적으로 단측연결을(단측군, 76명), 2006년 11월부터 2008년 2월까지의 연속적으로 단단연결을 시행했다(단단군, 58명). 두 군을 대상으로 전향적 자료 수집을 통해 수술 후 경과를 비교 분석하였다.

**결과:** 두 군간 모든 임상병리학적 요인에 차이가 없었다. 평균 수술시간은 단측군이 157분(±56), 단단군이 150분(±49)이었으며, 입원기간의 경우 단측군이 10.5일(±3.5), 단단군이 9.4일(±2.9)로 이 역시 두 군간에 차이는 없었다. 합병증과 관련해서 전체적으로 단측군이 15예(19.7%), 단단군은 8예(13.8%)에서 발생하였으며(P=0.489), 연결부위 관련해서 단측군에서 출혈이 2예 및 협착이 2예 있었으며, 단단군의 경우 출혈이 2예에서 있었다(P=0.698).

**결론:** 원형 봉합기를 이용한 위십이지장연결술은 두 방법 모두 기술적으로 용이하며 안전하였다. 통계적 의의는 없었지만, 연결 부위 협착과 관련해서는 단측군에서만 2예 발생하여 단단군이 더 나은 경향을 보였다.

**중심 단어:** 위십이지장연결술, 합병증, 단측연결, 단단연결

지속적으로 그 이용이 보편화 되었으며,(3) 수기 연결과 비교한 연구 결과에서도 연결 부위 합병증에서 뒤떨어지지 않으면서 수술 시간을 단축 시킬 수 있음이 보고 되었다.(4,5) 이후에는 원형 봉합기를 이용한 다양한 변형 방법들이 소개 되었으며, 이 중 현재 가장 보편적으로 이용되는 것이 바로 단측연결과 단단 연결이다.(6,7) 그러나 아직까지 이 두 가지 보편적인 방법에 대해서는 비교 평가가 이루어지지 않았다. 이에 저자들은 각각 연결 방법에 따른 수술 후 경과를 비교하여 장단점을 보고하고자 한다.

### 대상 및 방법

#### 1) 대상 환자

2005년 3월부터 2008년 2월까지 만 3년간 순천향대학병원에서 위암으로 진단되어 하부 위 절제 후 원형 봉합기를 이용하여 위십이지장연결술을 시행한 134명을 대상으로 하였다. 모든 수술은 한 명의 술자에 의해 시행되었으며, 담낭 절제를 제외한 다른 장기의 합병절제가 시행된 환자는 대상에서 제외하였다.

#### 2) 수술 방법

하부 위 절제 후 위십이지장연결술의 결정은, 육안적으로 상부 안전거리가 종양의 육안형태에 따라 3~5 cm 이상의 확보가 가능하고, 수술 시야에서 연결 후 연결부위 긴장이 없을 것으로 판단 되는 경우에 시행하였다. 정중 절개를 통한 개복 혹은 복강경을 이용하여 위와 십이지장을 주변 조직으로부터 박리하였다. 개복을 통한 경우는 씹지 겸자(purse string clamp)와 장 겸자를 이용해 위와 십이지장을 분리 후 십이지장에 침몰을 삽입한 후 결찰 하였으며, 복강경을 통한 경우 복강경 시야 하에서 먼저 위와 십이지장을 선형절단기(Echelon EndoGIA 60 mm, Ethicone Endo-surgery; Johnson&Johnson, Cincinnati, OH, USA)를 이용하여 절단 후 소 절개창을 이용해 십이지장에 침몰을 삽입한 후 결찰 하였다. 이후 위십이지장연결술은 아래의 두 가지 방법으로 진행하였으며, 모든 환자에서 같은 직경의 원형 봉합기(CDH 29 mm, Ethicone Endo-surgery; Johnson&Johnson, Cincinnati, OH, USA)를 이용하였다. 위십이지장연결술 완성 후 술자의 두 손가락이 들어갈 여유가 있는지를 확인하고,

### 서 론

위장관 수술에 있어 원형 봉합기를 이용한 장 연결은 이제 거의 보편화 되었으며, 특히 시야가 좁아 수술 시 많은 시간이 소요되고 합병증 발생이 높은 위 전 절제 후 식도-공장 연결이나 하부 직장 수술 시에는 그 안정성을 바탕으로 표준 수술 방법으로 자리 매김 하였다.(1,2)

하부 위 절제 후 위십이지장연결술의 경우에도 1979년 Nance가 원형 봉합기를 이용한 연결 방법을 보고한 이후

책임저자: 김용진, 서울시 용산구 한남동 675  
순천향대학교 의과대학 외과학교실, 140-743  
Tel: 02-709-9479, Fax: 02-795-1687  
E-mail: yjkim@hosp.sch.ac.kr

투고일(2009년 5월 21일), 수정일(1차: 2009년 6월 8일),  
게재확정일(2009년 6월 30일)

필요 시 Kocher수기나 단장 동맥을 절단하여 연결부위의 긴장을 해소하였다.

(1) 측-단 연결(2005년 3월~2006년 9월, 19개월, 단측군): 위의 대만 부위를 두 개의 장 겸자를 이용해 절단 후 소만 부위를 선형 절단기(ILA 75 mm, Ethicone Endo-surgery; Johnson&Johnson, Cincinnati, OH, USA)를 이용해 먼저 위 절제를 시행했다. 장 겸자로 잡아 두었던 대만 부위를 이용해 원형 봉합기의 몸체를 삽입하여 위 후벽과 십이지장을 연결 후 몸체 삽입 부위를 다시 선형 절단기(ILA 75 mm, Ethicone Endo-surgery; Johnson&Johnson, Cincinnati, OH, USA)로 봉합하여 위십이지장 연결을 단측형으로 완성하였다(Fig. 1).

(2) 단-단 연결(2006년 11월~2008년 2월, 16개월, 단단군): 위의 대만 부위를 먼저 선형 절단기(ILA 75 mm, Ethicone Endo-surgery; Johnson&Johnson, Cincinnati, OH,

USA)를 이용해 절단 후 표본 부위에 원형 봉합기의 몸체를 삽입해 대만 절단부위의 단단 부위와 십이지장을 연결 후 소만부위를 선형 절단기(ILA 75 mm, Ethicone Endo-surgery; Johnson&Johnson, Cincinnati, OH, USA)로 절단하여 위 절제를 시행하는 방법으로 단단형의 위십이지장연결술을 완성하였다(Fig. 2).

### 3) 자료수집 및 합병증의 평가

수술자가 직접 임상경과를 전향적으로 수집하였으며, 연결부위 누출이 의심되는 환자는 가스트로그라핀을 이용한 위장관 조영술을 시행하였고, 연결부위 출혈은 혈액학적으로 안정적이나 혈변이 지속되는 경우 혹은 혈변이 있으면서 수혈이 필요한 경우 및 토혈을 동반하면서 내시경적 지혈 혹은 수술적 지혈이 필요한 경우로 판단하였다. 위장관 조영술 상 연결 부위가 좁아져 통과 장애가 확인된 경우는 위

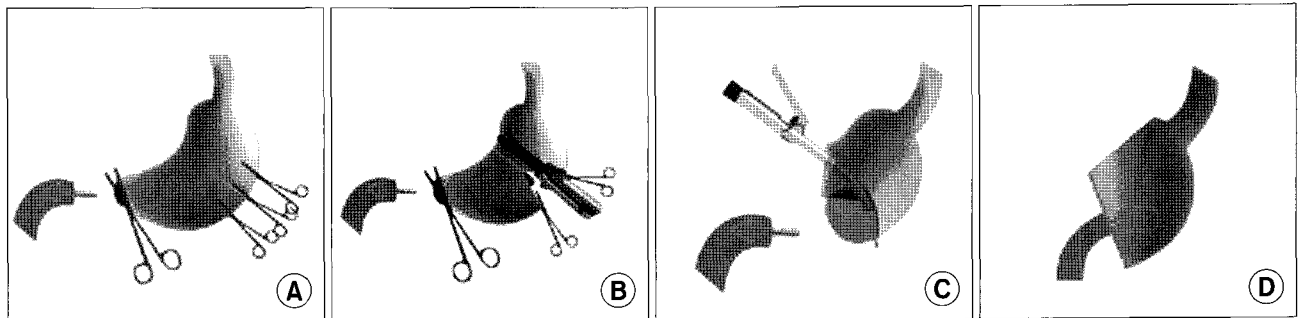


Fig. 1. Detailed procedure of side-to-end stapled gastrodudenostomy after distal gastrectomy. (A) After duodenal transection, the great curvature side is transected with clamping both sides. (B) Introduced the anvil into the duodenum and tie the purse string suture. And first, the surgical specimen is removed after transecting the lesser curvature side with linear stapler. (C) Completion of the end to side anastomosis passing the circular stapler body through greater curvature side posterior wall. (D) Gastric wall closure with linear stapler after checking the inside anastomosis site.

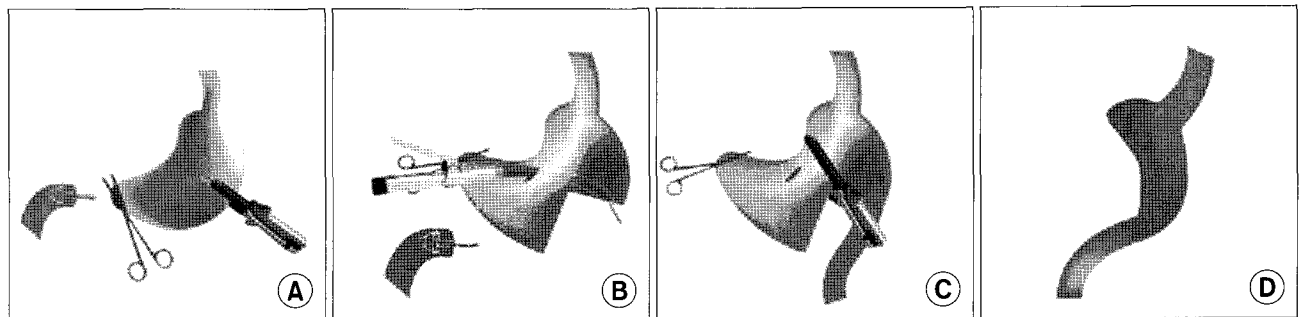


Fig. 2. Detailed procedure of end-to-end stapled gastrodudenostomy after distal gastrectomy. (A) After duodenal transection, the greater curvature side of proximal resection margin is transected by linear stapler. (B) Circular stapler is inserted through the gastrostomy and the stomach is rotated with it, and the trocar is extended to penetrate the corner of the stapling line at the greater curvature. Note that gastrostomy is made at the lesser curvature side. (C) The lesser curvature side of the proximal resection margin is transected with the linear stapler with checking the inside anastomosis site. (D) Diagram after completing anastomosis. Note that the remnant stomach resembles the normal stomach with regard to the similar lengths of the anterior and posterior walls and the absence of an additional gastrostomy in the remnant stomach.

협착이라 평가하였다. 추가적으로 수술 5일 경과 후 식이 진행에 불편함을 호소하면서 단순 복부 사진상 남은 위 확장 혹은 음식물 정체에 있는 경우는 위 정체로 분류하였다.

4) 통계

SPSS 12.0 for Windows를 이용하여 양군의 임상병리학적 요인 및 합병증 발생의 비교는 Chi-Square와 t검정을 이용하였고, P값이 0.05 이하인 경우를 유의하다 판단하였다.

결 과

두 군간에 비교 가능한 임상 특징은 차이를 보이지 않았다. 수술 접근의 경우 단측군은 84.2% (64/76), 단단군은 82.7% (48/58)에서 개복술을 시행하였다. 림프절 절제는 단측군은 88.1% (67/76), 단단군은 84.5% (49/58)에서 D2 이상이 시행되었다. 수술 후 병리조직검사를 통해 확인된 결과,

단측군은 84.2% (64/76), 단단군은 81.0% (47/58)가 위암 병기 중 1기로 판정되었다(Table 1).

식사 진행 및 입원기간에 있어 두 군간에 차이는 없었으며, 합병증의 발생도 단측군의 경우 19.7% (15/76)이고 단단군의 경우는 13.8% (8/58)로 두 군간에 차이가 없었다 (P=0.489). 재수술은 단측군에서 각각 연결부위 출혈과 수술 후 장 폐쇄로 이루어 졌으며, 수술 관련 사망은 없었다 (Table 2).

연결부위 출혈이 발생한 환자 중 토혈 없이 혈변만 있었던 3예는 수혈 없이 보존치료로 모두 호전되었다. 연결부위 협착이 발생한 환자 중 1예는 정상적으로 회복되어 수술 후 8일경 퇴원 하였으나, 그 2일 뒤 응급실에 구토를 주소로 내원하여 이후 보존치료로 호전 없어 내시경을 이용한 풍선 확장술을 시행하였다. 다른 한 예는 10일간의 비위관 압박 후 시행한 위장관 조영술 상 통과 장애 없어 식사 진행하여 수술 후 28일째 퇴원하였다. 위 정체로 식이진행에 지

Table 1. Clinical characteristics of patients

	End to side group (N=76)	End to end group (N=58)	P-value
Mean age, in years (±SD)	59.3 (±11.89)	57.5 (±12.72)	0.394
Male : Female	48 : 28	35 : 23	0.858
Body mass index (kg/m <sup>2</sup> , mean±SD)	23.5 (±3.3)	23.8 (±2.8)	0.544
Co-morbidities (%)	34 (45)	22 (38)	0.482
Tumor size (cm, mean±SD)	2.90 (±1.41)	3.21 (±1.18)	0.175
Proximal resection margin (cm, mean±SD)	4.49 (±2.24)	4.59 (±1.99)	0.773
Pathologic stage (%)			0.340
I	64 (84)	47 (81)	
II	5 (7)	9 (16)	
III	6 (8)	2 (3)	
IV	1 (1)	0 (0)	

Table 2. Postoperative course

	End to side group (N=76)	End to end group (N=58)	P-value
Time to soft diet (days, mean±SD)	5.53 (±0.96)	5.29 (±0.68)	0.117
Postoperative hospital stay (days, mean±SD)	10.54 (±3.5)	9.38 (±2.9)	0.043
Complications (%)	15 (19.7)	8 (13.8)	0.489
Anastomosis-related	4	2	
Leakage	0	0	
Stenosis	2	0	
Intraluminal bleeding	2	2	
Gastric stasis	4	3	
Intra-abdominal bleeding	1	1	
Intra-abdominal abscess	1	0	
Postoperative ileus	1	0	
Wound-related	1	2	
Medical-related	3	0	
Re-operation	2 (3)	0 (0)	

장이 있었던 7예의 경우 짧게는 2일, 길게는 6일 정도의 금식이 필요하였으나, 수술 2주 경과 후 모든 예에서 정상식사가 가능하였다.

## 고 찰

1881년 Billroth가 하부 위 절제 후 위십이지장연결술을 소개한 후, 좋은 수술 시야 및 상대적으로 짧은 연결 시간 등의 이점으로 그 원칙에 있어 큰 변화 없이 현재까지 시행되어 오고 있다. 우리나라의 경우도 2004년 시행한 전국 위암 등록 사업에서 시행한 설문 조사 결과 응답자의 약 43%가 하부 위 절제 후 경우에 따라 위십이지장연결술을 시행하고 있음을 보고하였다.(8)

초기에 원형 봉합기를 이용한 위십이지장연결술은 남을 위의 후벽과 십이지장을 연결하는 단측연결이 시행되었다.(3,6,9-11) 이 연결 방법의 경우 수기가 간편하고 연결 부위 출혈을 육안 상 확인이 쉽다는 장점이 있는 반면, 원형 봉합기 몸체를 넣기 위해 남은 위에 추가 위 절개가 필요하다는 점, 그렇지 않을 경우 몸체 삽입 부위를 다시 한 번 봉합함에 따라 표본 손상이 불가피하다는 사실과 연결부위에 많은 긴장으로 인해 Koch법 혹은 단장 동맥 절단 등의 추가 조작이 많이 필요하다는 문제점이 제기 되어왔다.

이에 1995년에 Oka 등(7)은 단측 연결의 단점을 보완한 단단 연결 방법을 고안하였다. 이는 추가적 위 절개창이 필요 없고, 단단연결 자체의 구조적 특성에 따라 연결부위 긴장부위가 적다는 장점이 있으나, 연결부위의 출혈을 육안으로 확인하기 어렵다는 점과 선형 봉합기와 원형 봉합기가 이중으로 중복되는 방법적 특성으로 인해 누출의 위험이 상대적으로 높을 수 있음이 문제점으로 제기 되었다.

원형 봉합기를 이용한 위십이지장연결술에 따른 연결부위 합병증으로는 누출, 출혈 및 협착이 있으며 그 빈도는 1.2~9.3% 정도로 보고되었다.(4,5,11-13) 이를 연결방법의 차이에 따라 구분해 보면 단단연결을 시행한 양 등은 428명의 환자 중 5예(1.2%)에서 합병증이 발생했으며, 누출이 1예, 협착이 2예, 그리고 출혈이 2예 있었다라고 보고 했다.(12) 단측연결을 시행한 이 등은 후반기 375명의 환자 중 1.3% (5/375)에서 합병증이 발생했으며, 이 중 누출이 3예, 출혈이 2예라고 보고 했다.(13) 저자들의 경우 단측군에서는 5.3% (4/76), 단단군에서는 3.4% (2/58)의 연결부위 합병증을 보여 기존의 보고와 비슷한 경향을 보였다.

단단 연결에 있어 약간의 방법의 차이가 있기는 하나, 기본적으로는 위십이지장의 연결은 선형 봉합기와 원형 봉합기가 이중으로 교차하게 된다. 이에 따라 이론적으로 누출의 빈도가 높을 것으로 예상 되나 실제로 기존 보고와 함께 본 연구 결과에서도 누출의 발생은 없어 이중으로 기계 봉합기가 교차되는 단단 연결은 안전한 방법이라고 판단하였다. 실제 이는 이 등이 누출로 재수술이 시행된 환자들의

원인을 분석한 결과, 그 원인으로 연결부위 혈종, 허혈, 및 연결부위의 과도한 긴장 등이었다고 보고하였으며,(13) 또한 이중 기계 연결이 보편적으로 시행되는 하부 직장 수술의 경우도 그 안정성이 여러 차례 보고되었다.(14-16)

연결 부위 출혈에 있어 실제 수술 술기와 관련하여 단단 연결의 경우 표본 손상을 피하기 위해 절제 표본의 대만 측에 몸체를 삽입하게 되면 연결부위를 육안 상 확인하기 어렵다는 문제점이 제기 되었다. 이 등은 단측연결 시행 시 육안으로 연결부위를 확인한 후반기 375명과 확인하지 않았던 전반기 219명을 비교한 결과 연결 부위 출혈이 21.4% (47/219)에서 1.3% (5/375)로 감소했다고 보고하였다. 그러나 양 등은 428명의 단단 연결이 시행된 환자에서 오직 2예에서만 출혈이 발생했으며, 2예 모두 보존 치료로 호전되어 그 빈도가 높지 않으며, 수술 중 비위관을 통해 출혈이 확인된 경우 연결 부위에 단측 봉합을 시행하여 쉽게 지혈할 수 있다고 보고하여 연결부위의 육안 상 확인에 대해 상반된 의견을 보였다. 실제 저자들은 단단 연결 시행 시 비위관 삽입하지 않고, 양 등의 방법과 달리 Oka 등의 방법을 이용하여 연결부위를 육안으로 확인하였으며, 그 결과 두 군 각각 2예씩 출혈이 있었으나 대부분 수혈 없이 일정기간의 금식 및 보존 치료로 호전되었다. 이런 연구 결과를 요약하면, 연결 부위 출혈을 예방하기 위해서는 결국 수술 중 육안을 통한 확인 혹은 비위관을 통한 확인이 중요한 과정임을 시사한다고 할 수 있다.

연결부위 협착과 관련하여 이론적으로는 단측연결의 경우 이중으로 중복되는 기계 연결을 피할 수 있다는 장점과 단단연결의 경우 연결부위의 긴장이 적다는 각각의 장점이 있을 수 있다. 하지만, 저자들의 연구 결과는 단측군에서만 협착이 발생했는데, 그 이유로는 첫째, 기술적 요인 즉 단측 연결 시에는 연결 부위 긴장을 해결하기 위해 경우에 따라 Kocher법 혹은 단장 동맥 절단 등의 추가 조작이 필요하였으나, 단단연결의 경우는 대부분 추가 조작 없이 연결이 가능하였기 때문으로 판단하였다. 둘째, 연구 방법의 한계에 따른 요인 즉, 시간의 경과에 따른 수술자의 숙달도도 영향을 미쳤을 것이다. 비록 두 군간 임상 및 종양 조건이 비슷하고 전체적인 합병증 발생에 있어 큰 차이는 없었다 하더라도 수술자의 경험 축적은 연구 결과 도출에 중요한 편의로 작용했을 것이다.

본 연구는 비록 대상 환자가 많지 않고 무작위로 진행되지는 않았지만, 서로 다른 시기에 한 명의 수술자가 각각의 연결을 연속적으로 시행함에 따라 두 군간에 임상적 특징이 비교적 균등하게 분포된 자료를 분석한 연구로, 원형 봉합기를 이용한 위십이지장연결술 방법의 가장 대표적인 서로 다른 두 방법의 수술 결과를 이해하는 데 많은 도움이 되리라 생각한다.

## 결론

원형 봉합기를 이용한 위십이지장연결술은 두 방법 모두 기술적으로 용이하며 안전하였다. 통계적 의의는 없었지만, 연결 부위 협착과 관련해서는 단측군에서만 2예 발생하여 단단군이 더 나은 경향을 보였다.

## REFERENCES

1. Seufert RM, Schmidt-Matthiesen A, Bayer A. Total gastrectomy and oesophagojejunostomy-a prospective randomized trial of hand-sutured versus mechanically stapled anastomoses. *Br J Surg* 1990;77:50-52.
2. West of Scotland and Highland Anastomosis Study Group. Suturing or stapling in gastrointestinal surgery: a prospective randomized study. *Br J Surg* 1991;78:337-341.
3. Nance FC. New techniques of gastrointestinal anastomoses with the EEA stapler. *Ann Surg* 1979;189:587-600.
4. Takahashi T, Saikawa Y, Yoshida M, Otani Y, Kubota T, Kumai K, Kitajima M. Mechanical-stapled versus hand-sutured anastomoses in billroth-I reconstruction with distal gastrectomy. *Surg Today* 2007;37:122-126.
5. Hori S, Ochiai T, Gunji Y, Hayashi H, Suzuki T. A prospective randomized trial of hand-sutured versus mechanically stapled anastomoses for gastroduodenostomy after distal gastrectomy. *Gastric Cancer* 2004;7:24-30.
6. Nakane Y, Kanbara T, Michiura T, Inoue K, Iiyama H, Nakai K, Okumura S, Yamamichi K, Hioki K. Billroth I gastrectomy using a circular stapler to treat gastric cancer. *Surg Today* 2001;31:90-92.
7. Oka M, Maeda Y, Ueno T, Iizuka N, Abe T, Yamamoto K, Ogura Y, Masaki Y, Suzuki T. A hemi-double stapling method to create the Billroth-I anastomosis using a detachable device. *J Am Coll Surg* 1995;181:366-368.
8. Yang HK, Information Committee of the Korean Gastric Cancer Association. Current status of clinical practice for gastric cancer patients in Korea. *J Korean Gastric Cancer Assoc* 2004;4:95-108.
9. Mittal VK, Cortez JA. New techniques of gastrointestinal anastomoses using the EEA stapler. *Surgery* 1980;88:715-718.
10. Kuwabara Y, Shinoda N, Sato A, Kimura M, Ishiguro H, Sugiura H, Tanaka T, Ando T, Fujii Y, Fujii Y. Billroth I gastroduodenostomy using a hemi-double stapling technique. *J Am Coll Surg* 2004;198:670-672.
11. Takeuchi K, Tsuzuki Y, Ando T, Sekihara M, Hara T, Kori T, Nikajima H, Kuwano H. A modified stapling technique for performing Billroth I anastomosis after distal gastrectomy. *World J Surg* 2005;29:113-115.
12. Yang HK, Lee HJ, Ahn HS, Yoo MW, Lee IK, Lee KU. Safety of modified double-stapling end-to-end gastroduodenostomy in distal subtotal gastrectomy. *J Surg Oncol* 2007;96:624-629.
13. Lee MS, Kang GH, Cho GS, Kim YJ, Kim HS, Lee HS, Kim SY, Baek MJ, Kim CH, Cho MS. Circular stapled billroth I anastomosis after distal subtotal gastrectomy - anastomotic complications and prevention. *J Korean Gastric Cancer Assoc* 2006;6:103-108.
14. Zilling T, Walther BS. Are intersecting staple lines a hazard in intestinal anastomosis? *Dis Colon Rectum* 1992;35:892-896.
15. Griffen FD, Knight CD Sr, Whitaker JM, Knight CD Jr. The double stapling technique for low anterior resection. Results, modifications, and observations. *Ann Surg* 1990;211:745-751.
16. Redmond HP, Austin OM, Clery AP, Deasy JM. Safety of doublestapled anastomosis in low anterior resection. *Br J Surg* 1993;80:924-927.

**= Abstract =**

**Comparison of End-to-side and End-to-end Anastomosis in Circular Stapled Gastroduodenostomy**

**Min Woo Seo, M.D., Yong Jin Kim, M.D., Dan Song, M.D., Gil Ho Kang, M.D., Gyu Seok Cho, M.D., Moon Soo Lee, M.D., Kyung Yul Hur, M.D. and Jae Joon Kim, M.D.**

Department of Surgery, Soonchunhyang University School of Medicine, Seoul, Korea

**Purpose:** The use of automatic circular staplers for gastroduodenostomy after distal gastrectomy is now widely accepted. We compared the clinical outcomes of two different methods.

**Materials and Methods:** Between March 2005 and February 2008, 134 patients with gastric cancer underwent distal gastrectomies. Seventy-six consecutive patients received end-to-side gastroduodenostomies (ES) between March 2005 and September 2006. The remaining 58 consecutive patients received end-to-end gastroduodenostomies (EE) between November 2006 and February 2008. We analyzed the surgical outcomes between the two groups (ES versus EE) on the basis of prospectively collected data.

**Results:** Among the clinical factors, there were no differences between the two groups. The overall complication rates were 19.7% in the ES group and 13.8% in the EE group ( $P=0.489$ ). With respect to anastomosis-related complications, 2 cases had bleeding and 2 cases had stenoses in the ES group, while 2 cases in the EE group had bleeding. Re-operation was needed in the case of intraluminal bleeding in the ES group. There were no mortalities in our study.

**Conclusion:** The two methods for gastroduodenostomy were safe and technically feasible. Although there was no statistical difference in the overall complications, including anastomosis-related complications, we demonstrated better outcomes with respect to anastomotic stenosis in the EE group. (**J Korean Gastric Cancer Assoc 2009;9:57-62**)

---

**Key Words:** Gastroduodenostomy, Complication, End-to-side anastomosis, End-to-end anastomosis