

복막 전이가 의심되는 위암 환자에서 진단적 복강경 검사의 의의와 역할

아주대학교 의과대학 외과학교실

송선춘 · 이상림 · 조용관 · 한상욱

목적: 위암의 복막재발 또는 암종증을 확진하기 위해서는 개복 수술 및 생검이 필요하다. 최근 시험적 개복술 대신 진단적 복강경 검사가 많이 시행되고 있으나 위암 환자에서 복막재발을 진단하기 위해 시험적 개복술 대신 진단적 복강경 검사로 대체한 것에 관한 연구는 아직 보고된 바가 적다. 이에 복막전이가 의심되는 위암환자에서 시행된 진단적 복강경 검사를 분석하여 그 역할과 유용성에 대해 검토하고자 한다.

대상 및 방법: 2004년 2월부터 2009년 3월까지 복막전이가 의심되어 진단적 복강경 검사를 시행 받은 총 45명의 위암 환자들에 대해 안전성과 정확도를 평가하였다.

결과: 총 45명의 연구 대상 환자들에서 남자는 26명(57.8%), 여자는 19명(42.2%)이었고 전체 평균 연령은 49.3세(25~74세)였다. 총 검사시간은 평균 44.1±26.9분, 술 후 재원기간은 평균 2.7±2.8일이었다. 45명 중 검사상 양성으로 나온 사람은 35명이었으며, 음성으로 나온 10명 중 위음성은 3명이었다. 검사 관련 합병증은 1건이었으며, 검사 관련 사망자는 없었다. 민감도는 진단적 복강경 검사의 경우 92.1%, 이학적 검사 29.7%, 복부 CT 86.5%, PET CT 69.2%, CEA 검사는 18.8%였다.

결론: 진단적 복강경 검사는 비교적 짧은 시술 시간과 재원기간, 낮은 합병증 발생율을 보여 시험적 개복술에 비해 안전한 검사이다. 또한 다른 검사에 비해 민감도가 높아 위암환자에서 복막 재발 및 암종증 여부를 확인하는데 효과적인 검사 방법으로 사료된다.

중심 단어: 위암복막재발, 암종증, 진단적복강경검사, 복강경조직검사

서 론

치료적 절제수술 후 위암의 재발 형태는 국소 림프절 재발, 원격장기 또는 원격 림프절 재발 및 복막재발의 형태로 나타날 수 있으며 그 중 복막재발이 가장 흔한 것으로 보고

책임저자: 한상욱, 경기도 수원시 영통구 원전동 산 5
아주대학교 의과대학 외과학교실, 443-721
Tel: 031-219-5200, Fax: 031-219-5755
E-mail: hansu@ajou.ac.kr

투고일(2009년 6월 2일), 수정일(1차: 2009년 6월 9일),
게재확정일(2009년 6월 22일)
본 논문은 제 27회 대한위암학회 춘계학술대회에서 포스터 발표된 논문임.

되고 있다.(1) 위암의 재발이나 암종증의 경우 복부 이학적 검사상 복수가 있거나 Bloomer's 직장선반이 만져지거나 또는 장폐쇄의 소견이 있을 때 의심해볼 수 있으나 확인이 어렵다.(2-5) CEA (carcinoembryonic antigen)를 비롯한 종양 표지자 검사, 또는 복부초음파나 복부단층촬영(computed tomography, CT), 자기공명영상(Magnetic Resonance Imaging, MRI), 양전자방출단층촬영(Positron Emission Tomography, PET CT) 등의 영상학적 검사도 진단에 도움을 주지만, 이 검사들만으로는 확진하기가 쉽지 않다. 술 전 여러 가지 검사에서 절제 가능한 소견을 보였다고 하더라도 개복하여 복막전이를 발견하여 폐복하는 경우는 10~40%까지 보고되고 있다.(6) 개복한 후 단순 폐복시 수술로 얻을 수 있는 이득에 비해 보통의 위절제수술에 버금가는 길이의 절개선이 생길 수 있으며 이로 인한 통증과 재원일, 창상합병증 역시 보통의 위절제수술과 비슷하다. 최근 최소 침습 수술이라는 개념이 등장하고, 복강경 수술의 기술과 경험이 축적되어 대부분의 개복 수술이 복강경 수술로 전환되고 있는 추세이다. 진단적 복강경 검사는 복강 내 질환의 진단을 위한 최소 침습적인 수술로서, 복수 및 복막세척액 세포검사나 조직생검과 배양이 가능하고 복강 내 기관의 표면을 육안과 거의 비슷한 영상으로 확인할 수 있다.(7,8)

그러나 위암환자에서 진단적 복강경 검사의 유용성과 안전성에 대한 보고는 매우 적다. 이에 저자들은 최근 5년간 아주대 병원에서 위암환자에서 시행하였던 진단적 복강경 검사를 조사 분석하여 검사의 안전성 및 정확도를 확인하고, 환자의 치료방침에 어떤 영향을 미쳤는지 그 효용성을 고찰해 보고자 한다.

대상 및 방법

2004년 2월부터 2009년 3월까지 아주대 병원 외과에서 진단적 복강경 검사를 시행받은 45명의 위암 환자를 대상으로 후향적 방법으로 분석하였다. 대상 환자들 중에는 첫 위암 진단 후 신체검사나 영상검사상 암종증이 의심되어 진단적 복강경을 시행받은 환자들 외에 과거에 위절제수술을 시행받은 후 이차주시 목적으로 검사를 진행한 경우를 포함하였다.

진단적 복강경 검사를 시행받은 환자들은 다음 4가지 경

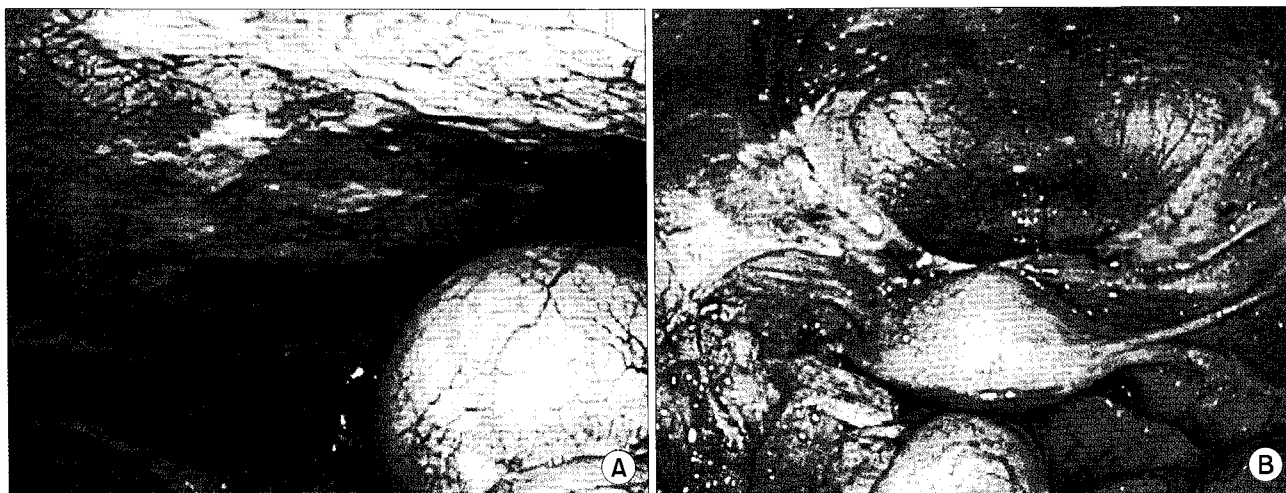


Fig. 1. Examples of laparoscopically diagnosed and histologically proven carcinomatosis in parietal peritoneum, diaphragm (A) and cul-de-sac (B).

우 중에 1가지 이상에 해당되는 환자들이었다.

1) 위암 진단을 받고 수술 전 검사 소견에서 복막 암종증이 의심되는 경우.

2) 위절제 수술 후 추적관찰 도중 환자가 복부팽만감을 호소하고 이학적 검사에서 복수가 의심되는 경우. 또는 심한 배변장애를 보이면서 직장수지검사에서 직장선반 양성 소견을 보이는 경우.

3) 위절제 수술 후 주기적으로 시행한 복부 CT와 PET CT에서 복막 재발의 의심소견이 있는 경우. 또는 중앙표지자 검사에서 재발이 의심되거나 정확한 재발부위 확인이 어려운 경우.

4) 항암치료를 시작하거나 교체하기 위해 복막 전이의 조직학적 확인이 필요한 경우.

복부 CT에서 복막 전이를 시사하는 소견으로서 골반강 내 비정상적인 체액 저류를 보이거나 그물막 또는 복막의 비후가 있는 경우로 하였고, PET CT상에서 복막 내 FDG 섭취율이 비정상적으로 증가할 때 의심하였다. 중앙표지자 검사로는 CEA를 조사하여 5 ng/ml 이상인 경우 양성으로 하였다. 복막암종증은 복강경 시진상 Japanese Research Society for Gastric Cancer에서 제시한 암종증 소견에 합당한 경우들을 세분하지 않고 모두 양성으로 하였으며 그렇지 않은 소견은 음성으로 분류하였다.(9) 육안적 소견이 애매할 경우 비정상적인 결절이나 섬유화 조직이 보이면 조직검사를 시행하여 병리학적인 확진을 얻은 경우에만 최종적으로 양성으로 판정하였다(Fig. 1). 복수의 양이 많은 경우에는 복수 세포진 검사를 시행하였다.

수술은 1명의 술자에 의해 이루어졌으며 수술시 환자는 양와위 자세를 취하였고 복강 투관침은 Optical Separator System (Applied Medical, Rancho Santa Margarita, USA)를 사용하였다. 수술시 투관침은 대개 2~3개가 사용되었다. 10

mm 투관침을 제대 주위에 삽입하였고, 5~10 mm 투관침을 생검 장소에 따라 각 환자마다 조금씩 다른 위치에 삽입하였다. CO₂로 기복을 만들었으며, 복강 내 압력은 12 mmHg를 유지하였고 복강경은 제대부 투관구를 통해 유연성 복강경인 VISERA, OTV-S7 (Olympus, Japan)을 사용하였다. 통계분석은 SPSS version 12.0 (Chicago, Illinois, USA)을 이용하였고, P<0.05의 범위를 유의하다고 판정하였다.

결 과

총 45명의 연구 대상 환자들에서 남자는 26명(57.8%), 여자는 19명(42.2%)이었고 전체 평균 연령은 49.3세(25~74세)였다. 총 검사시간은 평균 44.1±26.9분, 술 후 재원기간은 평균 2.7±2.8일이었다(Table 1). 첫 위암 진단 후 복막전이 소견이 의심되어 진단적 복강경 검사를 시행받은 14명의 환자들에서는 검사 결과 85.7% (12/14명)가 전이성 복막암 환자로 확진되어 위절제를 하지 않고 먼저 항암치료를 받았다. 음성으로 나온 2명 중 한명은 최종적으로 위음성이 확인되었고, 다른 한명은 위절제술을 시행받았다. 다른 31명은 과거 위절제 수술 후 경과 관찰을 하던 중 복막재발이 의심되거나 항암치료를 받은 후 반응여부를 확인하기 위해 진단적 복강경 검사를 시행받은 환자들로 74.2% (23/31명)에서 재발성 복막전이가 진단되었다. 음성으로 나온 8명은 각각 위음성 2예, 양성간질화에 의한 반응성 복수 2예, 복막전이가 아닌 뼈전이 1예, 위암 재발없음 3예였다.

본 연구에서는 실제 임상 경과상 38명이 복막 암종증으로 최종 판명되었고 이 중 진단적 복강경 검사에서는 음성으로 나온 위음성이 3명 있었다(Table 2). 타 검사와 비교하여 진단적 복강경 검사의 정확도를 알기 위해 각 검사의 민감도와 특이도를 확인하였다(Table 3). 진단적 복강경 검사는

38명 중 35명으로 92.1%의 높은 민감도를 보였으며, 100% (0/7명)의 특이도를 보여주었다. 이학적 검사, 복부 CT, PET CT와 같은 비침습적 영상검사 및 CEA 검사의 민감도와 특

이도를 Table 3에 나타내었다.

진단적 복강경 검사 관련 합병증은 1건이 있었고 사망은 없었다. 합병증은 횡행결장천공으로 검사 도중 발견되어 5 cm 정도의 소절개창을 내어 일차봉합술을 즉각 시행하였으며 별문제 없이 회복하였다.

Table 1. The clinical characteristics of the patients with diagnostic laparoscopic biopsy (n=45)

Clinical characteristics		
Sex (male : female), n		26 : 19
Age (years), mean±SD		49.3±11.1
Postoperative hospital stay mean±SD		2.7±2.8
Operation time (minutes), mean±SD		44.1±26.9
Biopsy site* (cases)	Peritoneum of abdominal wall	40
	Mesentery	5
	Omentum	5
	Diaphragm	2
	Appendix	2
	Ovary	2
	Small bowel serosa	1
	Falciform ligament	1
Ascites or peritoneal washing cytology (cases)		25
Operation-related morbidity, N (%)		1 (2.2%)
Post-operative mortality, N (%)		0 (0%)

*The overlapping cases were included.

고 찰

이학적 검사나 영상학적 검사, 혈청학적 검사는 복막 전이에 대한 가능성을 제시하지만 확진으로는 부족하다. 환자의 치료방침을 결정하는데 참고만 할 수 있는 다른 검사방

Table 3. The sensitivity, specificity of diagnostic methods and correlations with final pathologic confirmation for peritoneal metastasis or carcinomatosis associated with gastric cancer

	Sensitivity (%)	Specificity (%)	Correlation coefficients [†]	P value
Diagnostic laparoscopy*	92.1	100	0.693	< 0.001
Ascites	29.7	62.8	0.100	0.513
Bloomer's shelf	29.7	100	0.201	0.185
Abdomen CT	86.5	75.0	0.457	0.002
PET CT [†]	69.2	57.1	0.139	0.465
CEA	18.8	42.9	-0.273	NS [§]

*One pathological 'suspicious' case was included in the 3 false positive cases; [†]The PET CT were performed only in 33 patients; [‡]Pearson's correlation coefficients; [§]Not significant.

Table 2. The clinical characteristics of the false negative cases by diagnostic laparoscopic examination.

Cases (Sex/Age)	Previous treatment	Time to recur after gastrectomy (Months)	Reason of DL*	Result of DL*		Final diagnosis by clinical course	Survival/ Survival time (Months)
				Inspection	Biopsy		
Patient 1 (F/46)	Radical total gastrectomy + adjuvant chemotherapy	20	Suspicious peritoneal recurrence on abdomen CT	Sus [†]	Sus [†]	Peritoneal seeding, Krukenberg tumor (after 1 year)	Dead /40.3
Patient 2 (F/38)	None	0	Suspicious carcinomatosis on abdomen CT and PET CT	Neg [‡]	Not done	Unresectable tumor and peritoneal seeding	Dead /3.7
Patient 3 (F/50)	Palliative subtotal gastrectomy + systemic chemotherapy	12	Improvement of carcinomatosis after chemotherapy	Neg [‡]	Neg [‡]	Peritoneal seeding	Alive /15

*DL = diagnostic laparoscopy; [†]Sus = suspicious; [‡]Neg = negative.

법에 비해 진단적 복강경 검사는 환자의 치료방침을 정하는 결정적 근거를 제공할 수 있다. 수술 전 비침습적 영상 검사를 이용하여 복강 내 전이 여부를 확인하는 정확도는 58~63%로 알려져 있고 복강 내의 미세 전이성 병변에 대해서는 그 민감도가 낮다.(10) 이에 비해 진단적 복강경 검사는 상대적으로 높은 정확도(92~98%)를 보여주고 있다.(11) Satoru 등(12)의 연구에서는 진단적 복강경 수술 전 후 47%의 환자들에서 병기의 수정(3% 병기하강, 44% 병기상승)이 이루어졌다고 보고하였다. 본 연구에서도 이학적검사, 비침습적 영상 검사, 종양 표지자 검사에 비해 진단적 복강경 검사의 민감도와 특이도는 92.1%, 100%로 다른 검사에 비해 우수한 정확도를 보였다.

진단적 복강경 검사는 영상 검사에서 찾지 못하는 미세 전이성 병변을 발견하는데 있어서 개복수술과 비슷한 민감도를 가질 수 있고 복강 내 림프절 전이 여부나 혈관 및 주위 장기 침범 여부, 간 내 전이성 종양의 확인이 가능하다.(10,13) 이론상 검사의 정확도는 개복수술과 비슷하나 인체에 손상을 주는 정도는 개복술에 비해 적을 것으로 생각된다. 따라서 암종종 소견을 보이는 환자들에서 불필요한 개복수술을 피할 수 있고 수술 전 치료를 위한 병기결정에도 고려해 볼 가치가 있다.(11,12) 위절제수술을 받은 위암 환자들의 추적관찰 도중 원인미상의 복수, 비특이적인 복통 등 타질환과의 감별이 필요할 때에도 유용하게 사용할 수 있다. 질환의 악화 여부를 조기에 발견함으로써 비교적 일찍 환자가 더 양호한 전신 상태를 보일 때 항암치료를 받을 수 있다는 장점이 있으며 항암치료 후 치료 반응을 확인하고 후의 치료 방침을 결정하기 위해서도 시행될 수 있다.(14)

또한 본 연구의 경우 검사를 시행받은 환자들에서 수술 관련 합병증이 1건(2.2%), 사망 건수 0건으로 나타나 비교적 안전한 검사로 생각된다. 본 연구에서는 수술 도중 횡행 결장 천공이 1건 발생하여 소개복을 통해 일차봉합수술을 시행한 바 있다. 이처럼 진단적 복강경 검사시 가장 흔하게 직면하는 합병증으로는 유착으로 인한 장 또는 혈관 손상이 문제되는데(8) 수술 중 신중하게 조작을 하고 수술자의 경험이 충분하다면 위험을 줄일 수 있을 것으로 생각된다. 이 외에도 과민성 쇼크, 간조직 검사 후의 담즙누출, 상처감염, 흡인성 폐렴, 뇨정체, 절개탈장, 투관침 부위 전이 등이 발생할 수 있으나 빈도가 낮으며,(11) 본원에서도 발생하지 않았다.

본 연구의 결과로 볼 때 특이도와 양성예측도는 100%이므로 검사 상 양성 소견이 있으면 치료방침을 정하는데 큰 어려움이 없지만 음성으로 나왔을 경우는 결과 해석에 신중을 기하여야 할 것으로 생각된다. 위음성 환자 3명 중 첫 번째 증례는 내원 22개월전 위진절제술(UICC 5판에 의한 T3N3M0)(15,16) 및 보조항암화학요법(5-FU, cisplatin 6회)을 시행받고 추적 관찰하던 중 복부 CT에서 복막암종증 소

견이 의심되어 진단적 복강경 검사를 시행하였다. 복막 생검결과가 의심(suspicious but not diagnostic)으로 나와 조직학적 확진은 하지 못하였지만 복막재발 가능성을 완전히 배제할 수 없어 5-FU, oxaliplatin으로 항암화학요법을 시작하였다. 1년 후 복막과종 및 양측 난소 크루켄버그 종양이 진단되어 양측 난소 및 자궁절제술을 시행받고 8개월(처음 위절제 후 40개월) 후 사망하였다. 두번째 증례는 위암 진단 시 복부 CT 및 PET CT상 복막전이 가능성을 시사하여 복강경 검사를 시행하였다. 복강경 시진상 뚜렷한 결절 소견이 보이지 않아 음성으로 판단하고 복강세척액으로 세포진 검사만 시행한 후 위절제술을 위해 개복하였다. 그러나 촉진상 국소적으로 절제불가능 소견을 보였으며, 횡행 대장간막에 가려져있던 소장 장관막에 눈에 잘 띄지 않는 1 mm 크기의 다발성 결절들이 보였다. 동결절편검사 상 위암 전이가 보고되어, 위절제는 시행하지 못하고 폐복하였다. 마지막 증례는 1년전 위출구 폐색, 복막 전이를 동반한 진행성 위암으로 고식적 위아전절제술 및 12차례의 5-FU, oxaliplatin 항암화학요법을 마친 후 시행한 복부 CT상 복막 전이는 감소하였고 내시경상 잔위에 잔존암이 있음을 확인하였다. 따라서 복강경으로 복막 전이가 호전된 것으로 확인될 경우 잔위 절제를 계획하고 진단적 복강경 검사를 시행하였다. 복강경 검사상 뚜렷한 결절이 없었고 의심되는 섬유화 조직의 동결절편검사에서는 음성이 나와 일단 폐복 후 전신상태 호전시에 잔위 절제를 계획하였다. 그러나 3주 만에 시행한 개복에서 복강경 검사 당시 보이지 않았던 복막과종 소견이 진행된 것으로 확인되어 폐복 후 항암제 종류를 변경한 증례이다.

수술 후 유착이 심한 환자나 재발 부위가 소망에 국한되어 있는 경우 진단적 복강경을 통한 진단이 제한적일 수 있으며 이러한 경우 위음성이 발생할 수 있다.(6) 저자들의 경험과 같이 횡행대장간막에 가려져 있거나 장관막이 서로 중첩되어 있는 부분에 매우 작은 결절들이 소수 분포되어 있으면 복강경 시진에서 놓칠 수 있는 위험이 크다. 복강경 용 겸자등으로 잡을 수 없을 정도로 종양이나 장기의 부피와 무게가 크면 복강의 구석구석을 살피는데 제한이 있을 수밖에 없다. 따라서 가능하면 복강경 시진시 이점을 염두에 두고 꼼꼼한 관찰을 할 수 있도록 최대한 노력을 기울여야 할 것으로 생각된다. 진단적 복강경 검사의 또 하나의 한계는 시진에 주로 의존하며 촉진이 부정확하다는 점이다. 위음성 두번째 증례의 경우 시진상 암종종 소견이 저명치 않아 개복하였지만 국소적으로 절제 불가능한 종양이 만져져 다시 폐복하였다. 이러한 경우 복강경 초음파를 이용하면 촉진이 정확하지 않은 복강경 검사의 단점을 보완할 수 있고, 비침습적 영상검사상에서 진단이 명확치 않은 교장간막 내의 병변을 확인하고 필요시 생검을 할 수 있을 것으로 사료된다. 임상적으로 의심은 되나 확진이 안되었던 위음성 첫번째 증례처럼 병리검사에도 한계가 있을 수

있다. 이를 가능한 줄이기 위해서는 의심이 되는 여러 장소에서 가능한 한 다수의 조직을 채취해야 하며 필요한 경우 면역조직화학검사등의 적극적 활용이 요구된다.

결론

본 연구에서 진단적 복강경 검사는 위암 환자에서 복막 재발이나 암종증을 진단하는데 있어 복부 CT나 PET CT 또는 종양표지자 검사에 비해 높은 민감도와 특이도를 나타내었다. 또한 비교적 짧은 검사시간 및 짧은 재원기간, 낮은 합병증 발생율을 보여주는 비교적 안전한 검사로서 다른 이학적 검사나 영상검사에서 복막 재발이나 암종증이 의심되나 확실하지 않을 때 또는 항암치료 시행 전 조직학적 확진이 필요한 경우나 치료계획을 설정하는데 있어 유용할 것으로 보인다.

REFERENCES

1. Ulysses R Jr, Adriana VS, Bruno Z, Donato M, Osmar KY, Claudio CB, Carlos EJ, Kyioshi I, Joaquim GR. Does the intraoperative peritoneal lavage cytology add prognostic information in patients with potentially curative gastric resection? *J Gastrointest Surg* 2006;10:170-177.
2. Nath J, Moorthy K, Taniere P, Hallissey M, Alderson D. Peritoneal lavage cytology in patients with oesophagogastric adenocarcinoma. *BJ of Surg* 2008;95:721-726.
3. Ulysses R Jr, Joaquim JG, Adriana VS, Bernardo B, Roberto EI, Marcos BF, Antonio AL, Henrique WP. Prognostic significance of intraperitoneal free cancer cells obtained by laparoscopic peritoneal lavage in patients with gastric cancer. *J Gastrointest Surg* 1998;2:244-249.
4. Yasuhiro K, Yoshitaka Y, Yasuhiro S, Akihiro T, Takashi H, Kenzo Y, Takeshi M, Tomoyuki K. Peritoneal washing cytology. Prognostic value of positive findings in patients with gastric carcinoma undergoing a potentially curative resection. *J Surg Oncol* 1999;72:60-65.
5. Etsuro B, Yutaka Y, Yasuo T, Keizo T, Toshiaki Y, Yutaka Y, Sachio F, Takashi F, Gen-ichi N, Koichi M. Intraoperative lavage for cytological examination in 1,297 patients with gastric carcinoma. *Am J Surg* 1999;178:256-262.
6. Nieveen VD, Laurens W, Otto D, Erik R, Jan L, Hugo O, Dirk G. The efficacy of laparoscopic staging in patients with upper gastrointestinal tumors. *Cancer* 1997;79:1315-1319.
7. Dimitrios S, William S, Lily C, David BE, Robert DF. The role of diagnostic laparoscopy for acute abdominal conditions: an evidence-based review. *Surg Endosc* 2009;23:16-23.
8. Giger U, Schäfer M, Krähenbühl L. Technique and value of staging laparoscopy. *Dig Surg* 2002;19:473-478.
9. Kajitani T. The general rules for the gastric cancer study in surgery and pathology. Part I. Clinical classification. *Jpn J Surg* 1981;11:127-139.
10. Hünerbein M, Rau B, Hohenberger P, Schlag PM. The role of staging laparoscopy for multimodal therapy of gastrointestinal cancer. *Surg Endosc* 1998;12:921-925.
11. Nieveen VD, Laurens W, Otto D, Philip MK, Jan L, Erik R, Hugo O, Dirk G. Staging laparoscopy and laparoscopic ultrasonography in more than 400 patients with upper gastrointestinal carcinoma. *J Am Coll Surg* 1999;189:459-465.
12. Satoru N, Atsushi N, Hiroshi Y. Role of staging laparoscopy with peritoneal lavage cytology in the treatment of locally advanced gastric cancer. *Gastric Cancer* 2007;10:29-34.
13. Beate R, Michael H. Diagnostic laparoscopy : indication and benefits. *Langenbecks Arch Surg* 2005;390:187-196.
14. Kentaro I, Yashushi N, Taku M, Sou Y, Rintaro Y, Kazuhito S, Aiko I, Katsuji T, Yoshiro A, Kim ST, et al. Feasibility and accuracy of second-look laparoscopy after gastrectomy for gastric cancer. *Surg Endosc* [Internet]. 2008 Dec [cited 2009 Jan 30]. Available at: <http://www.springerlink.com/content/k0r303502hh81640/fulltext.html>.
15. Hitoshi K, Kimio Y, Keiichi M, Mitsura S, Takeshi S. Evaluation of the new international union against cancer TNM staging for gastric carcinoma. *Cancer* 2000;88:1796-1800.
16. Yoo CH, Noh SH, Kim YI, Min JS. Comparison of prognostic significance of nodal staging between old (4th edition) and new (5th edition) UICC TNM classification for gastric carcinoma. *World J Surg* 1999;23:492-498.

= Abstract =

The Role and Efficacy of Diagnostic Laparoscopy to Detect the Peritoneal Recurrence of Gastric Cancer

Sun Choon Song, M.D., Sang Lim Lee, M.D., Young Kwan Cho, M.D. and Sang Uk Han, M.D.

Department of Surgery, School of Medicine, Ajou University, Suwon, Korea

Purpose: Peritoneal recurrence has been reported to be the most common form of recurrence of gastric cancer. Peritoneal recurrence can generally be suggested by several types of image studies and also if there is evidence of ascites or Bloomer's rectal shelf. It can be confirmed by explorative laparotomy, but diagnostic laparoscopy is a good alternative method and laparoscopic surgery has also been widely used. We reviewed and analyzed the ability of diagnostic laparoscopy to detect peritoneal recurrence or carcinomatosis, and especially for gastric cancer.

Materials and Methods: We performed a retrospective review the 45 gastric cancer patients who were operated via diagnostic laparoscopy between 2004. 2. and 2009. 3. We analyzed the perioperative clinical characteristics and the accuracy of the diagnostic methods.

Results: The study groups included 14 patients who had confirmed gastric cancer, but they suspected to have carcinomatosis, and 31 patients who had previously underwent gastric resection, but they suspected to have recurrence. The mean operation time was 44.1 ± 26.9 minutes and the mean postoperative hospital stay was 2.7 ± 2.8 days. There was one case of operation-related complication and no postoperative mortality occurred. The sensitivities for detecting peritoneal recurrence or carcinomatosis were 92.1% for diagnostic laparoscopy, 29.7% for detecting ascites and rectal shelf on the physical examination, 86.5% for abdominal computed tomography, 69.2% for PET CT and 18.8% for CEA.

Conclusion: Diagnostic laparoscopy does not require a long operation time or a long hospital stay, and it showed a low complication rate in our study. It has high sensitivity for detecting peritoneal recurrence of gastric cancer. It can be an alternative diagnostic confirmative method and it is useful for deciding on further treatment. (**J Korean Gastric Cancer Assoc 2009;9:51-56**)

Key Words: Gastric cancer peritoneal recurrence, Carcinomatosis, Diagnostic laparoscopy, Laparoscopic biopsy