

## 3차원 전산화 단층 사진을 이용한 안면비대칭 환자의 악교정 수술 전, 후 교근 분석

서승아<sup>a</sup> · 백형선<sup>b</sup> · 황충주<sup>b</sup> · 유형석<sup>c</sup>

안면비대칭 환자에서 하악 우각부위의 연조직 형태에 결정적 영향을 미칠 수 있는 교근의 성상에 대한 평가는 경조직의 분석과 더불어 중요하다. 교근은 수술로 인한 하악의 후방이동 시 가장 많은 영향을 받는 구조 중 하나이며, 수술 후 교근의 상태는 환자의 저작력과 하악 우각부 외형에 영향을 줄 수 있다. 본 연구는 안면비대칭을 가진 골격성 III급 부정교합자의 편위, 비편위측 교근의 형태학적 차이와 하악골 후퇴술 이후 양측 교근의 변화를 비교 분석하고자 하였다. 또한 안면비대칭의 개선 전, 후 교근을 정상교합자와 비교하여 비대칭의 수술이 교근에 미치는 영향을 알아보고자 하였다. 안면비대칭으로 진단된 환자 12명의 양악수술 전후의 3차원 CT 영상과 정상교합자 10명의 3차원 CT 영상에서 하악골과 교근을 계측, 분석하였다. 연구 결과 비대칭군에서 교근의 편위, 비편위측 모두 정상교합군에 비해 부피가 작고, 최대 단면적 부위가 좁은 것을 알 수 있었으며, 편위, 비편위측의 교근의 주행각도 차이와 최대 단면적 부위에서의 두께 차이가 정상 교합군보다 크게 나타났다. 양악 수술 전, 후에 교근의 주행각도는 유의성 있게 감소하였고, 편위, 비편위측 각도의 차이도 감소하였으며, 최대 단면적 부위에서의 교근의 두께가 유의성 있게 증가하였다. 비대칭 수술 후 좌우 교근은 너비를 제외하고는 정상 교합자와 유의차 없게 변화하였다. 이상의 연구 결과, 안면비대칭 환자는 교근의 성상이 분명히 정상 교합자와는 다르지만, 적절한 수술 후에 경조직뿐만 아니라 교근도 정상범주로 변화하였음을 알 수 있었다. (대치교정지 2009;39(1):18-27)

**주요 단어:** 교근, 안면비대칭, 하악골 후퇴술, 정상교합, 3차원 전산화 단층촬영영상

### 서론

안면비대칭 환자에서 악골의 분석을 통한 안면비대칭의 원인 분석이 먼저 이루어져야 하는 것이 당연하고 중요한 일이다. 이와 더불어 악골을 둘러싸고 있으며 골격의 비대칭이 어떤 형태로든 반영될 수 있는 연조직에 대한 평가 역시 중요한 요소이다. 특히, 관골궁에서 기시하여 하악골의 하악각 및 하

악지의 외측면과 근육돌기에 부착하여 하악우각부위의 연조직 형태에 결정적 영향을 미칠 수 있는 교근의 성상에 대한 평가는 안면비대칭 환자에서 경조직의 분석과 더불어 중요하다 하겠다. 교근의 비대칭에 대한 연구는 주로 Hemifacial microsomia 환자에서 이루어졌는데 이 경우 교근의 성장저하는 하악의 비정상적 성장의 정도에 비례하여 나타났다.<sup>1,2</sup> Maki 등<sup>3</sup>은 유전성이 없는 단순 하악 비대칭 환자에서, 양측 교근의 크기 차이를 보고한바 있는데 이 차이는 하악의 단순 회전의 결과일 수도 있고, 악골 비대칭에 관련된 저작계의 변화와 각 기시부의 변화에 기인할 수 있다고 하였다. Hong과 Yu<sup>4</sup>의 안면비대칭 환자의 교근 형태에 대한 연구에 의하면 비편위측 교근이 편위측보다 교근의 크기가 큰 경향을 보였으나, 그 차이가 안면비대칭의 정도에 비례하지는 않는다고 하였다. 이처럼 악골의 비대칭은 교근의 성상에 영향을 미치는 것으로 보이나, 저작근의 성상과 크기, 하악의 비대칭 정도와의

<sup>a</sup>대학원생, 연세대학교 치과대학 교정학교실.

<sup>b</sup>교수, <sup>c</sup>부교수, 연세대학교 구강과학연구소, 치과대학 교정학교실, 두개안면기형 연구소.

교신저자: 유형석.

서울시 서대문구 성산로 250 연세대학교 치과대학 교정학교실.

02-2228-3104; e-mail, yumichael@yuhs.ac.

원고접수일: 2008년 8월 22일 / 원고최종수정일: 2008년 12월 10일 /

원고채택일: 2008년 12월 15일.

DOI: 10.4041/kjod.2009.39.1.18

\*본 논문은 2006, 2007년 연세대학교 치과대학, 두개안면기형 연구소 학술연구비 지원에 의하여 연구되었음.

관계는 아직까지 불분명하다. 또한 정상교합군과 비교하여 비대칭 환자에서 저작근의 형태가 어떻게 다른지에 대한 연구도 아직은 부족한 실정이다.

하악골 후퇴술은 골격성 III급 환자에서 하악의 후방 이동을 위해 가장 많이 사용되는 술식이며, 안면비대칭의 해소에도 효과적이다. 술식은 크게 두 가지, sagittal split ramus osteotomy (SSRO)와 intraoral vertical ramus osteotomy (IVRO)가 주로 사용되고 있다. 두 가지의 하악골 절단술은 안면영역에서 경조직과 연조직의 변화를 야기한다. 이 중 IVRO 술식은 교근을 포함하여 주변조직을 하악지의 측면에서 분리한 뒤 mandibular notch에서 하악지 하연까지 수직으로 절단하는 술식이다. 교근은 하악의 후방 이동 시 가장 많은 영향을 받는 구조 중 하나이며, 수술 후 교근의 상태는 환자의 저작력과 하악우각 부 외형에 영향을 줄 수 있다. Katsumata 등<sup>5</sup>에 의해 골격성 III급 환자의 수술 후 교근의 변화에 대한 연구가 있긴 하였으나, 비대칭 환자의 수술 후 교근 변화에 대한 연구는 미미한 실정이다. 덧붙여, 근본적으로 안면비대칭 환자의 양측 교근이 하악의 편위에 영향을 받았다면 수술 후 양측 교근의 변화는 하악골체의 수술뿐 아니라 비대칭의 해소 여부에도 영향을 받을 수 있다.

따라서 본 연구는 안면비대칭을 가진 골격성 III급 부정교합자의 편위, 비편위측 교근의 형태학적 차이와 하악골 후퇴술 이후 양측 교근의 형태 변화를 알아보고, 안면비대칭의 개선 전, 후의 교근을 정상교합자와 비교하여 비대칭의 수술이 교근에 미치는 영향을 알아보고자 하였다.

## 연구방법

### 연구대상

연세대학교 치과대학병원 교정과에 내원한 성인 환자 중 안면비대칭을 동반한 골격성 III급 부정교합으로 진단된 환자를 선정하였으며, 정모 두부 방사선 검사상, 안모기준선에 대한 이부편위가 3 mm 이상인 환자를 선정기준으로 하였다. 선정된 환자 중 안면비대칭의 개선을 위한 양악수술(LeFort I osteotomy + bilateral intraoral vertical ramus osteotomy)을 시행받고 수술 1년 이후에 3차원 전산화 단층사진을 촬영한 자 중에 연구대상자를 최종적으로 선정하였다.

연구대상은 총 12명으로 남자 4명(평균 21.8세),

여자 8명(평균 23.5세)이었다. 이 중 10명은 이부성형술을 함께 시행한 환자였다.

대조군은 정상교합자 성인 10명[남자 5명(평균 19.25세), 여자 5명(평균 20.16세)]으로 선정하였다. 이들은 특이할 만한 전신 병력과 골격성 부정교합이 없는 정상교합자로 치열이 비교적 잘 배열되어 있으며, 이전에 교정치료를 받은 경험이 없는 자로 정하였다.

### 연구방법

#### 3차원 입체영상 제작

각 연구대상자와 정상교합자에서 수술 전, 수술 1년 후에 촬영한 3D-CT에 대하여 입체영상을 제작하였다. CT image는 CT Hispeed Advantage (GE Medical System, Milwaukee, WI, USA)를 사용하여 얻었으며, 촬영 시 환자의 FH plane (Frankfort 수평면)이 바닥에 수직이 되게 하고 정중선과 촬영장치의 장축을 일치시켰으며 각 환자의 두정부에서 하악골 하연까지 포함되도록 나선형 CT를 촬영하였다. Axial image의 두께는 3 mm였고, 초당 6 mm의 table speed로 촬영하였다.

촬영된 axial image는 DICOM (Digital Imaging & Communication in Medicine) file 형태로 송출하였으며, V-works™ 4.0 (Cybermed Inc., Seoul, Korea) 프로그램을 사용하여 3D model로 재구성하였다.

재구성된 영상은 소프트웨어의 maximum intensity projection (MIP) mode상에서 Hounsfield Units (HU)를 조절한 상태로 전체악골, 하악골, 양측 교근의 4개 selection of demand (SOD)로 분할(segmentation)하였다. 이 중 bone SOD는 소프트웨어에서 지원하는 bone threshold를 이용하였고, 양측 교근의 SOD는 HU를 -35 - +500로 조절한 상태로 제작하였다.

#### 3차원 CT영상에서 교근의 측정

V-works™ 4.0 (Cybermed Inc., Seoul, Korea)을 이용하여 3차원적으로 재구성된 양측 교근의 다음과 같은 항목에 대하여 계측을 시행하였다.

조사대상의 양악수술 전후에 각각의 항목에 대하여 계측, 비교하였으며, 수술 전 좌우교근을 Menton이 편위된 측을 편위측(shifted side), 반대측을 비편위측(non-shifted side)으로 구분하여 측정하였다. 술 후 측정에서도 상응하는 부위를 편위, 비편위측으로 구분하여 측정하였다.

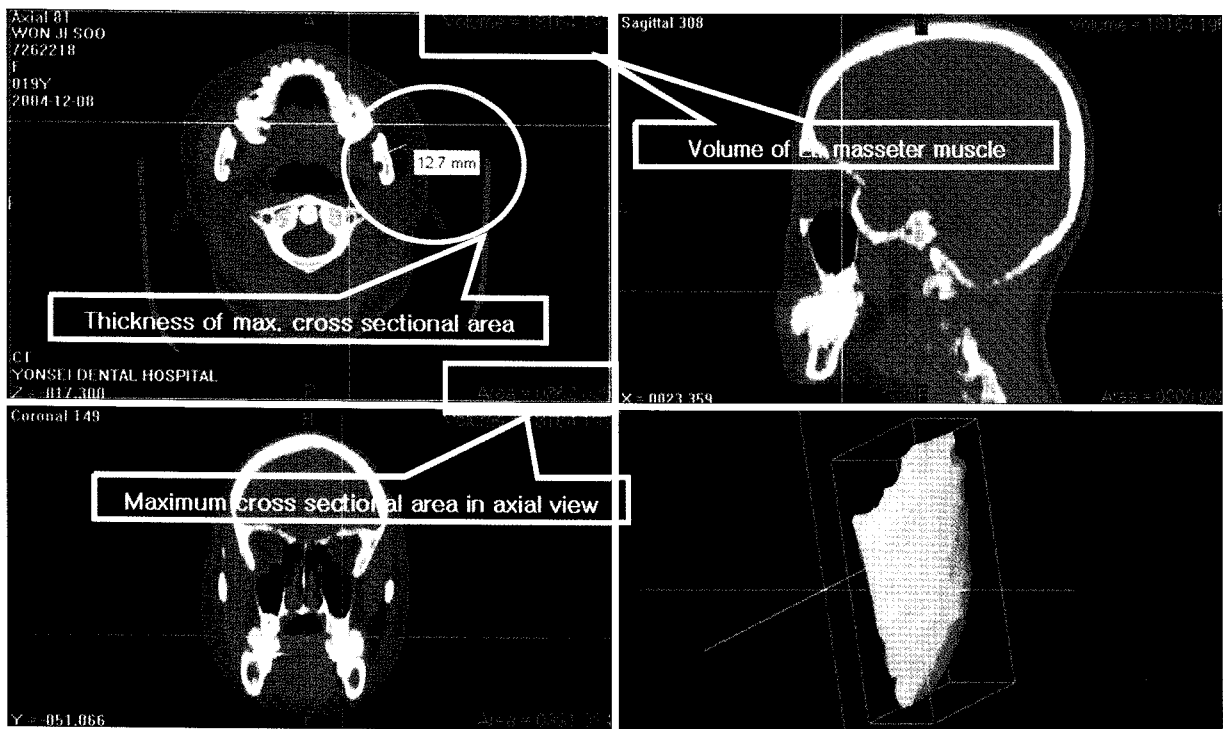


Fig 1. Measurement of total volume, maximum cross-sectional area in axial view of the masseter muscle and thickness of the maximum cross sectional area.

1. 교근의 부피, 최대단면적 부위에서의 두께, 교합면에 대한 최대단면적 부위의 높이 측정 (Fig 1)

교근의 3D image 재구성 후 좌우측 교근의 총 부피와 CT axial view 상에서 최대단면적 부위에서의 두께를 각각 측정하였다. CT axial view 상에서 최대 단면적 부위는 동측의 제2대구치 교합면 상방 1 cm 이내의 거리에서 단면적의 넓이가 가장 큰 부분을 선택하였다. 좌우측 최대단면적 부위에서 각각 대응하는 쪽의 상악 제2대구치 교합면까지의 수직 거리를 측정하고 좌우측 수직거리간의 차이를 비교 측정하였다.

2. 교근의 주행각도 측정 (Fig 2)

교근의 주행각도는 FH plane에 대한 교근 전연의 각도로 정의하였다.

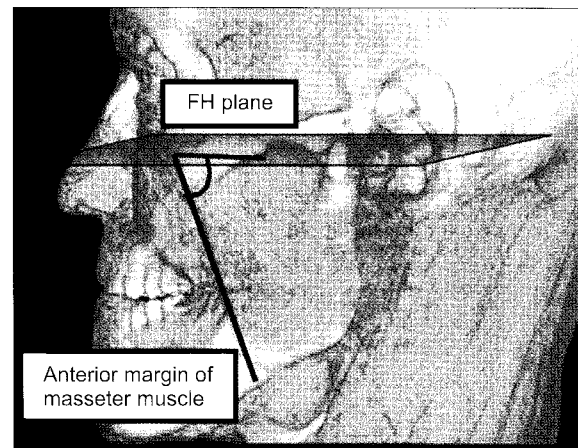


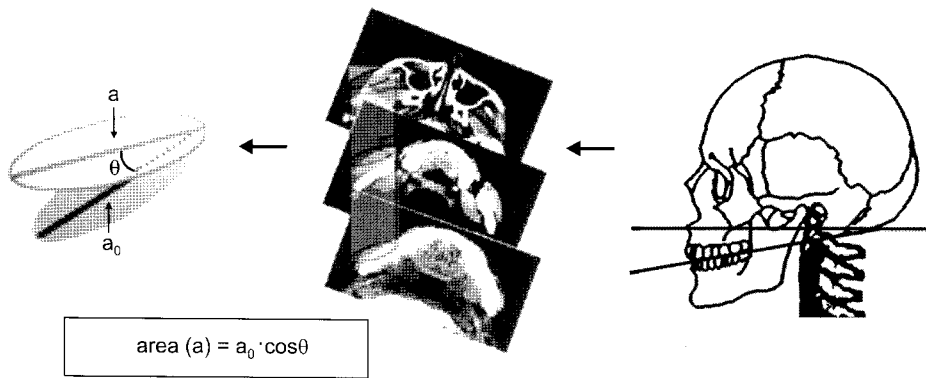
Fig 2. Measurement of the masseter muscle angle.

3. 교근의 최대단면적 측정 (Fig 3)

교근의 최대단면적은 주행방향에 대한 수직면적을 측정해야 하므로, 연구대상의 CT axial image를 결정짓는 transverse section line과 측정된 교근 주행 방향의 수직선 사이의 각도( $\theta$ )를 측정 후 Fig 3의 식을 이용하여 측정하였다.

4. 전체 교근의 길이와 너비 측정

3D image로 재구성된 교근의 SOD 상에서 교근의 길이와 너비를 3D Measure 기능을 이용하여 측정하였다.



**Fig 3.** Measurement of maximum cross-sectional area on a section perpendicular to the direction of the masseter muscle. a, Maximum area of masseter muscle;  $a_0$ , cross-sectional area measured on an axial image;  $\theta$ , angle between the axial image and the section perpendicular to the muscle direction.

**계측치 및 보정치의 비교분석**

모든 연구대상자의 3차원 CT영상에서 Axial image를 DICOM (Digital Imaging & Communication in Medicine) file 형태로 송출하였으며, V-works™ 4.0 (Cybermed Inc., Seoul, Korea) 프로그램을 사용하여 3D model로 재구성하였다. 전체악골, 하악골, 양측 교근을 SOD (selection of demand)로 분할 후 상기의 계측치를 분석하였다. 계측된 자료들을 통계프로그램을 이용하여 다음과 같이 통계 처리하였다.

본 연구에 사용된 모든 계측 및 분석은 동일한 조사자에 의해 이루어졌으며, 조사자 내 오차를 확인하기 위해 표본 내의 계측점을 무작위로 선택하여 2주 간격으로 재계측하여 paired t-test를 시행하였다. 골격성 III급 비대칭군에서 편위, 비편위측의 교근 계측치에 대한 중앙값과 최대, 최소값을 산출하고 Wilcoxon Signed Rank Test로 두 군 간의 차이를 검정하였으며, 골격성 III급 비대칭군의 양악 수술 전, 수술 후 양측 교근의 부피, 최대단면적, 주행 방향, 최대단면적 부위에서의 두께, 교합면에 대한 최대단면적 부위의 높이, 길이, 너비에 대한 중앙값과 최대, 최소값을 각각 산출하고 Wilcoxon Signed Rank Test를 시행하였다. 정상교합군과 골격성 III급 비대칭군의 수술 전, 후 양측 교근의 차이를 알아보기 위해 각 측정값에 대한 중앙값과 최대, 최소값을 산출하고 Wilcoxon Rank Sum Test로 두 군 간의 차이를 검정하였다.

**연구성적**

수술 전과 수술 후의 모든 계측항목의 계측치를

동일 조사자가 2주 간격으로 재측정하였을 때 paired t-test 결과 유의한 차이가 없었다. 골격성 III급 비대칭군에서 편위, 비편위측 간 교근의 계측치를 비교한 결과 교근의 주행각도만이 유의한 차이를 보였다 (Table 1).

골격성 III급 비대칭군에서 교근의 편위, 비편위측 모두 정상교합군에 비해서 평균적인 부피가 작고, 최대단면적 부위가 좁았다 ( $p < 0.05$ ). 골격성 III급 비대칭군에서 편위, 비편위측 교근 계측 시 유의차를 보인 교근의 주행각도를 정상교합군과 비교하였을 때 비편위측의 주행각도 ( $p < 0.01$ )가 편위측의 주행각도 ( $p < 0.05$ )보다 정상교합군과 차이가 컸다. 최대단면적 부위의 두께는 편위, 비편위측 모두 정상교합군보다 작았다 ( $p < 0.01$ ). 비대칭군에서 편위, 비편위측 모두 교근의 길이는 길고, 너비는 좁았다 ( $p < 0.01$ ) (Table 2).

골격성 III급 비대칭의 양악 수술 전, 후에 가장 유의차 있게 변화한 계측치는 교근의 주행각도와 최대단면적 부위에서의 교근의 두께였다. 편위, 비편위측 교근의 주행각도는 통계적으로 유의하게 감소하였으며 ( $p < 0.01$ ), 편위, 비편위측 각도의 차이도 감소하였다 ( $p < 0.05$ ). 편위, 비편위측의 교근의 부피는 술 후에 증가하는 경향을 보였으나 통계적 유의차는 없었다. 양측 교근의 부피차이 계측에서 술 전에는 비편위측 교근의 부피가 더 큰 경향이 있었으나, 술 후에는 편위측 부피의 증가로 인해 반대의 양상을 나타내었다. 교근의 최대 단면적 부위는 수술 후에 증가하였다 ( $p < 0.05$ ). 비대칭 수술 후에도 편위, 비편위측 단면적의 차이는 통계적으로 유의하지 않았다. 교합면에서 최대단면적 부위

**Table 1.** Comparison of masseter muscle measurements between shifted side and non-shifted side of the asymmetry group

Variables	Shifted side			Non-shifted side			Sig
	Median	Minimum	Maximum	Median	Minimum	Maximum	
Vol (mm <sup>3</sup> )	18458.50	14908.00	34320.00	19587.00	14933.00	32245.00	NS
Angle (°)	72.22	63.81	81.96	73.86	63.81	84.81	*
Area (mm <sup>2</sup> )	345.50	288.00	529.00	358.50	244.00	465.00	NS
D (mm)	6.45	4.00	7.60	5.30	3.50	8.50	NS
T (mm)	11.45	9.00	15.00	11.70	1.10	13.70	NS
L (mm)	73.04	57.00	82.20	71.65	63.10	86.00	NS
W (mm)	41.45	38.60	51.80	43.15	37.20	47.00	NS

Vol, Volume of masseter muscle; Angle, direction angle of masseter muscle; Area, maximum cross sectional area of masseter muscle; D, distance from maximum cross sectional area to occlusion of upper & lower second molar; T, thickness of maximum cross sectional area; L, length of masseter muscle; W, width of masseter muscle. \**p* < 0.05; NS, not significant; Sig, significance.

**Table 2.** Comparison of masseter muscle measurements in normal occlusion and pre-operative asymmetry groups

Variables	Asymmetry group (shifted - side)			Sig	Normal occlusion			Asymmetry group (nonshifted - side)			Sig
	Median	Min	Max		Median	Min	Max	Median	Min	Max	
Vol (mm <sup>3</sup> )	18458.50	14908.00	34320.00	*	25186.50	18354.00	29242.50	19587.00	14933.00	32245.00	*
Angle (°)	72.22	63.81	81.96	*	64.55	59.50	74.78	73.86	63.81	84.81	†
Area (mm <sup>2</sup> )	345.50	288.00	529.00	*	440.25	366.50	564.00	358.50	244.00	465.00	*
D (mm)	6.45	4.00	7.60	NS	5.98	4.60	8.75	5.30	3.50	8.50	NS
T (mm)	11.45	9.00	15.00	†	14.20	12.00	16.60	11.70	7.50	13.70	†
L (mm)	73.04	57.00	82.20	†	65.78	57.55	67.23	71.65	63.10	86.00	†
W (mm)	41.45	38.60	51.80	†	46.45	43.10	51.40	43.15	37.20	47.00	†

The same abbreviation as Table 1. \**p* < 0.05; †*p* < 0.01. Min, minimum; Max, maximum; NS, not significant; Sig, significance.

까지의 거리는 술 전, 술 후에 제2대구치 교합평면에서 6 mm 내외로 큰 변화가 없었다 (Table 3).

정상교합군과 비교하여 비대칭군에서 교근 계측치의 통계적 유의차가 술 전에 비해 비대칭 수술 후 현저히 감소하였다. 비편위측 교근은 정상 교합자에 비해 부피가 작았고 (*p* < 0.05), 편위측 (*p* < 0.05), 비편위측 (*p* < 0.01) 교근의 너비는 좁았다 (Table 4).

**고찰**

교정 영역에서 안면비대칭의 해소에 대한 요구는 날로 높아지고 있으나, 그 치료의 결과는 만족스럽

지 않은 경우도 종종 있다. 이는 3차원적 안면구조를 2차원적으로 해석함에 따른 어려움과도 연관성이 적지 않다. 무엇보다 안면비대칭 환자의 진단과 치료계획에는 환자의 상태에 대한 3차원적 이해가 필수이며(Katsumata 등,<sup>6</sup> Hwang 등<sup>7,8</sup>), 3차원 전산화 단층사진 영상의 사용은 임상가에게 많은 정보를 제공할 것이다.

이번 연구에서는 비대칭 환자의 교근에 대한 평가가 이루어졌다. van Spronsen 등<sup>9</sup>은 저작근의 평가에 coronal, sagittal, angulated 면에서의 MRI 사용이 장점을 갖는다고 하였으나, 3차원 CT의 경우 다양한 각도에서 교근을 관찰하기 용이하며 연조직뿐만 아니라 경조직까지 관찰이 가능하므로 기준평면을 설

**Table 3.** Changes in the masseter muscle measurements between pre and post operative stage

Variables	Pre-op (T1)			Post-op (T2)			ΔT (T2 - T1)			Sig
	Median	Min	Max	Median	Min	Max	Median	Min	Max	
Vol-shift (mm <sup>3</sup> )	18459.00	14908.00	34320.00	19660.00	14998.00	38672.00	1115.00	-2231.00	4352.00	*
Vol-nonshift (mm <sup>3</sup> )	19587.00	14933.00	32245.00	19728.00	15182.00	38294.00	792.00	-2604.00	6049.00	NS
Vol-diff (%)	-0.27	-6.41	3.62	0.50	-2.94	3.68	2.48	-2.63	6.04	*
Angle-shift (°)	72.22	63.81	81.96	65.20	57.02	73.44	-8.83	-15.10	0.46	†
Angle-nonshift (°)	73.86	63.81	84.81	64.82	59.49	72.90	-9.95	-18.48	-1.84	†
Angle-diff (°)	-3.61	-7.31	5.09	-1.62	-2.99	3.13	2.63	-7.56	7.10	*
Area-shift (mm <sup>2</sup> )	345.50	288.00	529.00	363.50	261.00	570.00	12.00	-66.00	119.00	NS
Area-nonshift (mm <sup>2</sup> )	358.50	244.00	465.00	370.50	239.00	547.00	29.00	-39.00	82.00	NS
Area-diff (mm <sup>2</sup> )	-6.50	-60.00	64.00	-1.00	-62.00	70.00	1.00	-79.00	60.00	NS
D-shift (mm)	6.45	4.00	7.60	6.50	2.00	8.30	0.55	-2.90	2.90	NS
D-nonshift (mm)	5.30	3.50	8.50	5.70	4.00	8.50	0.90	-3.30	2.20	NS
D-diff (mm)	0.80	-2.80	3.00	0.85	-2.80	2.90	0.30	-3.73	4.30	NS
T-shift (mm)	11.45	9.00	15.00	13.20	9.60	16.00	1.35	-1.20	3.50	*
T-nonshift (mm)	11.70	7.50	13.70	13.95	9.80	16.60	2.50	0.10	11.20	†
T-diff (mm)	0.15	-1.20	2.00	-0.75	-3.20	0.80	-1.25	-10.90	0.90	*
L-shift (mm)	73.04	57.00	82.20	65.10	53.70	80.00	-8.80	-15.38	-1.00	†
L-nonshift (mm)	71.65	63.10	86.00	62.45	57.00	85.70	-7.42	-16.60	1.90	†
L-diff (mm)	-1.61	-9.00	8.50	-0.25	-5.70	8.80	2.35	-7.85	4.22	NS
W-shift (mm)	41.45	38.60	51.80	42.25	39.70	51.00	1.35	-2.90	6.07	*
W-nonshift (mm)	43.15	37.20	47.00	42.40	39.70	49.20	0.75	-3.30	5.00	NS
W-diff (mm)	0.12	-3.87	4.80	0.25	-7.20	5.20	1.30	-7.90	6.30	NS

Pre-op, Pre operative stage; Post-op, post operative stage; -shift, measurement in shifted side; -nonshift, measurement in non-shifted side; -diff, difference between shifted and non-shifted side (shift-nonshift); -diff (%), (Vol-shift - Vol-nonshift) / (Vol-shift + Vol-nonshift) × 100 (%). \**p* < 0.05, †*p* < 0.01. Min, minimum; Max, maximum; Sig, significance; NS, not significant.

**Table 4.** Comparison of masseter muscle measurements in normal occlusion and post operative asymmetry groups

Variables	Asymmetry group (shifted - side)			Sig	Normal occlusion			Asymmetry group (nonshifted - side)			Sig
	Median	Min	Max		Median	Min	Max	Median	Min	Max	
Vol (mm <sup>3</sup> )	19660.00	14998.00	38672.00	NS	25186.50	18354.00	29242.50	19727.50	15182.00	38294.00	*
Angle (°)	65.20	57.02	73.44	NS	64.55	59.50	74.78	64.82	59.49	72.90	NS
Area (mm <sup>2</sup> )	363.50	261.00	570.00	NS	440.25	366.50	564.00	370.50	239.00	547.00	NS
D (mm)	6.50	2.00	8.30	NS	5.98	4.60	8.75	5.70	4.00	8.50	NS
T (mm)	13.20	9.60	16.00	NS	14.20	12.00	16.60	13.95	9.80	16.60	NS
L (mm)	65.10	53.70	80.00	NS	65.78	57.55	67.23	62.45	57.00	85.70	NS
W (mm)	42.25	39.70	51.00	*	46.45	43.10	51.40	42.40	39.70	49.20	†

The same abbreviation as Table 1. \**p* < 0.05; †*p* < 0.01. Min, minimum; Max, maximum; Sig, significance; NS, not significant.

정하여 술 전, 술 후 비교가 용이하였기 때문에 이번 연구에서는 CT의 사용이 적절하였다고 생각한다. 본 연구에서는 골격성 III급 안면비대칭 환자를 연

구대상자로 선정하였는데, 안면비대칭에 대한 기준으로 안모기준선에 대해 3 mm 이상의 이부 편위가 있는 환자들을 연구 대상으로 하였다. 이는 Kusaya-

ma 등<sup>10</sup>이 비대칭 기준으로 제시한 정중선에서의 이부 편위  $2.2 \pm 1.7$  mm를 기초로 하였다. 연구 대상자는 모두 안면비대칭의 해소를 위해 *intraoral vertical ramus osteotomy (IVRO)*를 시행받았으며, 이 중 10명은 이부성형술을 시행하였다. 교근의 주행 방향을 고려할 때 이부의 변화는 교근의 성장에 영향을 미치지 않는다고 판단하여, 비대칭군 선정에서 이부성형술의 시행 여부에 차이를 두지 않았다.

V-works<sup>TM</sup> 4.0 (Cybermed Inc., Seoul, Korea) program을 이용한 하악골과 양측 교근의 SOD (selection of demand) 재구성 시 교근의 경우 HU 조절에 따라 넓이, 부피 측정 시 값이 변화될 수 있기 때문에, HU 범위의 제한이 필요했다. 적정 HU 범위는 Huisinga-Fischer 등<sup>11,12</sup>의 연구에 근거하여 -35 HU (지방조직의 -100 - 근육의 +30의 중간 값)을 하한 값으로, +500 HU (근육의 +30 - 뼈의 +970의 중간 값)을 상한 값으로 제한하였다.

교근의 최대 단면적 부위의 수직적 위치에 대한 여러 선행학들의 연구가 있었는데, van Spronsen 등<sup>9</sup>은 하악 우각부위에 대해 *ventrocranial* 방향 30 mm에 위치한다고 하였고, Arijj 등<sup>13</sup>은 교합평면 10 mm 상방에서, Ueki 등<sup>14</sup>은 하악공 상방 5 mm 부위에서 최대단면적을 측정하였다. Hong과 Yu<sup>4</sup>는 평균적으로 교합평면에서 7.3 mm 위치에 최대단면적 부위가 위치한다고 하였다. 이번 연구에서는 이런 결과들을 바탕으로 모든 환자의 교근 단면적을 일정한 높이에서 측정하지 않고 상, 하악 제2대구치 교합평면에서 10 mm 이내의 거리에서 단면적이 가장 큰 부위를 선택하여 측정 부위의 일반화에 따른 오차를 줄이고자 하였다.

골격성 III급 비대칭 환자의 양측 교근을 비교한 결과 (Table 1) 편위, 비편위측간 교근 계측치 비교에서 교근의 주행각도만이 유의한 차이를 보였으며, 비편위측 교근의 주행각도가 더 컸다. 비편위측 교근의 부피, 단면적, 두께가 큰 편이었으나 통계적 유의차는 없었다. Ferrario 등,<sup>15</sup> Haraguchi 등<sup>16</sup>은 안면비대칭자에서 연조직 비대칭이 경조직 비대칭보다 적게 나타난다고 하였고, Kim 등<sup>17</sup>은 안면비대칭자의 이부편위와 하악우각부위 비대칭 분석에서 경조직 비대칭보다 연조직 비대칭 정도가 작게 나타난다고 보고하였는데, 이번 연구 결과에서도 교근은 안면의 비대칭에 영향을 받았으나, 그 양상이 경조직의 비대칭에 비례하여 나타나지는 않았다.

정상교합군과의 비교 시 비대칭군에서 편위, 비편위측 모두 교근의 평균적인 부피가 작고, 최대단

면적 부위가 좁았다. 또한 비편위측의 주행각도가 편위측의 주행각도보다 정상교합군과 차이가 컸다. 이는 비편위측에서 하악골체의 전방이동 때문으로 보인다. 최대단면적 부위의 두께는 편위, 비편위측 모두 정상교합군보다 작았으며, 비대칭군의 교근은 편위, 비편위측 모두 길이가 길고, 너비는 좁았다. 양측 교근의 부피 차이는 유의하지 않았으며 양측 교근의 주행각도 차이와 최대단면적의 두께차이는 유의성 있게 비대칭군에서 컸다 (Table 2).

Hannam과 Wood<sup>18</sup>은 교근의 단면적을 측정 시 교근의 삼차원적 장축에 수직인 면을 측정하여야 한다고 하였으며, 본 연구의 경우 교근의 장축에 수직인 단면적을 측정하였다 (Fig 3). CT와 MRI를 사용하여 교근의 최대단면적을 측정 한 이전의 연구 결과, 정상교합자에서 그 범위는  $447 \text{ mm}^2$ 에서  $690 \text{ mm}^2$ 였으며,<sup>9,19,22</sup> 이러한 차이는 측정방법이나 인종, 부정교합의 범주에 따라 다를 수 있다. 정상교합자에 비해 장안모환자는 작은 교근단면적을 가지는데 이는 환자들의 낮은 저작력을 반영하는 것이라 하였으며,<sup>20,23</sup> 하악 전돌증의 환자에서도 마찬가지로 작은 교근단면적<sup>13</sup> 또는 부피를 가진다고 하였다. 이번 연구에서 교근의 단면적은 평균적으로 정상교합자에서  $440 \text{ mm}^2$ , 비대칭군에서는 편위측이  $345 \text{ mm}^2$ , 비편위측이  $358 \text{ mm}^2$ 였다 (Table 2). Goto 등<sup>24</sup>에 의하면 하악의 비대칭은 전체 저작계의 적응성 보상을 진행시키고 결과적으로 정상적인 상태에 비해 근육의 위축상태를 만드는 것 같다고 하였으며, 비대칭 환자군의 낮은 저작력을 이 현상의 원인으로 지적하였다.

하악 전돌 환자의 교근에 대한 삼차원적 계측을 통한 Arijj 등<sup>13</sup>의 연구에서 교근 전연의 각도는 정상교합군과 III급 부정교합군을 구분짓는 가장 명백한 지표였다. Hannam과 Wood<sup>18</sup>는 측면사진에서 교근의 각도가 기능적 교합평면에 대하여  $74^\circ$ 라고 하였고 van Spronsen 등<sup>21</sup>은 장안모환자에서 정상교합자보다 그 각도가 더 크다고 하였다. 이번 연구에서도 양측 교근 각도의 차이( $3.6^\circ$ )가 정상교합군과 골격성 III급 비대칭군 간의 가장 유의차 있는 지표였다.

이처럼 골격성 III급 비대칭 환자는 정상교합군과는 다른 교근의 양상을 보인다 (Table 2). 그러나 교근의 주행각도와 두께를 제외하면 비대칭군에서도 편위, 비편위측 간 교근의 차이는 명확하지 않았다. 교근의 두께와 단면적이 상관성이 높음을 고려할 때 조사대상자를 늘릴 경우 편위측과 비편위측 간

에 차이가 날 수도 있다고 생각한다.

이번 연구 결과, 비대칭군에서 골격적 부조화에도 불구하고 편위, 비편위측 교근의 형태가 예상만큼 다르지 않았던 것은 부조화에 대한 적응상태로 판단된다. Goto 등<sup>24</sup>은 정상교합군과 비교하여 비대칭군에서 전체적인 근육의 형태가 다르지 않으며, 양측 교근의 계측에 있어 정상교합군에 비해 비대칭군의 교근은 variation의 범위가 넓다고 하였다. Maki 등<sup>3</sup>에 의하면, 단순한 하악골의 회전으로 인한 비대칭의 경우 정상교합군과 비교하여 교근의 크기 변화를 기대할 수 있지만, 악골비대칭에 관련된 저작계의 변화와 각 기시부의 변화에 의한 경우 양측 교근의 크기 차이가 명확하지 않을 수 있다고 하였으며, 사람에게서 하악의 비대칭에 의해 나타나는 bone mineralization의 비대칭이 성장에 따라 감소한 것은 저작근이 비대칭적인 골격 내에서 새로운 평형을 이룬다는 것을 암시하기도 한다고 하였다. 그러나 정상교합군과 비대칭군의 비교 시, 교근의 성상이 확연히 다른 것은 골격적 비대칭이 교근에 영향을 준다는 명백한 근거가 된다. 다만 근육의 형태는 단지 악골에 의해서만 결정되는 것이 아니라, 교합, 저작 습관 등의 영향을 받기 때문에 앞으로 충분한 연구가 진행되어야 할 것이다.

이번 연구에서 골격성 III급 안면비대칭 환자의 양악수술[LeFort I osteotomy + bilateral intraoral vertical ramus osteotomy (IVRO)] 전, 후 가장 유의차 있게 변화한 계측치는 교근 전연의 각도와 최대단면적 부위에서의 교근의 두께였다. 편위, 비편위측 교근 전연의 각도는 통계적으로 유의차 있게 감소하였으며, 좌우측 각도의 차이도 감소하였다 (Table 3). 각도의 감소는 하악골체를 후방이동시키는 IVRO 수술 기법에 기인하는 것으로 보이며 각도 차이의 감소는 하악골체 길이의 대칭적 변화에 의한 것으로 생각된다. 편위측 교근의 부피는 통계적으로 유의차 있게 증가하였으며, 비편위측 교근의 부피는 술 후에 증가하는 경향을 보였으나 통계적 유의차는 없었다. 좌우 교근의 부피 차이 계측에서 술 전에는 비편위측 교근의 부피가 더 컸으나 술 후에는 반대로 유의차 있게 변하였다. 이는 비대칭의 해소에 편위측 교근이 더 생리적이고, 기능적인 방향으로 변화하는 것으로 해석할 수 있다. 교근의 최대단면적 부위는 수술 후에 증가하였다 (Table 3). Katsumata 등<sup>5</sup>에 의한 하악골 후퇴술 후 교근의 변화에 대한 연구에 의하면 교합평면 1 cm 상방에서 측정된 교근 단면적의 넓이는 수술 전에 평균적으로

318.9 mm<sup>2</sup> 정도였으며 수술 3개월 후에는 유의차 있게 감소하였다가 1년 후에 수술 전의 크기를 거의 회복한다고 하였다. 비대칭을 고려하지 않은 Katsumata 등<sup>5</sup>의 연구와 비교하여 이번 연구에서 수술 후 단면적의 넓이가 미약하나마 증가한 것은 비대칭 해소 후 교근이 생리적 대칭성 회복 과정에 있다고 생각할 수도 있다.

정상교합자에 비하여 비대칭 수술 후, 교근 계측치 비교 시 수술 전에 비하여 통계적 유의차가 현저히 감소하였다 (Table 4). 정상교합자에 비하여 수술 후 비편위측의 부피와 양측 교근의 너비는 작았지만, 다른 부분에서는 유의한 차이를 찾을 수 없었다. 이는 수술 전 비대칭에 영향을 받은 교근이 정상적인 범위로 개선되었음을 의미한다. 이러한 교근의 변화는 수술 후의 안정성과 기능의 향상에 도움을 줄 수 있을 것으로 생각한다. 이것은 비대칭의 해소에 편위측 교근이 더 생리적이고, 기능적인 방향으로 변화하는 것으로 해석할 수 있으며, follow up 기간이 늘어난다면 편위, 비편위측 차이는 더 줄어들 것으로 예상된다.

본 연구는 전체 조사대상자가 12명으로 적었으며, 성별에 의한 차이가 검정되지 않았고, 계측치의 단위가 부피와 단면적 등으로 비교적 컸기 때문에, 통계치에서 최대, 최소값의 차이가 크게 나타났다. 이러한 이유로, 각 군 간의 평가에 오류가 있을 가능성도 있다. 앞으로 조사 대상자를 늘려 통계적 오차를 극복하면 더 좋은 결과를 얻을 수 있을 것으로 생각한다. 또한 비대칭 수술 전, 후의 교합력과 교합상태 계측을 통하여 교근과 교합력 변화의 상관관계에 대한 추가적 연구가 보완된다면, 비대칭 환자의 수술 후 교근의 변화에 대한 더욱 정확한 평가가 이루어질 수 있으리라 생각한다.

## 결론

골격성 III급 안면비대칭으로 진단되어 악교정 수술을 받은 환자 12명을 비대칭군으로 선정 후, 3차원 전산화 단층 사진을 이용하여 교근과 하악골의 3차원 입체영상을 획득하고, 수술 전과 수술 후의 하악골과 양측 교근의 변화를 살펴보고, 정상교합자 10명을 정상교합군으로 하여, 비교한 결과 다음과 같은 결과를 얻었다.

1. 비대칭군에서 교근 계측 시 편위, 비편위측 간 교근의 주행각도만이 유의한 차이를 보였다 ( $p <$



- 0.05).
2. 비대칭군에서 교근의 편위, 비편위측 모두 정상 교합군에 비해서 평균적인 부피가 작고, 최대단면적 부위가 좁았다 ( $p < 0.05$ ). 정상교합군에 비하여 비대칭군에서 편위, 비편위측 교근의 주행각도 차이 ( $p < 0.01$ )와 최대단면적 부위에서의 두께 차이 ( $p < 0.05$ )가 더 컸다.
  3. 양악 수술 전, 후에 교근의 주행 각도는 유의성 있게 감소하였고 ( $p < 0.01$ ), 편위, 비편위측 각도의 차이도 감소하였으며 ( $p < 0.05$ ), 최대단면적 부위에서의 교근의 두께는 유의성 있게 증가하였다 ( $p < 0.01$ ).
  4. 비대칭 수술 후 좌우 교근은 너비를 제외하고는 정상교합자와 유의차 없게 변화하였다.

이상의 연구 결과, 안면비대칭 환자는 교근의 성상이 분명히 정상교합자와는 다르지만, 적절한 수술 후에 경조직뿐만 아니라 교근도 정상범주로 변화하였음을 알 수 있었다.

#### 참고문헌

1. Marsh JL, Baca D, Vannier MW. Facial musculoskeletal asymmetry in hemifacial microsomia. *Cleft Palate J* 1989;26:292-302.
2. Kane AA, Lo LJ, Christensen GE, Vannier MW, Marsh JL. Relationship between bone and muscles of mastication in hemifacial microsomia. *Plast Reconstr Surg* 1997;99:990-7.
3. Maki K, Miller AJ, Okano T, Hatcher D, Yamaguchi T, Kobayashi H, et al. Cortical bone mineral density in asymmetrical mandibles: a three-dimensional quantitative computed tomography study. *Eur J Orthod* 2001;23:217-32.
4. Hong JH, Yu HS. The analysis of masseter muscle in facial asymmetry using 3-dimensional computed tomography. Master Thesis, Yonsei Univ. Graduate School, 2006.
5. Katsumata A, Fujishita M, Arijii Y, Arijii E, Langlais RP. 3D CT evaluation of masseter muscle morphology after setback-osteotomy for mandibular prognathism. *Oral Surg Oral Med Oral Pathol Oral Radiol Endod* 2004;98:461-70.
6. Katsumata A, Fujishita M, Maeda M, Arijii Y, Arijii E, Langlais RP. 3D-CT evaluation of facial asymmetry. *Oral Surg Oral Med Oral Pathol Oral Radiol Endod* 2005;99:212-20.
7. Hwang HS, Hwang CH, Lee KH, Kang BC. Maxillofacial 3-dimensional image analysis for the diagnosis of facial asymmetry. *Am J Orthod Dentofacial Orthop* 2006;130:779-85.
8. Kim GW, Kim JH, Lee KH, Hwang HS. Reproducibility of asymmetry measurements of the mandible in three-dimensional CT imaging. *Korean J Orthod* 2008;38:314-27.
9. van Spronsen PH, Weijs WA, Valk J, Prahil-Andersen B, van Ginkel FC. Comparison of jaw-muscle bite-force cross-sections obtained by means of magnetic resonance imaging and high-resolution CT scanning. *J Dent Res* 1989;68:1765-70.
10. Kusayama M, Motohashi N, Kuroda T. Relationship between transverse dental anomalies and skeletal asymmetry. *Am J Orthod Dentofacial Orthop* 2003;123:329-37.
11. Huisinga-Fischer CE, Vaandrager JM, Prahil-Andersen B, van Ginkel FC. Masticatory muscle right-left differences in controls and hemifacial microsomia patients. *J Craniofac Surg* 2004;15:42-6.
12. Huisinga-Fischer CE, Vaandrager JM, Zonneveld FW, Prahil-Andersen B. Precision and accuracy of CT-based measurements of masticatory muscles in patients with hemifacial microsomia. *Dentomaxillofac Radiol* 2004;33:12-6.
13. Arijii Y, Kawamata A, Yoshida K, Sakuma S, Nawa H, Fujishita M, et al. Three-dimensional morphology of the masseter muscle in patients with mandibular prognathism. *Dentomaxillofac Radiol* 2000;29:113-8.
14. Ueki K, Takazakura D, Marukawa K, Shimada M, Nakagawa K, Yamamoto E. Relationship between the morphologies of the masseter muscle and the ramus and occlusal force in patients with mandibular prognathism. *J Oral Maxillofac Surg* 2006;64:1480-6.
15. Ferrario VF, Sforza C, Poggio CE, Schmitz JH. Three-dimensional study of growth and development of the nose. *Cleft Palate Craniofac J* 1997;34:309-17.
16. Haraguchi S, Takada K, Yasuda Y. Facial asymmetry in subjects with skeletal Class III deformity. *Angle Orthod* 2002;72:28-35.
17. Kim WS, Lee GH, Hwang HS. Comparison of asymmetric degree between maxillofacial hard and soft tissue in facial asymmetric subjects using three-dimensional computed tomography. *Korean J Orthod* 2005;35:163-73.
18. Hannam AG, Wood WW. Relationship between the size and spatial morphology of human masseter and medial pterygoid muscles, the craniofacial skeleton, and jaw biomechanics. *Am J Phys Anthropol* 1989;80:429-45.
19. Sasaki K, Hannam AG, Wood WW. Relationship between the size, position, and angulation of human jaw muscles and unilateral first molar bite force. *J Dent Res* 1989;68:499-503.
20. van Spronsen PH, Weijs WA, Valk J, Prahil-Andersen B, van Ginkel FC. A comparison of jaw muscle cross-sections of long-face and normal adults. *J Dent Res* 1992;71:1279-85.
21. van Spronsen PH, Weijs WA, van Ginkel FC, Prahil-Andersen B. Jaw muscle orientation and moment arms of long-face and normal adults. *J Dent Res* 1996;75:1372-80.
22. Gionhaku N, Lowe AA. Relationship between jaw muscle volume and craniofacial form. *J Dent Res* 1989;68:805-9.
23. Kiliaridis S, Kälebo P. Masseter muscle thickness measured by ultrasonography and its relation to facial morphology. *J Dent Res* 1991;70:1262-5.
24. Goto TK, Nishida S, Yahagi M, Langenbach GE, Nakamura Y, Tokumori K, et al. Size and orientation of masticatory muscles in patients with mandibular laterognathism. *J Dent Res* 2006;85:552-6.

# Analysis of masseter muscle in facial asymmetry before and after orthognathic surgery using 3-dimensional computed tomography

Seung-ah Seo, DDS, MSD,<sup>a</sup> Hyoung-seon Baik, DDS, MSD, PhD,<sup>b</sup>  
Chung-ju Hwang, DDS, MSD, PhD,<sup>b</sup> Hyung-Seog Yu, DDS, MSD, PhD<sup>c</sup>

**Objective:** The purpose of this study was to understand the differences in masseter muscle (MM) between the shifted and non-shifted sides in facial asymmetry patients, and the changes shown by MM after mandibular surgery. **Methods:** Pre- and post-operative CT scans were performed on 12 Class III patients with facial asymmetry who were treated by intraoral vertical ramus osteotomy and 10 subjects with normal occlusion. Using the V-works 4.0 program (Cybermed, Seoul, Korea), 3-dimensional images of the mandible, and MM were reconstructed, and evaluated. **Results:** In the asymmetry group, the MM angle between the shifted and non-shifted sides was only significantly different ( $p < 0.05$ ). Compared with normal occlusion, the asymmetry group showed a significantly smaller volume and maximum cross-sectional area in both sides of MM ( $p < 0.05$ ). After mandibular surgery, the angle of MM ( $p < 0.01$ ) and differences in angle between the shifted and non-shifted sides of MM ( $p < 0.05$ ) were significantly decreased. The thickness in the maximum cross-sectional area was significantly increased ( $p < 0.01$ ). After surgery, MM in facial asymmetry patients was similarly changed to those in the normal occlusion group except for widths. **Conclusions:** MM in facial asymmetry was definitely different from those in normal occlusion. However, this study suggests that MM changed symmetrically in conjunction with the mandible after proper mandibular surgery. (*Korean J Orthod* 2009;39(1):18-27)

**Key words:** Masseter muscle, Facial asymmetry, Mandibular setback osteotomy, Normal occlusion, Three dimensional computed tomography (3D CT)

<sup>a</sup>Graduate student, Department of Orthodontics, College of Dentistry, Yonsei University.

<sup>b</sup>Professor, <sup>c</sup>Associate Professor, Department of Orthodontics, College of Dentistry, Oral Science Research Institute, The Institute of Cranio-facial Deformity, Yonsei University.

Corresponding author: Hyung-Seog Yu.

Department of Orthodontics, College of Dentistry, Yonsei University, 250, Seongsanno, Seodaemun-gu, Seoul 120-752, Korea.

+82 2 2228 3104: e-mail, yumichael@yuhs.ac.

Received August 22, 2008; Last Revision December 10, 2008; Accepted December 15, 2008.