

간농양에 의해 이차적으로 발생하였다고 생각되는 안면부 농양

이재욱 · 김진욱 · 이상한

경북대학교 치의학전문대학원 구강악안면외과학교실

Abstract

TREATMENT OF SECONDARY FACIAL ABSCESS SUSPECTED ORIGINATING FROM LIVER ABSCESS : A CASE REPORT

Jae-Wook Lee, Jin-Wook Kim, Sang-Han Lee

Department of Oral & Maxillofacial Surgery, School of Dentistry, Kyungpook National University

In oral & maxillofacial surgery, careful management is necessary to avoid infection for old aged person or patient with diabetes mellitus(DM). We experienced a 69 years old female patient with DM, who has liver abscess and appendicitis, caused by *Klebsiella pneumoniae*, was developed into left mid-facial abscess and peritonitis.

We report this case along with review of article for we have gained fairly good results in our attempt to resolve the patient's abscess by means of I & D of the left mid-face and percutaneous catheter drainage of the stomach, supplemented with fluid and antibiotic therapy.

Key words

Liver abscess, *Klebsiella pneumoniae*, DM

I. 서 론

구강 및 악안면 부위의 감염은 인류 역사와 더불어 가장 오래되고 흔한 질환의 하나로 치과의사들이 임상적으로 많이 접하는 문제이면서 경우에 따라서는 어려운 문제가 될 수 있는 질환이기도 하다. 감염은 사람, 환경, 세균의 세 가지 인자들 간의 균형이 깨어졌을 때 발생되며, 원인은 다양하지만 비치성 원인으로는 외과적 술식 및 외상 등이 있다¹⁾. 구강 및 악안면 부위의 감염은 현재 다양한 항생제가 개발되어 치료에 도움을 주고 있으나, 조기에 적절한 치료가 이루어지지 않은 경우 심각한 합병증을 야기할 수 있다²⁾.

복강 내 농양은 병변의 진행이 완만하여 진단이 어려운 경우가 많고 수술적 치료에 문제가 많을 뿐 아니라 다양한 합병증을 유발하기도 한다. 복강 내 농양의 원인으로는 충수염과 간농양이 대표적이며³⁾, 두 질환 모두 농양의 천공 및 감염성 합병증의 발생 빈도가 높고^{4,5)}, 초기의 외과적 술식 혹은 카테터 배농과 항생제 요법이 치료 원칙이다^{8,10)}.

간농양의 원인은 담석, 외상 등 여러 가지가 있으며 그 중 하나가 간동맥을 통한 치성감염이다¹¹⁾. 한편 Braithe 등¹²⁾은 원거리로 septic seeding을 하는 *Klebsiella pneumoniae* (*K. pneumoniae*) 관련 간농양 증후군을 보고하면서 안구내염, 근막염 등을 동반한다고 하였다. Pastagia 등¹³⁾도 원인 불명으로 아시아에서 빈발하며 원거리 전이를 보이는 *K. pneumoniae* 원인의 간농양을 보고하였다.

저자 등은 69세의 여자에서 상악 우측 측절치, 제 1소구치 결손부의 인공치아 매식술 후 발생한 *K. pneumoniae*에 의한 좌측 중안면부 농양 및 천공성 충수염, 간농양으로 인한 복막염 1례를 경험하였고 절개 및 배농술과 경피 천자 배농술(Percutaneous Catheter Drainage, PCD)을 통하여 양호한 결과를 얻었기에 문헌고찰과 함께 보고하는 바이다.

II. 증 례

69세의 여자 환자가 좌측 중안면 및 상순부의 심한 부종을 주소로 2008년 2월 10일 본원 응급실로 내원하였다. 환자는 금년 1월초 개인 치과의원에서 국소 마취하에 상악 우측 측절치, 제 1소구치 결손부의 인공 치아 매식을 시행하였고, 술 후 반대측(좌측) 중안면부의 동통을 동반한 종창을 보여, 절개 및 배농술을 시행하였으나, 증상의 호전은 없었다. 약 1개월간 개인 치과의원에서 치료를 지속하던 중 좌측 눈을 뜨지 못할 정도로 종창이 심해지고 동통이 수

이 상 한

우편번호 700-422 대구광역시 중구 삼덕동 2가
경북대학교 치의학전문대학원 구강악안면외과학교실

Sang-Han Lee

Dept. of OMFS, School of Dentistry, Kyungpook National University

101 Dong In-Dong 2 Ga, Jung-Gu, Daegu, 700-422, Korea

Tel : 82-53-42-5911, 5914 Fax : 82-53-426-5365

E-mail : shalee@knu.ac.kr

반되어 본원 구강악안면외과로 의뢰되었다.

내원당일 안면부의 CT 촬영과 임상 검사를 시행한 바, 인공 치아를 매식한 상악 우측 치아 결손부에는 특이소견 없었으며, 좌측 중안면부의 농양성 병소(Fig 1-1)를 보였고, WBC와 CRP level이 현저히 증가해있었고, 감염 증후 외 특이소견은 없었으며, Type 2 DM으로 경구 혈당 강하제를 복용하고 있었다. 즉시 국소 마취하에 구외 및 구내로 절개 및 배농술을 시행하고, 농배양 검사를 의뢰하였으며, 항생제 및 수핵요법으로 증상 조절을 시도하였다. 혐기성 균 감염이 동반된 중증 감염으로 판단하여 ampicillin과 sulbactam 혼합 항생제와 clindamycin을 혼용하여 사용하였다. 이후 시행한 방사선학적 검사 상 상악 우측 치아 결손부의 인공 치아 매식체를 관찰할 수 있었으나 감염원으로 사료될 만한 특이소견은 없었다(Fig 1-2). 이후 좌측 중안면부의 종창과 동반된 동통은 호전 양상을 보였으나, 좌측 측두부 영역의 종창이 관찰되어 추가적인 절개 및 배농술을 시행하였다. 농 배양 검사 상 *K. pneumoniae*가 검출되었고 항생제 감수성 검사에서 ampicillin에만 저항성을 보였고, 기 처방 항생제에는 감수성을 보여 변경없이 사용하였다.

2월 20일 우측 상하복부의 동통을 호소하여 복부 초음파, CT 촬영을 시행하였고, 다수의 농 집결 소견을 보이는 천공된 간농양(Fig 2-1)과 충수염(Fig 2-2)으로 인한 복막염으로 진단됨에 따라 영상의학과에 의뢰하여 우상복부 2곳, 좌우하복부 각 1곳에 USG(ultrasonography)와 형광투시법

(fluoroscopy)을 이용한 경피 천자 배농술(Percutaneous Catheter Drainage, PCD)을 시행하였다(Fig 3-1, 3-2). 경피 천자 배농술 당시 채취된 농으로 배양 검사를 의뢰하였으며, 전문적인 증상 조절을 위해 본원 감염내과로 2월 24일 전과하였고, cefotaxime과 metronidazole로 항생제를 교체하였다. 농배양 검사 결과는 선행 검사와 동일한 *K. pneumoniae* 검출되었고, ampicillin에만 저항성을 보였다.

이후 경과 관찰을 위해 2월 28일 촬영한 복부 CT 상 농 집결 감소 소견 보였으며, 3월 7일 tubography 상 농양강의 감소, 소실 소견 보이며, 배출물이 깨끗하여 우상복부 1곳 및 우하복부의 드레인을 제거하였다. 5일 간격으로 2차례(3월 12일, 17일) tubography 시행하였고 농양강의 감소, 소실 소견 보이고 배출물이 깨끗하여 우상복부, 좌하복부의 드레인을 각각 제거하였고(Fig 4-1, 4-2), 경구투여방식으로 항생제 복용법을 변경하였다. 3월 28일 시행한 복부 CT 상 호전된 소견 보이고, 환자 전신적 상태가 양호하여 경구 항생제 복용 지속하며, 외래를 통해 경과관찰 시행기로 하며 퇴원하였다.

이후 5월, 7월 2차례 외래를 통한 경과관찰시 상악 우측부의 인공 치아는 상부구조를 구축하여 정상적으로 사용하고 있었으며, 좌측 중안면부 피부의 갈색화만 관찰되었을 뿐 악안면 영역 및 복부 농양의 재발 등 특이 소견은 관찰되지 않았다(Fig 5).

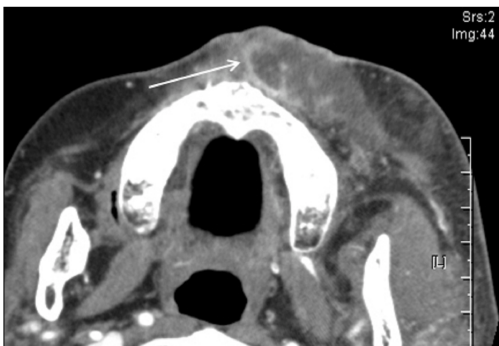


Fig 1-1. CT : Axial view shows abscess formation of the Lt. mid-facial area

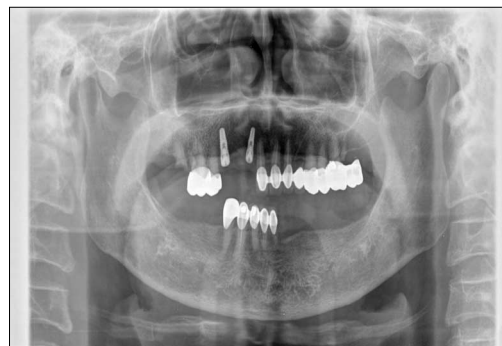

Fig 1-2. Panoramic view shows implant fixture on #12, 14 tooth missing area : N/S

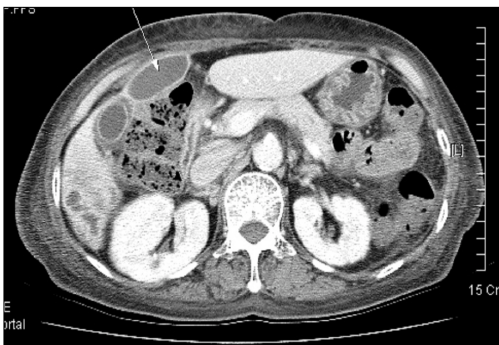


Fig 2-1. Abdominal CT : Axial view shows pus collection due to liver abscess with perforation

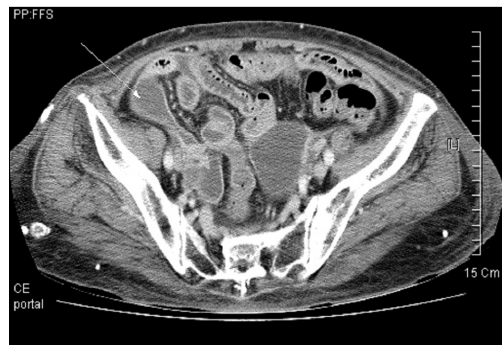

Fig 2-2. Abdominal CT : Axial view shows pus collection due to appendicitis with perforation

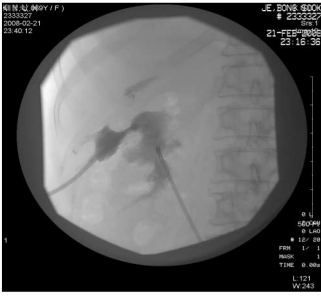


Fig 3-1. USG with fluoroscopy shows pus collection and PCD insertion on perihepatic area

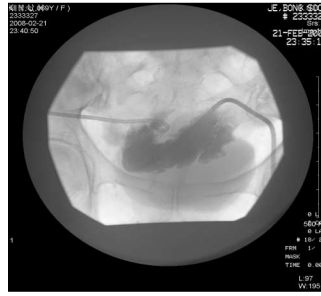

Fig 3-2. USG with fluoroscopy shows pus collection and PCD insertion on lower abdominal area

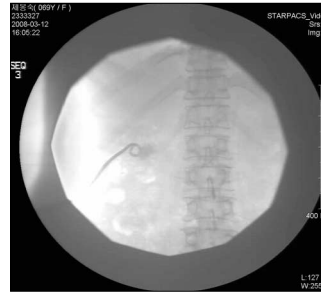


Fig 4-1. Follow up USG tubography : Diminished of pus collection on perihepatic area

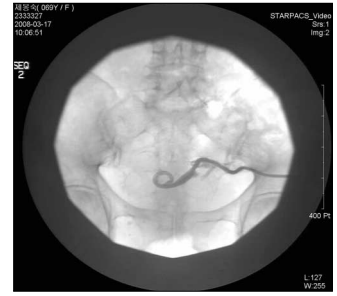


Fig 4-2. Follow up USG tubography : Diminished of pus collection on lower abdominal area

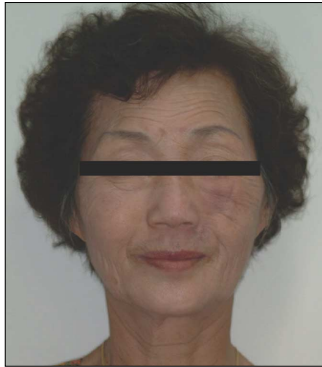

Fig 5. Extra oral features : N/S

Ⅲ. 고찰

감염 환자를 치료할 때 고려해야 할 사항 중 하나가 전신 건강상태이며 특히 고령과 당뇨의 유무가 중요한 요소이다¹⁴⁾. 연령의 증가로 인한 신경학적 기전의 변화, T cell 기능의 감소로 인한 면역계 기능 감소, 동통과 동통부위 인지의 변화 등 숙주 면역력의 약화를 초래하고 감염에 취약한 주요 요인이 된다^{2,15)}. 당뇨 환자 역시 중성구의 화학주성, 포식 작용의 감소로 감염에 취약하다¹⁶⁾.

충수염은 복통호소 환자의 많은 비중을 차지하며, 주로 우하복부 통증을 호소한다. 천공성 충수염 환자의 치료 결과는 아직도 창상 감염과 복강 내 농양 등 높은 감염성 합병증 발생을 보이고 있다⁵⁻⁷⁾. 특히 노인의 경우 증상이 비전형적이거나 진단이 지연되어 천공성 충수염으로 진행하는 경향이 높다⁴⁾. 또한, 간농양은 간 내에 발생하는 감염성 질환으로 기원전 Hippocrates 시대부터 알려져 온 비교적 흔한 질환으로 주요 증상으로는 발열, 오한, 우상복부 통증 등이 있고 초기의 외과적 수술 혹은 카테터 배농과 항생제 요법이 간농양을 치료하는 원칙이다^{8,10)}. 하지만 배농술, 항생제의 발전에도 불구하고 간농양은 조기진단과 적절한 치료가 시행되지 않을 경우 아직도 높은 합병증과 사망률을 보이는 질환이다^{8,9)}.

본 증례에서 간농양과 충수염이 모두 천공되어 발생한

복막염으로 진단되었고 충수염과 간농양의 임상적 진단이 어려워¹⁵⁾ 명확한 선행관계는 입증하기가 어려우나, 간농양은 간-담도계 질환, 복강 내 감염의 문맥을 통한 전파, 균혈증과 같은 전신질환 등과 같은 여러 다른 질환과 연관되어 나타나고¹⁶⁾, 간농양이 심화될 경우 충수돌기로 감염의 전파가 일어나며¹¹⁾, 본 증례의 악안면 영역의 농양과 복부 농양에서 검출된 *K. pneumoniae* 균주는 정상인의 호흡기계, 대변 등에 주로 발견되며, *E. coli* 다음으로 간농양을 잘 일으키는 주요 원인 균주^{8,10,16,17)}임을 고려하면 충수염보다는 간농양이 먼저 생긴 것으로 사료된다.

안면부 농양과 간농양과의 관련성을 살펴보면, 악안면 영역의 감염이 간동맥을 통해 간농양을 일으키는 경우¹¹⁾와 간농양에서 혈행을 통해 악안면영역에 감염을 일으키는 경우¹²⁾가 있다. 본 증례에서 상악의 인공치아 매식술 후 약 6주가 경과하여 복부 농양이 진단됨에 따라 안면부 농양에서 간농양으로 진행한 것으로 생각할 수 있다. 하지만 간농양의 진단에 비해 안면부 병변의 판별이 용이한 점, 노인의 경우 간농양의 증상이 더디게 나타나거나 혹은 잠재되어 나타나지 않을 수 있으며¹¹⁾, 구강영역의 감염은 여러 균들에 의해서 발생되고¹⁷⁾, 구강악안면영역에서 *K. pneumoniae*로 인한 농양 발생률이 2.4-4.6%^{14,18)}로 낮은 점, 천공을 동반할 정도로 복부 장기 농양 진행이 진행된 점 등을 감안하면 간농양이 임상증상 없이 잠행성 진행을 하였고, 혈행을 통해 안면부와 충수돌기로 전이하였을 가능성을 배제할 수 없다. 또한 환자에게 당뇨병이 있었고, 인공치아 매식술과 무관한 반대측에 농양이 발생하였으며, 초진 방사선 사진상 농양이 형성된 상악 좌측부에는 감염을 일으킬 만한 구강 내 특이소견이 관찰되지 않았다. 그러므로 Braiteh 등¹²⁾이 언급한 간농양 증후군과 유사하게 당뇨병을 가지고 있는 환자에서 *K. pneumoniae*에 의해 간농양이 발생하였고, 근-원거리 전이를 통해 충수염과 안면부의 농양을 형성한 것으로 사료된다.

Braiteh 등¹²⁾은 수막염, 안구내염, 근막염이 동반된 특징적인 침윤성 *K. pneumoniae* 관련 간농양 증후군을 보고하였다. 이 간농양 증후군은 원거리로의 septic seeding이 가능

하고, 대개 단일 *K. pneumoniae* 균주에 의해 발생하며, 종종 당뇨병이나 하나 이상의 감염 조건이 동반되며, 대부분 아시아에서 발생한다고 보고하였다. Pastagia 등¹³⁾도 역시 증상, 검사실 소견, 전신병력 등이 유사한 간농양 환자군을 보고하면서 인종적 배경이 중요하며 약 60%가 아시아 출신이었다고 보고하였다. Ko 등¹⁹⁾도 *K. pneumoniae* 균 감염은 간농양과 더불어 안구내염 혹은 수막염과 동반하여 나타나는 *K. pneumoniae* bacteremia syndrome을 일으킬 수 있다고 보고하면서, 아시아에서 *K. pneumoniae* 감염이 지역적 우위성을 지니며, 원인은 불명확하지만 당뇨병, 알코올중독 등과 같은 숙주인자, 사회경제적 요소, 인종적 유전성 등이 원인으로 사료된다고 발표하였다. 본 증례도 아시아라는 지역적 특성, 당뇨, 간농양이라는 과거력 및 진단의 유사성과 단일 *K. pneumoniae* 균주가 검출된 점 등으로 보아 상기 기술된 간농양 증후군과 연관성이 있을 것으로 사료된다.

본 증례와 같이 고령의 당뇨병을 가진 환자에서 발생한 중증감염을 치료함에 있어서 타 장기로 감염이 전이할 수 있음을 유념하여야 하며, 정확한 진단을 위한 기초 지식 및 경험의 축적과 배양된 세균의 유전학적 분석과 유사 환자군 정보의 수집 등이 이러한 환자들을 감정하고 적절한 치료를 찾고 치유하는데 중요한 역할을 할 것으로 본다.

참고문헌

1. Lee SC, Kim YG, Ryu DM, Lee BS, Oh SH, Yoon OB et al : Clinical study on the fascial space infections of oral & maxillofacial region for recent 5 years. J Kor Assoc Oral Maxillofac Surg 1997 ; 23(1) : 106-116
2. Ahn SY, Kim SG, Kim HK, Park CM : A clinicostatistical study of fascial space infections of the oral and maxillofacial region. J Kor Assoc Oral Maxillofac Surg 2007 ; 33 : 162-168
3. Kim KD, Park SI, Chang ST : A clinical study of intraabdominal abscesses. J Kor Surg Soc 1986 ; 31(4) : 445-452
4. Moon YJ, Choi SM, Lee UJ, Park KN, Lee MJ, Lee WJ : Predictive value of C-reactive protein for diagnosis of acute perforated and non-perforated appendicitis. Kor J Emerg Med 2006 ; 17(5) : 419-423
5. Lee WB, Lee JK, Lee BC : Peritoneal saline irrigation and infective complications in perforated appendicitis in at a single center. J Kor Surg Soc 2003 ; 35(5) : 425-430
6. Shim YT, Kim SY : Concerning peritoneal drainage in operation for peritonitis from appendiceal perforation in children. J Kor Surg Soc 1991 ; 41(1) : 118-125
7. Borgonovo G, Amato A, Varaldo E, Mattioli FP : Epidemiology of peritonitis. Med Mal Infect 1995 ; 25 : s13-s15
8. Seo TJ, Park CH, Lee SH, Lee SJ, Park JH, Park JH et al : A clinical study on liver abscess for recent 15 years in Gwangju · Chonnam province. Kor J Med 2005 ; 68(1) : 26-38
9. CO Yoo, BJ So, KM Chae : Treatment of liver abscess. Kor J HBP Surg 1998 ; 2(1) : 61-71
10. Men S, Akhan O, Koroglu M : Percutaneous drainage of abdominal abscess. Euro J Rad 2002 ; 43 : 204-218
11. Beckingham IJ : ABC of liver, pancreas and gall bladder. London, BMJ Books. 2001 : 29-30
12. Braiteh F, Golden MP : Cryptogenic invasive *Klebsiella pneumoniae* liver abscess syndrome. Inter J Infect Diseases 2007 ; 11 : 16-22
13. Pastagia M, Arumugam V : *Klebsiella pneumoniae* liver abscesses in a public hospital in Queens, New York. Travel Med Infect Disease 2008 ; 6 : 228-233
14. Jang SJ, Lee YG, Ahn Y, Leem DH, Baek JA, Shin HK : A clinicostatistical study of oral and maxillofacial infected patients for the last 5 years. J Kor Assoc Oral Maxillofac Surg 2006 ; 32 : 401-409
15. Lunca S, Bouras G, Romedea NS : Acute appendicitis in the elderly patient: Diagnostic problems, prognostic factors and outcomes. Romanian J Gastroenterology 2004 ; 13(4) : 299-303
16. SW Lim, EJ Lee, SW Lee, SM Kim, JH Kim, BJ Kim et al : Clinical significance of *Klebsiella pneumoniae* in liver abscess. Kor J Gastroenterol 2003 ; 42 : 226-231
17. Newman MG, Nisengard R : Oral microbiology and immunology, Philadelphia, Saunders Company. 1988 : 212-213
18. Kim SK, Kook MS, Han CH, Ryu SY : Bacteriologic features and antibiotic susceptibility in isolates from oral and maxillofacial infections. J Kor Assoc Oral Maxillofac Surg 2005 ; 31 : 322-328
19. Ko WC, Paterson DL, Sagnimeni AJ, Hansen DS, Gottberg AV et al : Community-acquired *Klebsiella pneumoniae* bacteremia: Global differences in clinical patterns. Emerging Infect Diseases 2002 ; 8(2) : 160-166