

## 부신 우연종에서 F-18 FDG PET/CT의 유용성: 악성 종양 환자에서 부신 전이의 감별진단

경북대학교 의학전문대학원 핵의학교실

이홍제 · 송봉일 · 강성민 · 정신영 · 서지형 · 이상우 · 유정수 · 안병철 · 이재태

### Usefulness of F-18 FDG PET/CT in Adrenal Incidentaloma: Differential Diagnosis of Adrenal Metastasis in Oncologic Patients

Hong Je Lee, M.D., Bong Il Song, M.D., Sung-Min Kang, M.D., Shin Young Jeong, M.D., Ji-Hyoung Seo, M.D., Sang-Woo Lee, M.D., Jeongsoo Yoo, Ph.D., Byeong-Cheol Ahn, M.D., and Jaetae Lee, M.D.

Department of Nuclear Medicine, Kyungpook National University School of Medicine, Daegu, Korea

**Purpose:** We have evaluated characteristics of adrenal masses incidentally observed in nonenhanced F-18 FDG PET/CT of the oncologic patients and the diagnostic ability of F-18 FDG PET/CT to differentiate malignant from benign adrenal masses. **Materials and Methods:** Between Mar 2005 and Aug 2008, 75 oncologic patients (46 men, 29 women; mean age, 60.8±10.2 years; range, 35-87 years) with 89 adrenal masses incidentally found in PET/CT were enrolled in this study. For quantitative analysis, size (cm), Hounsfield unit (HU), maximum standardized uptake value (SUVmax), SUVratio of all 89 adrenal masses were measured. SUVmax of the adrenal mass divided by SUVliver, which is SUVmax of the segment 8, was defined as SUVratio. The final diagnosis of adrenal masses was based on pathologic confirmation, radiologic evaluation (HU<0 : benign), and clinical decision. **Results:** Size, HU, SUVmax, and SUVratio were all significantly different between benign and malignant adrenal masses (P < 0.05). And, SUVratio was the most accurate parameter. A cut-off value of 1.0 for SUVratio provided 90.9% sensitivity and 75.6% specificity. In small adrenal masses (1.5 cm or less), only SUVratio had statistically significant difference between benign and malignant adrenal masses. Similarly a cut-off value of 1.0 for SUVratio provided 80.0% sensitivity and 86.4% specificity. **Conclusion:** F-18 FDG PET/CT can offer more accurate information with quantitative analysis in differentiating malignant from benign adrenal masses incidentally observed in oncologic patients, compared to nonenhanced CT. (Nucl Med Mol Imaging 2009;43(5):421-428)

**Key Words:** Adrenal incidentaloma, F-18 FDG PET/CT, SUVratio, small adrenal mass

## 서 론

영상검사서 우연히 발견되는 부신의 종양인 우연종 (adrenal incidentaloma)은 복부 CT를 시행하는 환자의

5%에서 발견된다.<sup>1,2)</sup> 대부분의 부신 우연종은 양성의 비호르몬 분비 종양이며 원발성 악성 종양 환자에서조차 그러하다.<sup>3,4)</sup> 부신 전이암은 주로 폐암, 유방암, 신장암, 악성 흑색종에서 관찰된다.<sup>3,4)</sup> 양성의 부신 종양이 일반 대중에서 상대적으로 흔히(2-9%) 나타나기 때문에 암 환자에서 발견된 부신 우연종은 감별진단에 어려움이 있다.<sup>5)</sup> 부신 우연종을 발견했을 때에는 먼저 호르몬 과분비에 대해 평가해야 하는데, 이는 호르몬 분비 부신 종양의 경우 수술적 제거가 필요하기 때문이다. 반면, 호르몬의 과분비가 없는 경우에는 악성 유무를 영상 검사로 하게 된다.<sup>6)</sup> 이때 일차적으로 사용되는 영상 검사는 비조영증강(nonenhanced) 복부 CT이며,<sup>7,8)</sup> CT에서 양성 및 악성 부신 종양을 감별하는데 중요한 것은 세포질내 지질(intracytoplasmic lipid)의 존재이다.<sup>9)</sup> 부신 우연종의 대부분을 차지하는 부신 선종은 다량의 세포질내 지질이 관찰되며 낮은 Hounsfield unit

- Received: 2009. 7. 29. • Revised: 2009. 8. 25.
- Accepted: 2009. 9. 3.
- Address for reprints: Jaetae Lee, M.D., Department of Nuclear Medicine, Kyungpook National University Hospital, 50 Samduck-dong, 2-ga, Jung-gu, Daegu 700-721, Korea  
Tel: 82-53-420-5586, Fax: 82-53-422-0864  
E-mail: jaetae@knu.ac.kr

※이 논문은 교육과학기술부의 재원으로 시행하는 한국연구재단의 원자력연구기반확충사업으로 지원받았습니다.(연구과제 관리코드: 2009-0078222(총괄))

※이 논문 또는 저서는 2009년 교육과학기술부로부터 지원받아 수행된 연구임 (지역거점연구단육성사업/노화극복웰빙을 위한 융합의료기술 개발사업단)

**Table 1.** Primary Malignancies of 75 Patients showed Incidental Adrenal Masses and 37 Patients showed Malignant Adrenal Masses

Primary malignancy	No. of patients with incidental adrenal mass	No. of patients with malignant adrenal mass
Lung cancer	30	19
Colorectal cancer	8	4
Thyroid cancer	6	1
Gastric cancer	4	3
Hepatocellular carcinoma	4	1
Breast cancer	4	1
Esophageal cancer	3	0
Lymphoma	3	2
Pancreatic cancer	3	1
Cervical cancer	2	0
Gall bladder cancer	2	2
Glottic cancer	1	0
Malignant melanoma	1	0
Neuroendocrine carcinoma	1	1
Ovarian cancer	1	0
Renal cell carcinoma	1	1
Malignancy of unknown origin	1	1
Total	75	37

(HU)를 갖게 된다.<sup>10)</sup> 부신 종양이 비조영증강 CT에서 세 포질내 지질을 의미하는 10이하의 HU를 가질 때 민감도 71%, 특이도 98%로 부신 선종으로 진단할 수 있다.<sup>11)</sup> 비조영증강 CT에서 악성 종양을 배제할 수 없을 때에 조영증강 CT에서의 조영증강 배출율(washout) 측정 또는 chemical-shift MRI 검사가 이용될 수 있다.<sup>16)</sup> 그러나, 악성 종양 환자에서 부신 종양이 있는 경우 전이 유무의 판단은 병기 및 치료 방향 결정에 있어서 중요함에도 불구하고,<sup>12)</sup> 이러한 최신의 검사들은 부신 종양들을 정확하게 진단하지 못할 수 있다. F-18 fluorodeoxyglucose (FDG)를 사용한 양전자 방출 단층 촬영(positron emission tomography, PET)은 생체에서 비침습적으로 조직의 포도당 대사를 정량적으로 측정할 수 있는 검사이고 F-18 FDG PET/CT는 암 진단, 초기 병기결정, 치료 효과 판정, 재발의 조기 진단과 예후 판정 등에 널리 이용하게 되었다. 저자들은 악성 종양 환자의 F-18 FDG PET/CT에서 우연히 발견된 부신 종양의 특성에 대해 알아보고 양성 및 악성 부신 종양을 감별하는 데 있어서 F-18 FDG PET/CT의 유용성에 대해 비교 및 분석해 보았다.

## 대상 및 방법

### 1. 대상 환자

2005년 3월부터 2008년 8월 사이의 기간에 F-18 FDG PET/CT를 시행한 14667명의 환자들 중에서 부신암을 제외한 각종 암으로 진단된 후 시행한 F-18 FDG PET/CT에서 우연히 부신 종양이 발견된 75명의 환자들을 대상으로

하였다. 평균 연령은 60.8±10.2 (35-87)세였으며, 남자는 46명, 여자는 29명이었다. 75명의 대상 환자들에서 89개의 부신 종양이 발견되었으며, 양측성 부신 종양이 14명, 일측성 부신 종양이 61명에서 각각 발견되었다. 75명의 대상환자들의 원발 종양은 폐암(n=30), 대장암(n=8), 갑상선암(n=6), 위암(n=4), 간암(n=4), 유방암(n=4), 식도암(n=3) 등이다 (Table 1).

### 2. F-18 FDG PET/CT

검사 시행 전 6시간 이상 금식을 시행하였으며, 검사 전 물을 500cc 섭취하였다. F-18 FDG 370 MBq (10 mCi)을 정맥주사로 시행한 후 최소 45분 동안 안정을 취하고 고해상도 PET/CT camera (Reveal RT-HiREZ, CTIML, Knoxville, TN, USA; Discovery STE, GE Healthcare, Milwaukee, WI, USA)를 이용하여 영상을 획득하였다. CT 촬영은 조용한 호흡 중에 시행하였으며, 각각 6 slice CT와 16 slice CT로 얻은 영상을 이용하여 감쇠보정을 시행하였다. 두개골 부위에서 대퇴부 중간 부위까지 영상을 얻었으며, 1 bed 당 2분 30초간 영상을 구하였으며 방사선 조영제는 사용하지 않았다. 생리적 FDG 섭취를 제외하고 주위 조직에 비해 FDG 섭취가 증가된 경우 이상 섭취로 판단하였고 각 부신 종양의 장경(cm), HU, maximum standardized uptake value (SUVmax), SUVratio를 각각 측정하였다. SUVratio는 부신 종양의 SUVmax를 간의 8번 분절에서 얻은 SUVmax인 SUVliver로 나누어 구하였다.<sup>6)</sup> 본 연구에서는 간의 8번 분절에 구형의 관심영역(region of interest, ROI)을 그린 후 점차 확대시키면서 8번 분절을 벗어나지

Table 2. Comparisons of size, HU, SUVmax, and SUVratio between Malignant and Benign Adrenal Masses

	Malignant (44)	Benign (45)	Total (89)	p-value
Size (cm)	2.6±1.6	1.7±0.8	2.1±1.3	0.026
HU	22.0±11.9	6.5±11.8	14.2±14.1	0.000
SUVmax	7.7±5.0	2.9±1.2	5.3±4.3	0.000
SUVratio	2.5±1.8	0.9±0.4	1.7±1.5	0.000

HU: Hounsfield unit, SUVmax: maximum standardized uptake value, SUVratio: SUVmax of the adrenal mass divided by SUVmax of the liver segment 8

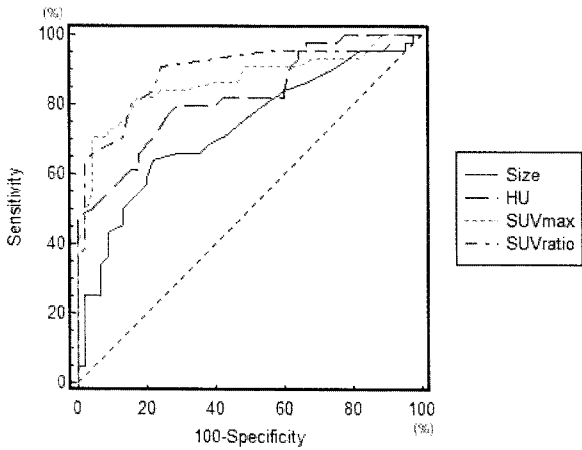


Figure 1. ROC curves of size, HU, SUVmax and SUVratio demonstrate that the SUVratio was the most accurate parameter for differential diagnosis between malignant and benign adrenal tumors. Area under the curve of size, HU, SUVmax and SUVratio were 0.728, 0.822, 0.865 and 0.892, respectively. (ROC curve: receiver operating characteristic curve, HU: Hounsfield unit, SUVmax: maximum standardized uptake value, SUVratio: SUVmax of the adrenal mass divided by SUVmax of the liver segment 8)

않는 최대한의 관심영역에서 측정된 SUVmax를 SUVliver로 하였다. 두 명의 핵의학 전문가가 PET 영상과 CT 영상 및 융합 영상을 판독하였고 두 판독자의 의견이 서로 다른 경우 합의에 의하여 결정하였다.

### 3. 부신 종양의 최종 진단

시행한 F-18 FDG PET/CT에서 우연히 발견된 부신 종양은 다음과 같은 진단 기준에 따라 양성으로 악성으로 분류하였다. 첫째, 병리 소견이 있는 경우에는 이를 이용하였다. 둘째, 비조영증강(nonenhanced) CT에서 HU이 0미만인 경우 양성 종양으로 하였다.<sup>13)</sup> 셋째, 추적 관찰 CT에서 6개월 이상 크기 변화가 없는 경우에 양성 종양으로 하였고 조직검사는 불가하였으나 항암치료 후 의미있는 크기 변화가 있는 경우에는 악성 종양으로 분류하였다.<sup>9)</sup>

### 4. 통계 분석

통계적 처리는 SPSS 15.0 for windows와 MedCalc

8.1.0.0 프로그램을 이용하였다. 부신 양성 종양과 악성 종양에서의 크기, HU, SUVmax, SUVratio 등 각각의 값을 비교할 때 t-test를 이용하였고 1.5 cm 크기 이하의 작은 부신 종양을 비교할 때 Mann Whitney U-test를 이용하였으며, p값이 0.05 이하인 경우 유의한 것으로 보았다. 부신 종양의 크기, HU, SUVmax, SUVratio를 이용하여 각각의 진단 성능을 비교할 때 receiver operating characteristic (ROC) curve를 이용하여 분석하였다.

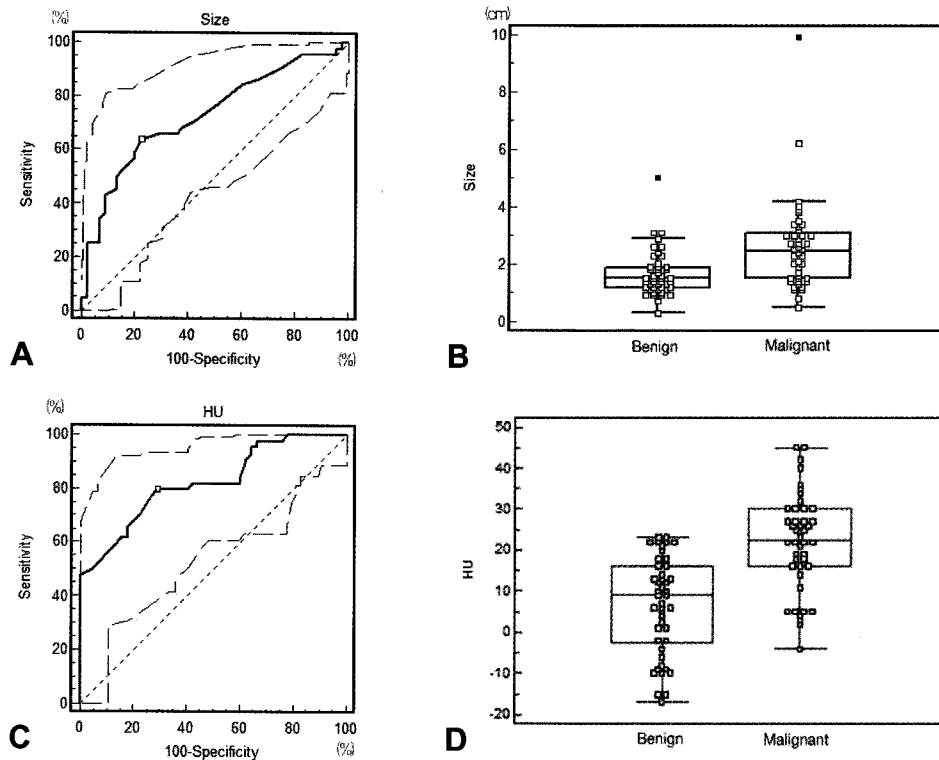
## 결 과

### 1. 부신 종양의 최종 진단

75명의 대상 환자들에서 89개의 부신 종양이 발견되었는데 이 중 7개(7.9%)의 부신 종양이 조직학적으로 확진되었다. 양성 선종(benign adenoma)이 3개, 결절성 증식(nodular proliferation)이 1개, 전이(metastasis)가 3개이었다. 그 외 82개(92.1%)의 부신 종양은 비조영증강(non-enhanced) CT에서의 HU 및 추적 관찰 CT에서의 크기 변화에 따라 양성으로 악성으로 진단되었으며 각각 41개이었다. 따라서, 총 89개의 부신 종양은 양성 45개(50.6%), 악성 44개(49.4%)이었다. 82개의 부신 종양이 영상검사에 의해 최종 진단되었는데, 비조영증강(nonenhanced) CT에서의 HU이 0미만인 종양이 14개(15.7%), 추적 관찰 CT에서의 크기 변화에 따라 진단된 종양이 68개(76.4%)이었다. 75명의 대상 환자들 중에서 악성 부신 종양이 발견된 환자들은 37명(49.3%)이었는데, 이들의 원발 종양은 폐암(n=19), 대장암(n=4), 위암(n=3), 담낭암(n=2), 림프종(n=2) 등이었다(Table 1).

### 2. 양성 및 악성 부신 종양에서의 크기, HU, SUVmax, SUVratio 비교

부신 종양에서 측정된 크기, HU, SUVmax, SUVratio의 4가지 변수에 따라 양성 종양과 악성 종양을 각각 비교하였다(Table 2). 총 89개의 부신 종양의 크기, HU, SUVmax, SUVratio는 각각 2.1±1.3 cm, 14.2±14.1, 5.3±4.3, 1.7±1.5이



**Figure 2.** (A) On ROC analysis, a cut-off value for size was 1.9 cm. Sensitivity and specificity were 63.6% and 77.8%, respectively. (B) Dot diagram of size shows little difference between size of benign tumors and that of malignant tumors. (C) On ROC analysis, a cut-off value for HU was 13.0. Sensitivity and specificity were 79.5% and 71.1%, respectively. (D) Dot diagram of HU shows moderate difference between HU of benign tumors and that of malignant tumors. (ROC analysis: receiver operating characteristic analysis, HU: Hounsfield unit)

**Table 3.** Comparisons of size, HU, SUVmax, and SUVratio between Malignant and Benign Small Adrenal Masses less than 1.5 cm in Diameter

	Malignant (10)	Benign (22)	Total (32)	p value
Size (cm)	1.1±0.3	1.1±0.3	1.1±0.3	0.551
HU	17.7±13.7	7.0±12.4	10.3±13.6	0.087
SUVmax	3.5±1.4	2.9±1.1	3.1±1.2	0.299
SUVratio	1.3±0.6	0.9±0.3	1.0±0.5	0.013

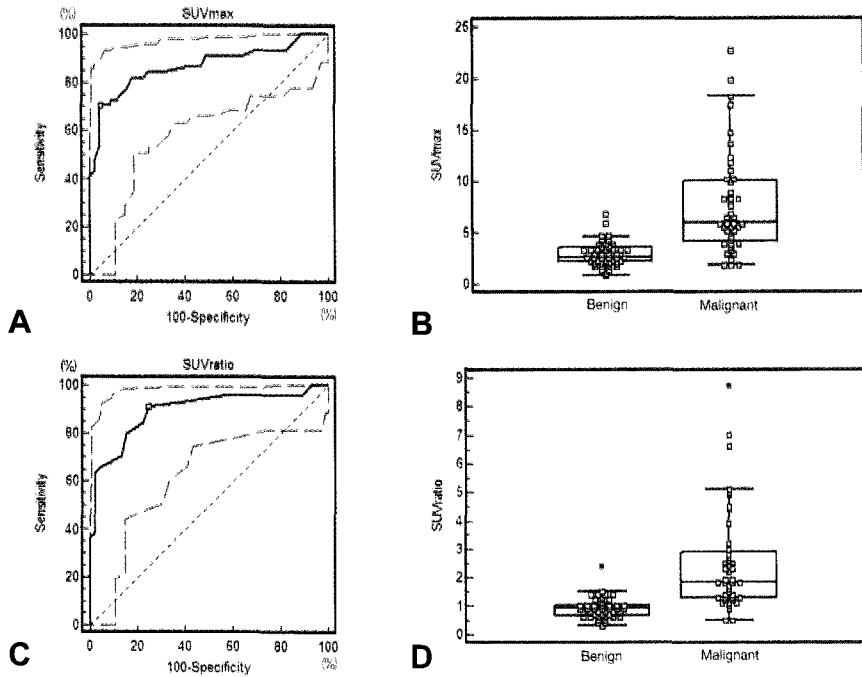
HU: Hounsfield unit, SUVmax: maximum standardized uptake value, SUVratio: SUVmax of the adrenal mass divided by SUVmax of the liver segment 8

었다. 이 중 45개의 양성 종양은 각각 1.7±0.8 cm, 6.5±11.8, 2.9±1.2, 0.9±0.4이었고 44개의 악성 종양은 각각 2.6±1.6 cm, 22.0±11.9, 7.7±5.0, 2.5±1.8이었다. 양성과 악성 종양에서 이들 4가지 변수는 모두 통계적으로 유의한 차이가 있었다(p<0.05).

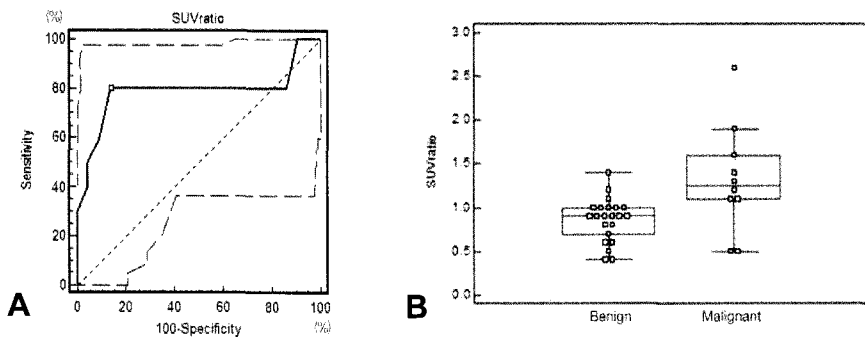
### 3. 크기, HU, SUVmax, SUVratio의 진단 성능 비교

양성 및 악성 부신 종양에서 측정된 크기, HU, SUVmax, SUVratio의 4가지 변수를 ROC 분석을 통해 진단 성능을 비교하였다. 각 변수의 area under the curve는

크기가 0.728, HU가 0.822, SUVmax가 0.865, SUVratio가 0.892이었으며 SUVratio가 악성 부신 종양의 감별진단에 있어서 가장 정확도가 높았고 SUVmax는 그 다음으로 진단의 정확도가 높았다(Fig. 1). SUVratio는 cut-off value 1.0에서 민감도 90.9%, 특이도 75.6%를 보였으며 양성예측도 78.8%, 음성예측도 91.9%를 보였다. 또한, SUVmax는 cut-off value 4.6에서 민감도 70.5%, 특이도 95.6%를 보였다. SUVratio와 SUVmax의 diagram을 보면 양성 종양과 악성 종양에서 각각 뚜렷이 구분되고 있다(Fig. 3). 한편, HU는 cut-off value 13.0에서 민감도 79.5%, 특이도 71.1%를



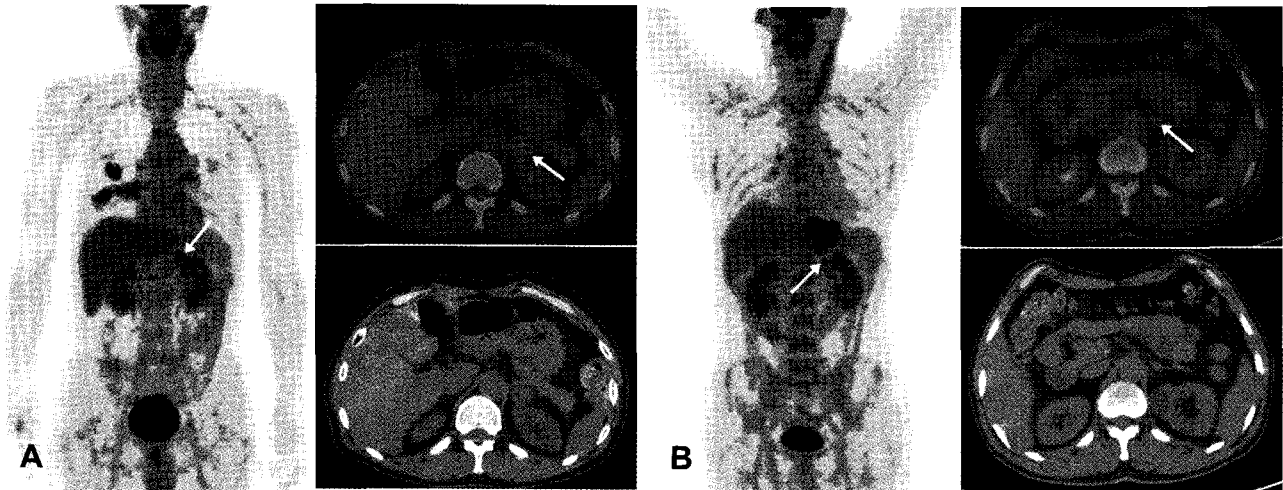
**Figure 3.** (A) On ROC analysis, a cut-off value for SUVmax was 4.6. Sensitivity and specificity were 70.5% and 95.6%, respectively. (B) Dot diagram of SUVmax shows considerable difference between SUVmax of benign tumors and that of malignant tumors. (C) On ROC analysis, a cut-off value for SUVratio was 1.0. Sensitivity and specificity were 90.9% and 75.6%, respectively. (D) Dot diagram of SUVratio shows also considerable difference between SUVratio of benign tumors and that of malignant tumors. (ROC analysis: receiver operating characteristic analysis, SUVmax: maximum standardized uptake value, SUVratio: SUVmax of the adrenal mass divided by SUVmax of the liver segment 8)



**Figure 4.** (A) On ROC analysis for small adrenal tumors less than 1.5 cm in diameter, a cut-off value for SUVratio was 1.0. Sensitivity and specificity were 80.0% and 86.4%, respectively. (B) Dot diagram of SUVratio shows considerable difference between SUVratio of benign small tumors and that of malignant small tumors. (ROC analysis: receiver operating characteristic analysis, SUVratio: SUVmax of the adrenal mass divided by SUVmax of the liver segment 8)

보였고 크기는 cut-off value 1.9 cm에서 민감도 63.6%, 특이도 77.8%를 보였다(Fig. 2). 본 연구에서의 대상환자들에서 PET에서 얻은 SUVratio를 근거로 양성 및 악성 부신 종양을 진단하였을 때가 비조영증강 CT에서 얻은 크기와 HU를 근거로 진단하였을 때보다 더 정확한 진단 결과를

보였다. 비조영증강 CT에서 얻은 HU를 근거로 각각 악성과 양성 부신 종양으로 진단되었으나 PET에서 얻은 SUVratio를 근거로 각각 양성 종양과 악성 종양으로 더 정확한 진단을 할 수 있었던 증례를 Fig. 5에 표시하였다.



**Figure 5.** (A) A 63-year-old man with lung cancer underwent F-18 FDG PET/CT. F-18 FDG PET/CT showed focal FDG uptake (SUVmax 5.9) in the 2.7cm sized left adrenal mass (arrow). SUVratio and HU of the adrenal mass were 1.7 and 5.5 respectively. On nonenhanced abdominal CT, this adrenal mass was misinterpreted as benign mass, but this mass was considered as metastasis with F-18 FDG PET/CT finding. After adrenalectomy, this adrenal mass proved to be metastasis. (B) A 50-year-old man with esophageal cancer underwent F-18 FDG PET/CT. F-18 FDG PET/CT showed focal FDG uptake (SUVmax 3.8) in the 1.4cm sized left adrenal mass (arrow). SUVratio and HU of the adrenal mass were 0.9 and 23.0 respectively. On nonenhanced abdominal CT, this adrenal mass was misinterpreted as a malignancy, but the mass was considered as benign with F-18 FDG PET/CT finding. It was stable in size during 9 months following period and proved to be benign. (HU: Hounsfield unit, SUVmax: maximum standardized uptake value, SUVratio: SUVmax of the adrenal mass divided by SUVmax of the liver segment 8)

**4. 직경 1.5 cm 이하의 부신 종양에서의 진단 성능 비교**

F-18 FDG PET/CT에서 부분 용적 효과 때문에 과소 평가되는 경향이 있는 1.5 cm 크기 이하의 작은 부신 종양만을 대상으로 진단성적을 비교하였다(Table 3). 총 89개의 부신 종양 중에서 직경이 1.5 cm 이하의 부신 종양은 총 32 개였으며 이들 부신 종양에서의 크기, HU, SUVmax, SUVratio는 각각 1.1±0.3 cm, 10.3±13.6, 3.1±1.2, 1.0±0.5이었다. 이 중 22개의 양성 종양은 각각 1.1±0.3 cm, 7.0±12.4, 2.9±1.1, 0.9±0.3이었고 10개의 악성 종양은 각각 1.1±0.3 cm, 17.7±13.7, 3.5±1.4, 1.3±0.6이었다. 양성과 악성 종양에서 이들 4가지 변수들 중에서 SUVratio만 통계적으로 유의한 차이가 있었다(p<0.05). 1.5cm 크기 이하의 작은 부신 종양에서의 SUVratio를 이용한 ROC 분석을 해 보았는데 cut-off value 1.0에서 민감도 80.0%, 특이도 86.4%를 보였다. 또한, SUVratio의 diagram을 보면 작은 크기의 양성 종양과 악성 종양에서 비교적 뚜렷이 구분되고 있다(Fig. 4). 따라서, SUVratio를 근거로 F-18 FDG PET/CT에서 부분 용적 효과가 있는 작은 크기의 부신 종양도 양성과 악성으로 비교적 정확히 감별 진단할 수 있었다.

**고 찰**

악성 종양 환자의 병기 결정뿐만 아니라 치료 반응 평가 및 추적 관찰에 F-18 FDG PET/CT가 널리 이용되고 있으

며,<sup>14)</sup> F-18 FDG PET/CT로 우연히 발견되는 부신 종양의 감별진단은 향후 치료 방침 결정에 중요하다. 그런데, 악성 종양 환자에서 우연히 발견되는 부신 종양은 특히 진단에 어려움이 있는데, 양성인 부신 종양이 일반 대중에서도 상대적으로 흔히(2%-9%) 나타나기 때문이다.<sup>5)</sup> 따라서, 악성 종양 환자에서 F-18 FDG PET/CT로 우연히 발견된 부신 종양의 전이 유무와 관련된 연구들이 지금까지 있었고,<sup>1)</sup> Metser 등의 연구에 따르면, F-18 FDG PET/CT로 민감도 100%, 특이도 98%로 악성 종양 환자의 부신 전이 유무를 감별할 수 있었다고 보고한 바 있다.<sup>4)</sup> Blake 등은 F-18 FDG PET/CT (enhanced CT)로 민감도 100%, 특이도 100%로 악성 종양 환자의 부신 전이 유무를 감별할 수 있다고 하는 등,<sup>15)</sup> 부신 전이 평가에 있어서 F-18 FDG PET/CT가 조영증강 CT (enhanced CT)나 chemical-shift MRI보다 더 우수한 검사로 평가되기도 하였다.<sup>16)</sup>

본 연구에서는 악성 종양으로 진단 받고 F-18 FDG PET/CT를 시행한 환자들을 대상으로 F-18 FDG PET/CT에서 우연히 발견된 부신 종양의 전이 유무를 평가하였다. 부신 종양의 SUVmax를 간의 SUVmax로 나눈 값을 SUVratio로 하고 cut-off value 1.0에서 민감도 90.9%, 특이도 75.6%를 보였다(Fig. 2). 또한 크기, HU, SUVmax 등의 다른 변수들 보다 좋은 진단 성능을 보였다. 간의 섭취를 이용함으로써 일반적인 SUVmax보다 좋은 진단 성능을 보였는데 이전 연구들에서도 유사한 결과를 보고된 바 있다.<sup>5,15,17,18)</sup>

총 75명의 대상 환자들 중에서 89개의 부신 종양을 대상으로 분석하였는데 7개의 부신 종양만이 조직학적으로 확진되고 그 외 82개의 부신 종양은 비조영증강(non-enhanced) CT에서의 HU 및 추적 관찰 CT로 양성 및 악성 종양으로 최종 진단되었다. 양성 종양으로 최종 진단된 45개의 부신 종양 중에서 각 종양의 SUVratio를 기준으로 34개(75.6%)의 종양을 양성으로 정확히 진단하였고 11개(24.4%)의 종양을 악성으로 오진하였다. 이 11개의 종양 중에서 10개는 6개월 이상의 추적 관찰 CT에서 크기 변화가 없었고 1개의 종양은 비조영증강(nonenhanced) CT에서 -9.5 HU를 보여 양성 부신 종양으로 최종 진단되었다. 한편, 악성 종양으로 최종 진단된 44개의 부신 종양 중에서 각 종양의 SUVratio를 기준으로 41개(93.2%)의 종양을 악성으로 정확히 진단하였고 3개(6.8%)의 종양 만을 양성으로 오진하였다. 이 3개의 종양은 모두 6개월 이상의 추적 관찰 CT에서 크기 변화가 있어 악성 부신 종양으로 최종 진단되었다. 또한, 악성으로 정확히 진단된 41개의 종양은 각각 조직학적 확진이 3개(7.3%), 조직검사는 불가하였으나 항암치료 후 의미있는 크기 변화가 있는 경우가 38개(92.7%)이었다. 이 중 크기가 증가한 경우가 15개(36.6%), 크기가 감소한 경우가 23개(56.1%)이었다.

한편, F-18 FDG PET/CT에서 작은 크기의 병소는 부분 용적 효과 때문에 과소 평가되는 경향이 있다고 알려져 있다.<sup>5,17,19)</sup> Metser 등의 연구에서 1.5cm 크기 이하의 작은 부신 종양을 대상으로 하였을 때에도 F-18 FDG PET/CT로 양성 및 악성 종양으로 감별할 수 있다고 하였으나, 구체적인 비교 자료는 없었다.<sup>9)</sup> 따라서, 본 연구에서 직경이 1.5 cm 이하의 총 32개 부신 종양을 대상으로 전체 종양을 대상으로 한 연구와 같은 방법으로 분석해 보았다. 양성 및 악성 부신 종양에서 크기, HU, SUVmax, SUVratio의 4가지 변수들 중에서 SUVratio만 통계적으로 유의한 차이가 있었다( $p < 0.05$ ). SUVratio는 cut-off value 1.0에서 민감도 80.0%, 특이도 86.4%를 보였다(Fig. 2). 크기가 작은 부신 종양에서도 SUVratio로 양성 및 악성 부신 종양을 비교적 정확히 감별할 수 있었다. Metser 등의 논문에서는 SUVmax의 평균값으로 비교할 때 양성 종양이 1.78, 악성 종양이 10.13으로 둘 사이에 현격한 차이를 보였으나, 본 연구에서는 양성 종양이 2.9, 악성 종양이 5.3으로 비교적 차이가 적었다. 이러한 차이는 악성인 경우 SUVmax가 아주 높은 case가 적었던 점 등 결국 대상 환자군의 차이에서 기인하는 것으로 생각되며, 본 연구에서 대상으로 선정된 부신 종양들이 임상에서 흔히 접하게 되는 실질적인 대상 군에 더 가까웠을 것으로 생각된다. 또한 이러한 차이는

1.5cm 이하의 작은 병변에서 더 극명하게 나타나 Metser 등의 논문에서는 SUVmax만으로도 감별할 수 있었으나, 본 연구에서는 SUVmax는 통계적인 차이를 보이지 않은 반면 SUVratio는 유의한 차이를 보여서 SUVratio를 좀 더 감별력이 있는 지수로 제시하였다.

본 연구에서는 대상 환자를 선정할 때 부신암을 제외한 각종 암으로 진단된 후 시행한 F-18 FDG PET/CT에서 우연히 부신 종양이 발견된 환자를 대상으로 하였다. 이는 원발암의 부신 전이 유무에 대한 F-18 FDG PET/CT의 진단 성능을 알아보고자 건강 검진이나 원인불명열 등의 암의 병기 결정과 직접적인 관련이 없는 목적으로 시행된 경우는 대상 환자에서 제외하였다.

이번 연구에서는 몇 가지 제한점이 있다. 첫째, 총 89개의 부신 종양 중에서 조직학적으로 진단된 종양은 7개(7.9%)에 불과하였다. 나머지 82개(92.1%)의 부신 종양은 비조영증강(nonenhanced) CT에서의 HU 및 추적 관찰 CT에서의 크기 변화에 따라 양성 및 악성으로 진단되었다. 모든 종양이 생검이나 수술을 통해 조직학적으로 진단되는 것이 이상적인 방법이나 실제 임상에서는 불가능하므로 이전의 다른 연구에서와 같이 영상 정보를 근거로 최종 진단하였다. 둘째, 본 연구는 제한된 수의 환자를 대상으로 후향적으로 시행되었다. 따라서, 앞에서 언급한 조영증강 CT에서의 조영증강 배출(washout) 측정 또는 chemical-shift MRI 검사가 일부 환자들에서만 시행되었고 F-18 FDG PET/CT와 성능 비교를 하기에는 그 수가 적었다.

결론적으로, 악성 종양 환자에서 시행한 F-18 FDG PET/CT에서 우연히 발견된 부신 종양을 양성 및 악성으로 감별 진단하는데 있어서 PET/CT가 비조영증강(nonenhanced) CT에 비해서 더 좋은 성적을 보였으며, 특히, 작은 크기의 부신 종양에서도 비교적 정확히 감별할 수 있었다.

## 요 약

**목적:** 악성 종양 환자의 F-18 FDG PET/CT에서 우연히 발견된 부신 종양의 특성에 대해 알아보고 양성 및 악성 부신 종양을 감별하는 데 있어서 F-18 FDG PET/CT의 진단 능력에 대해 평가해 보았다. **대상 및 방법:** 2005년 3월부터 2008년 8월까지 시행한 F-18 FDG PET/CT에서 우연히 부신 종양이 발견된 75명의 악성 종양 환자들(89개의 부신 종양)을 대상으로 하였다. 평균 연령은 60.8±10.2 (35-87)세였으며, 남자는 46명, 여자는 29명이었다. 정량 분석을 위해 89개의 부신 종양의 장경(cm), HU, SUVmax, SUVratio를 각각 측정하였다. 부신 종양의 SUVmax를

간의 8번 분절의 SUVmax인 SUV<sub>liver</sub>로 나눈 값을 SUVratio로 하였다. 부신 종양은 조직학적 확진, 방사선학적 평가(HU<0: 양성, 임상적 판단에 따라 최종 진단하였다. **결과:** 양성과 악성 부신 종양을 감별하는데 크기, HU, SUVmax, SUVratio의 4가지 변수는 모두 유의한 차이가 있었다(p<0.05). 그리고, SUVratio가 가장 정확도가 높았다. SUVratio는 cut-off value 1.0에서 민감도 90.9%, 특이도 75.6%를 보였다. 1.5 cm 크기 이하의 작은 부신 종양에서는 양성과 악성 부신 종양을 감별하는데 SUVratio만 통계적으로 유의한 차이가 있었다(p<0.05). SUVratio는 cut-off value 1.0에서 민감도 80.0%, 특이도 86.4%를 보였다. **결론:** 악성 종양 환자에서 우연히 발견된 부신 종양을 양성과 악성으로 감별 진단하는데 있어서 정량 분석을 통해 F-18 FDG PET/CT가 비조영증강(nonenhanced) CT에 비해서 더 정확한 정보를 제공할 수 있다고 생각된다.

## References

1. Hwang KH, Choi DJ, Lee MK, Choe WS. Clinical application of <sup>18</sup>F-FDG PET and PET-CT in adrenal tumor. *Nucl Med Mol Imaging* 2008;42:S130-3.
2. Korobkin M. CT characterization of adrenal masses: the time has come. *Radiology* 2000;217:629-32.
3. Dunnick NR, Korobkin M. Imaging of adrenal incidentalomas: current status. *AJR* 2002;179:559-68.
4. Abrams HL, Spiro R, Goldstein N. Metastases in carcinoma: analysis of 1,000 autopsied cases. *Cancer* 1950;3:74-85.
5. Yun MJ, Kim WJ, Alnafisi N, Lacorte L, Jang SY, Alavi A. F-18 FDG PET in characterizing adrenal lesions detected on CT or MRI. *J Nucl Med* 2001;42:1795-9.
6. Tessonnier L, Sebag F, Palazzo FF, Colavolpe C, De Micco D, Mancini J, et al. Does F-18 FDG PET/CT add diagnostic accuracy in incidentally identified non-secreting adrenal tumours? *Eur J Nucl Med Mol Imaging* 2008;35:2018-25.
7. Nawar R, Aron D. Adrenal incidentalomas-a continuing management dilemma. *Endocrine-Related Cancer* 2005;12:585-98.
8. Heinz-Peer G, Memarsadeghi M, Niederle B. Imaging of adrenal masses. *Curr Opin Urol* 2007;17:32-8.
9. Metser U, Miller E, Lerman H, Lievshitz G, Avital S, Even-Sapir E. F-18 FDG PET/CT in the evaluation of adrenal masses. *J Nucl Med* 2006;47:32-7.
10. Mansmann G, Lau J, Balk E, Rothberg M, Miyachi Y, Bornstein SR. The clinically inapparent adrenal mass: update in diagnosis and management. *Endocrine Reviews* 2004;25:309-40.
11. Boland GW, Lee MJ, Gazelle GS, Halpern EF, McNicholas MM, Mueller PR. Characterization of adrenal masses using unenhanced CT: an analysis of the CT literature. *AJR* 1998;171:201-4.
12. Mitchell IC, Nwariaku FE. Adrenal masses in the cancer patient: Surveillance or excision. *The Oncologist* 2007;12:168-74.
13. Teeger S, Papanicolaou N, Vaughan Jr ED. Current concepts in imaging of adrenal masses. *World J Urol* 1999;17:3-8.
14. Ko DH, Choi JY, Song YM, Lee SJ, Kim YH, Lee KH, et al. The usefulness of 18F-FDG PET as a cancer screening test. *Nucl Med Mol Imaging* 2008;42:444-50.
15. Blake MA, Slattery JM, Kalra MK. Adrenal lesions: characterization with fused PET/CT image in patients with proved or suspected malignancy-initial experience. *Radiology* 2006;238:970-7.
16. Chong SM, Lee KS, Kim HY, Kim YK, Kim BT, Chung MJ, et al. Integrated PET-CT for the characterization of adrenal gland lesions in cancer patients: diagnostic efficacy and interpretation pitfalls. *Radiographics* 2006;26:1811-8.
17. Kumar R, Xiu Y, Yu JQ, Takalkar A, El-Haddad G, Potenta S, et al. F-18 FDG PET in evaluation of adrenal lesions in patients with lung cancer. *J Nucl Med* 2004;45:2058-62.
18. Caoili EM, Korobkin M, Brown RK, Mackie G, Shulkin BL. Differentiating adrenal adenomas from nonadenomas using F-18 FDG PET/CT: quantitative and qualitative evaluation. *Acad Radiol* 2007;14:468-75.
19. Kang KW. Combined PET/CT in oncology. *Nucl Med Mol Imaging* 2002;36:80-7.