

# 골 결손이 동반된 전방 견관절 불안정성에서 관절경적인 수술 술기

울산대학교 의과대학 울산대학교 병원 정형외과학교실

고상훈 · 박기봉

## Arthroscopic Technique of Bone Defect in Anterior Shoulder Instability

Sang-Hun Ko, M.D., Ki-Bong Park, M.D.

Department of Orthopedic Surgery, Ulsan University Hospital, University of Ulsan College of Medicine, South Korea

**Purpose:** The bone defects that are associated with shoulder anterior instability may be the causes of failure of arthroscopic surgery. For the treatment of traumatic shoulder instability, we tried to determine the arthroscopic techniques that can be used for the bone defect of the glenoid and the humeral head. The purpose of this study is to assess the surgical techniques for the arthroscopic reconstruction of the shoulder with anterior instability and bone defects.

**Materials and Methods:** We analyzed the articles that have been recently published on anterior shoulder instability and we assessed the arthroscopic surgical techniques. We compared the articles and the methods of arthroscopic surgical techniques for treating bone defects of the anteroinferior glenoid and the posterolateral humeral head, which were considered as the causes of recurrence of shoulder instability.

**Results:** There are the anteroinferior bone defects of the glenoid and Hill-Sachs lesions in the bone defects that appear in patients with anterior shoulder instability. These bone defects are currently the causes of failure of arthroscopic surgery.

**Conclusion:** Open shoulder surgery may be the treatment of the choice for a shoulder with instability and significant bone defects of the glenoid and the humeral head. But efforts are being made to overcome the weaknesses of open surgery by the use of arthroscopy.

**Key Words:** Shoulder, Anterior dislocation, Arthroscopy

### 서 론

전방 불안정성에서 발생하는 골 결손에는 관절와의 전하방 골결손과 상완골두의 후외방 골결손으로 지칭되는

Hill-Sachs 병소가 있다. 1890년 Broca 와 Hartmann 은 결손된 관절와에서 상완골두의 후외방에 발생한 Hill-Sachs 병소가 진입 (engaging)되는 현상을 인식하였고, Burkhart등은 관절경적인 술식의 실패의 원인

※통신저자: 박 기 봉

울산광역시 동구 전하동 290-3

울산대학교병원 정형외과

Tel: (052) 250-7129, Fax: (052) 235-2823, E-Mail: shkoshko@hanmail.net

접수일: 2009년 5월 1일, 게재 확정일: 2009년 6월 1일

\* 이 논문의 요지는 2009년 춘계 대한견주관절학회 심포지움에서 구연 발표되었다.

으로 골 결손을 강조하였다<sup>3,17)</sup>. 현재까지도 골결손이 견관절 불안정성의 관절경 술식에서 실패의 원인으로 알려지고 있다. 의미있는 관절와의 골결손과 상완골두의 골결손을 가진 견관절 불안정성에 대하여 가장 좋은 치료 방법은 아직까지 의문점으로 남아있다. 몇몇 저자들은 외회전과 외전을 제한하는 방법으로 진입 Hill-Sachs 병소를 치료하기 위하여 어떤 방법의 개방적 관절낭 이동술을 시행하고 관절과 상완관절의 운동범위를 제한하는 술식을 시행하여 왔다<sup>3)</sup>. 그러나 개방적 방법은 견갑하근 건을 절단하여야 하고 운동장애가 동반될 수 있으며 재활에 시간이 소요되는 단점이 있어, 일부 저자들은 관절경 적인 접근법을 모색하기 위하여 노력해 왔다<sup>3,13)</sup>.

이에 저자들은 외상성으로 발생하는 견관절 불안정성의 치료에서 관절와의 골결손과 상완골두의 골결손에 대한 관절경 술식을 이용한 해결방법에 대하여 알아보고자 한다.

## 1. 외상성 골 결손

전방 불안정성에서는 상완골 근위부나 관절와의 골절이나 다양한 골 결손이 발생할 수 있으며, 관절와 및 상완골 두를 포함해 모두에서 골 결손이 발생할 수 있다. 근위 상완골의 관절면은 연골, 연골하 골 및 해면골로 구성되어 있으며 젊은 운동 선수에서 상대적으로 강하지 못하다. 관절와의 관절면도 역시 근위 상완골의 관절면과 일치하는 형태를 가진다<sup>17)</sup>. 관절와는 전체적으로 배 형태(pear shape)이며 관절와의 아래쪽 하위 부분은 완벽한 원의 형태와 근접하고 있다<sup>18)</sup>. 관절와 혹은 상완골 두의 골 결손 병소를 가지고 있는 견관절은 연부 조직 봉합술에 대한 요구를 더 크게 할 수 있고 견관절의 재발성 전방 탈구를 야기시킬 수 있는 것으로 생각되어 진다<sup>2,10,15,17)</sup>.

## 2. 상완골 결손

전통적으로 Hill-Sachs 병소의 중요성은 관절와의 골결손에 비해서 덜 주목을 받아왔다. 그러나 1948년 상당한 크기의 Hill-Sachs 병소가 있는 견관절 탈구에서 관절낭과 관절순 봉합만 시행한 후 재발성 탈구가 발생함을 인식하였다<sup>12)</sup>. 이것은 어깨를 외전, 외회전하면 Hill-Sachs 병소가 관절와의 앞면에 진입되어 상완골두를 앞쪽으로 빠지게 하는 지렛대의 역할을 함을 의미한다<sup>13)</sup>.

Burkhart 등<sup>3)</sup>은 견관절의 재발성 불안정성에서 진입 Hill-Sachs 병소가 중요한 역할을 한다는 점을 다시 주목해야 한다고 주장하였다. 194명의 환자를 봉합나사못을 이용하여 치료하였을 때, 21명(10.8%)에서 재발이 발생하였다고 하였다. 의미있는 골결손이 없는 환자

에서는 오직 4%에서만 재발이 발생하였고, 재발한 21명 중 14명인 67%에서 큰 크기의 Hill-Sachs 병소나 전방 관절와의 골결손의 형태로 의미있는 골결손을 가지고 있었다고 하였다. 큰 크기의 Hill-Sachs 병소에 대해서 개방적 동종골 이식술이 보고되었고<sup>5)</sup>, 견갑하근 건과 관절낭의 개방적 이식술이 Connolly 등에 의하여 보고되었으며<sup>6)</sup>, 이것은 역 McLaughlin 술식이라고 하였다.

최근에는 관절경적인 접근법을 통하여 전방의 상완골두의 압흔 골절에 대한 견갑하근 건을 고정시키는 방법이 보고되고 있다. 이 술식은 봉합나사못을 이용하여 역 Hill-Sachs 병소에 견갑하근 건을 이전하는 방법이다<sup>9)</sup>. 12명의 환자를 대상으로 단기 추시 결과가 발표되었다.

Hill-Sachs 병소는 상완골에서 발견되며 대부분 상완골두의 후외방에 위치하게 된다. 상완골이 전방으로 탈구되면서 전방 관절와에 충돌하기 때문에 야기되는 압흔 골절이 Hill-Sachs 병소이다. Burkhart와 DeBeer는 진입(engaging) Hill-Sachs 병소를 기술하였으며, 이것은 견관절이 운동을 시행할 때 기능적 위치인 외전과 외회전 위치에서 충격이 가해지면 발생하는 병소라고 정의하였다<sup>3)</sup>. 진입 Hill-Sachs 병소의 장축은 관절와와 평행하며 관절와의 전방 부위에 진입(engage)하게 된다. 비진입(nonengaging) Hill-Sachs 병소는 견관절 신전 및 외전이 70도 미만인 비기능적인 위치에 전완부가 위치할 때 충격으로 발생하는 압흔 골절이다. 비진입 Hill-Sachs 병소는 견관절이 외회전의 위치에 있으면 전방 관절와를 대각선으로 지나기 때문에 진입이 발생하지 않아서 재발되는 탈구를 피할 수 있다. 이러한 비진입 Hill-Sachs 병소의 견관절은 관절경하 Bankart 봉합술의 합리적인 대상이 될 수 있다<sup>3)</sup>. 탈구가 발생할 때의 전완의 위치에 의해 Hill-Sachs 병소가 발생하는 기전을 이해하는 것이 중요하다. 전완부가 몸 쪽에 위치하면서 견관절이 약간 신전될 때 발생하는 비진입 Hill-Sachs 병소는 견관절이 외전되고 외회전될 때 발생하는 진입 Hill-Sachs 병소에 비해 좀더 수직 방향과 상방에 위치하게 된다. 팔이 몸통에 붙어서 발생하는 Hill-Sachs 병소는 일반적으로 비진입 병소이다.

Burkhart와 DeBeer는 진입 Hill-Sachs 병소에 치료적으로 접근할 수 있는 세 가지 방법을 보고하였다<sup>3)</sup>. 첫째는 외회전을 제한하면서 병소가 engage되는 것을 허용하지 않는 개방적 관절낭 이식술(open capsular shift procedure)이다. 두번째 접근 방법은 Hill-Sachs 병소의 커다란 골 결손을 채우기 위한 방법으로, 상완 골관절 이종골 이식술(size-matched humeral osteoarticular allograft)를 이용하여 압흔 골절을 고정하는 것이다. 세 번째는 상완골의 관절면을 내회전시키는 회전 근위 상완 절골술(rotational proximal

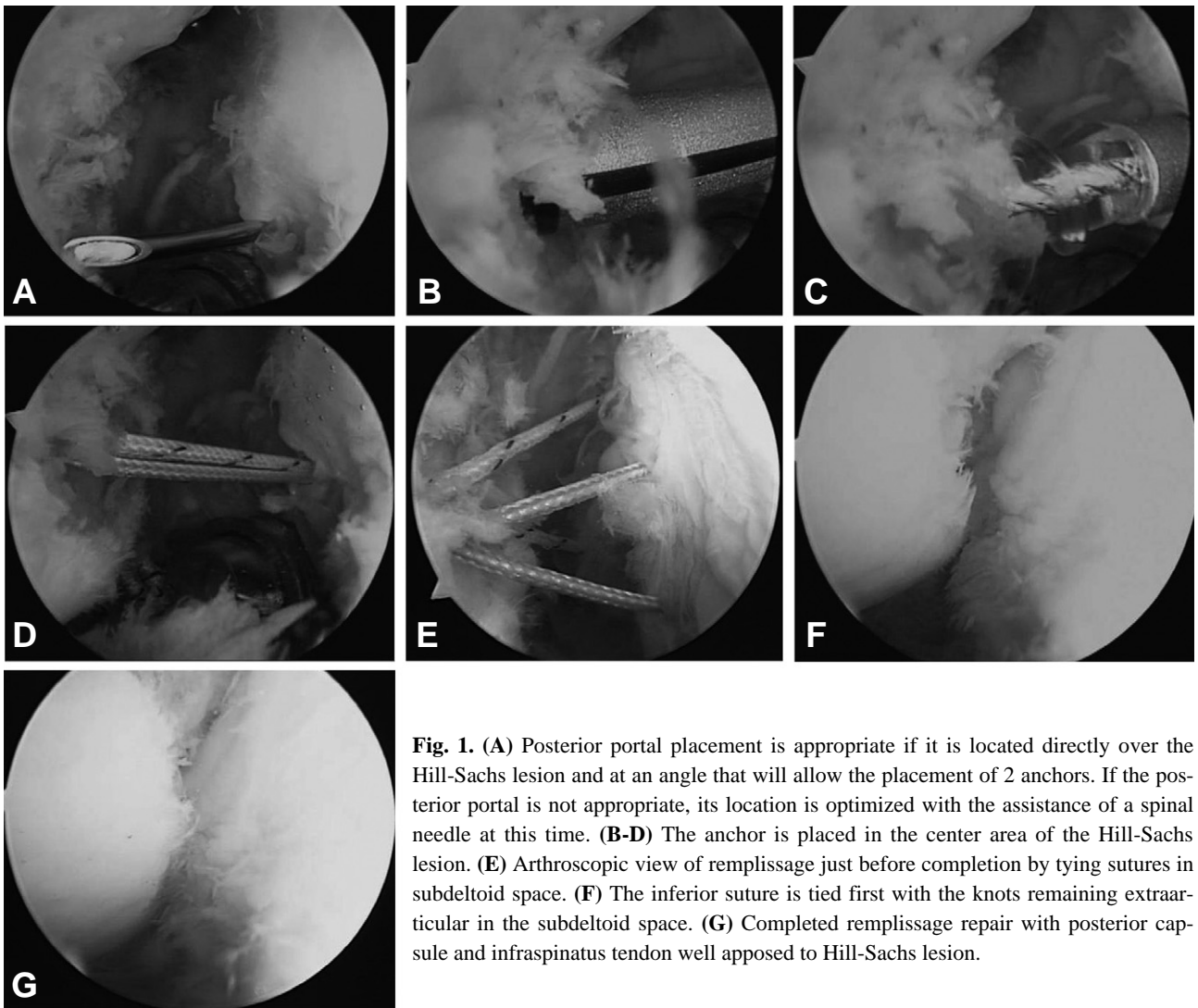
humeral osteotomy)이다.

일부 저자들은 Hill-Sachs 병소에 대하여 개방적 방법으로 관절낭과 견갑하근 건의 이진술을 시행하고 있으며<sup>1)</sup>, 최근에는 진입 Hill-Sachs 병소를 치료하는 더 새로운 방법들이 보고되고 있다<sup>5,8,9,11,14)</sup>.

최근 크기가 큰 Hill-Sachs 병소에 대하여 관절경 술식을 이용한 해결 방법으로 관절경을 이용한 후방 관절낭 고정술과 하견갑근 건 고정술로서 “Remplissage” 술식이 보고되고 있다<sup>13)</sup>. 이 술식은 회전근개의 관절내 부분과열에 대한 관절경 봉합술과 유사한 술식이며<sup>13)</sup>, 본 저자들은 회전간격 축소술(Rotator interval closure)의 술식이나 관절경 진입구 봉합술(Portal closure)과 유사한 술기를 이용하여 시행하고 있다. Remplissage 술식은 Hill-Sachs 병소의 표면을 마멸시켜 이식된 건과 관절낭이 치유되어 붙을 수 있도록 하고, 후방 관절낭과 견갑하근 건을 관절경 적인 방법으로 고정시켜서 관절외에서 봉합을 하는 방법으로 구

성된다<sup>13)</sup>.

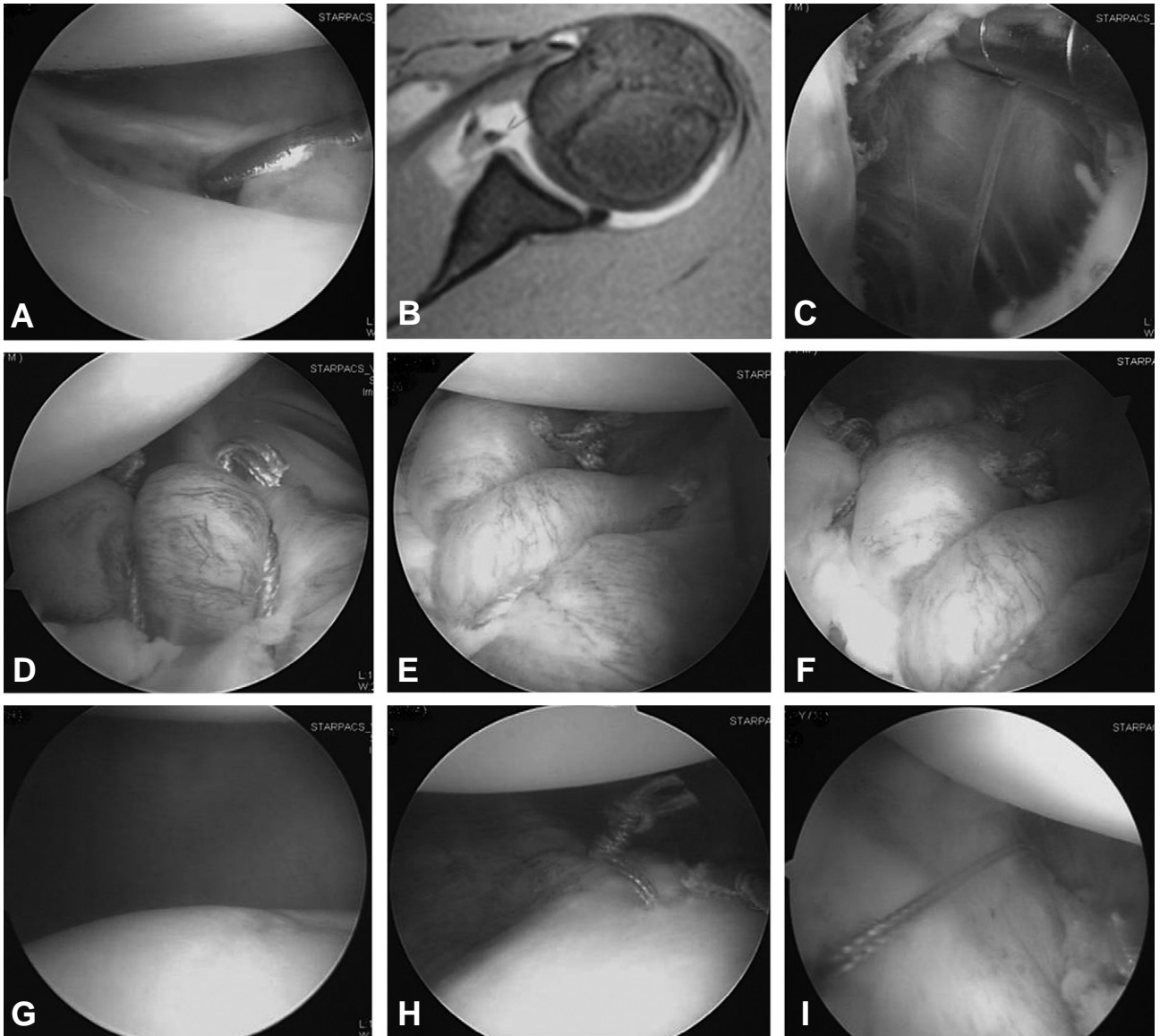
본 저자들이 시행하는 Remplissage 술식의 방법은 다음과 같다. 측와위에서 병소의 위쪽 중앙에 상완골두 등근 부분의 외측연을 따라서 후방 진입구(posterior portal)를 만들고, 이어서 전하방 진입구와 전상방 진입구를 만들 수 있다. 후방 진입구를 이용하여 Hill-Sachs 병소에 대하여 역돌기(reverse mode) bur나 전동절삭기(motorized shaver)를 이용하여 표면을 갈아서 치유력을 높여줄 수 있다. 진입관(cannula)를 후방 진입구에 삽입하고 Hill-Sachs 병소에 봉합 나사(suture anchor)를 박기가 가장 적당한 부위라고 생각되는 곳에 18G 척추바늘을 삽입하여 본다(Fig 1A). 이 바늘을 따라서 6 mm정도의 절개를 가하고 6mm 진입관을 삽입한 후 병소의 아래부분에 봉합 나사를 삽입하기 위하여 골 펀칭을 시행한다(Fig. 1B). 생체 흡수성 봉합나사를 삽입하여(Fig. 1C), 두 가닥의 봉합사를 병소의 하방부에 위치시킬 수 있다(Fig. 1D).



**Fig. 1.** (A) Posterior portal placement is appropriate if it is located directly over the Hill-Sachs lesion and at an angle that will allow the placement of 2 anchors. If the posterior portal is not appropriate, its location is optimized with the assistance of a spinal needle at this time. (B-D) The anchor is placed in the center area of the Hill-Sachs lesion. (E) Arthroscopic view of remplissage just before completion by tying sutures in subdeltoid space. (F) The inferior suture is tied first with the knots remaining extra-articular in the subdeltoid space. (G) Completed remplissage repair with posterior capsule and infraspinatus tendon well apposed to Hill-Sachs lesion.

진입관을 약간 빼내어서 후방 관절낭과 견갑하건의 바깥쪽과 삼각근 사이에 진입관을 위치시킨다. 뚫는 집게 (penetrating grasper)를 이용하여 봉합나사 삽입부위 (initial portal entry)의 1 cm 하방에서 후방 관절낭과 건을 통과시키고 봉합나사에 달려있는 봉합사를 한 개 끄집어 내어 봉합준비를 완성한다. 1 cm 상방에서 역시 같은 방법으로 관절낭과 건을 뚫는 집게를 이용하여 통과시켜서 다른 하나의 봉합사를 끄집어 내어

서 봉합준비를 한다(Fig. 1E). 필요하다면 병소의 위쪽에 추가로 하나더 봉합나사를 박아서 같은 방법으로 봉합 준비를 완성한다. 가장 아래쪽의 봉합사부터 관절 외에서 봉합 extra-articular knot tying)을 시행한다(Fig. 1F). Hill-Sachs 병소의 위와 아래에 두개의 매트리스 봉합이 완성되며, 치유력을 높이기 위해 마멸된 Hill-Sachs 병소에 후방 관절낭과 견갑하근 건을 붙일 수 있게 된다(Fig. 1G). 이어서 통상적인 방법으로



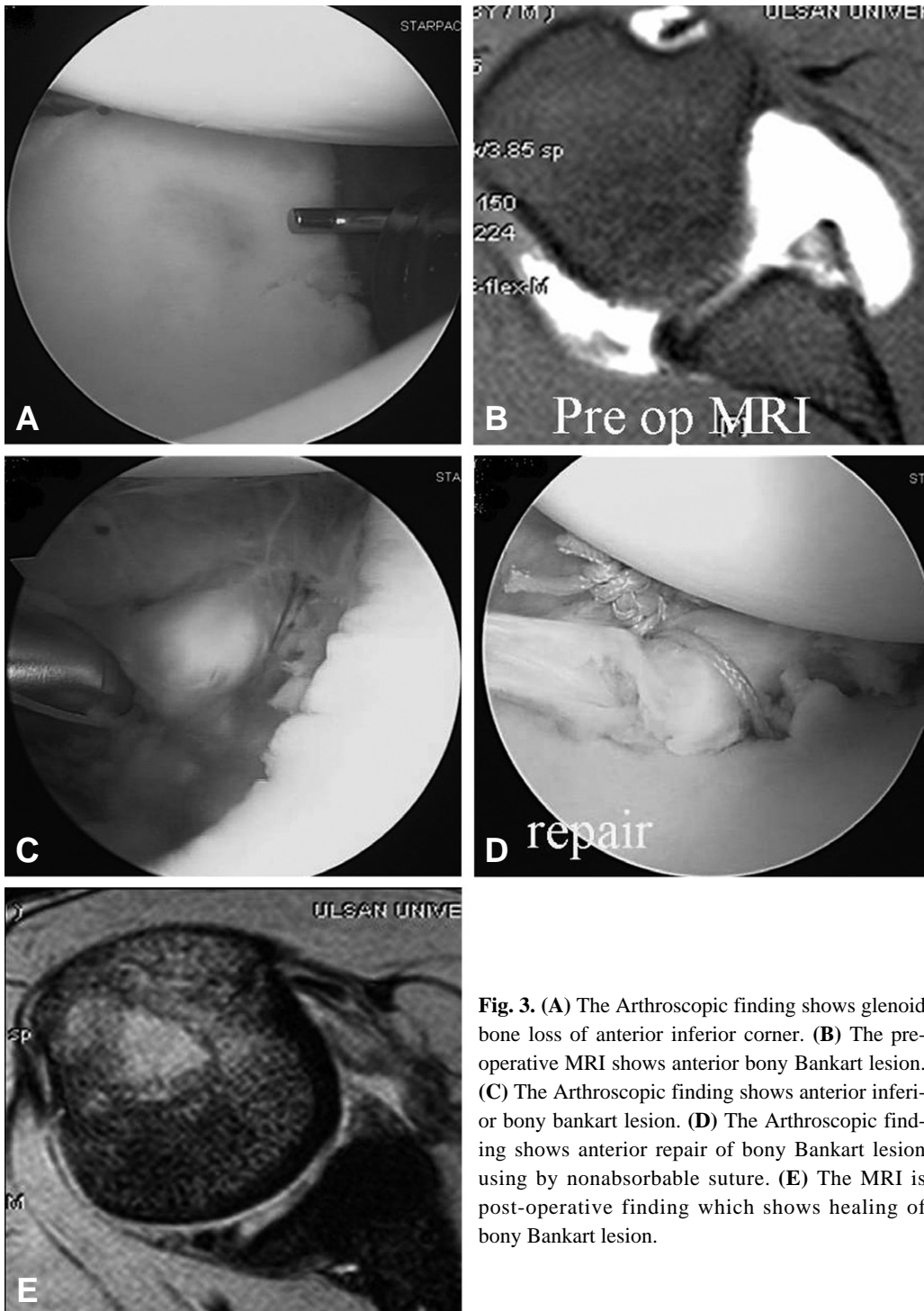
**Fig. 2.** (A) The Arthroscopic finding shows anterior labrum tear viewed from posterior portal. (B) The MRI shows anterior labrum detachment. (C) The Arthroscopic finding shows detachment of anterior labrum until subscapular fascia reveals. (D) Repaired anterior labrum and capsular ligament viewing from posterior portal. (E) Repaired anterior labrum and capsular ligament viewing from anterior superior portal. (F) The Arthroscopic finding is more close-up picture which shows the repaired anterior labrum and capsular ligament viewing from anterior superior portal. (G) The Arthroscopic finding shows capsular redundancy on posterior inferior corner of the glenohumeral joint. (H) Plication of posterior inferior corner of the glenohumeral joint. (I) The Arthroscopic finding shows closure of posterior portal viewing from anterior superior portal.

Bankart병소와 관절낭 이완을 봉합한다.

### 3. 관절와 골 결손

전통적으로 전방 불안정성에서는 전하방 관절순 (labrum)과 하방 외상완 인대(inferior glenohumeral ligament)의 파열 및 소성변형(plastic deforma-

tion)에 의하여 발생하는 Bankart병변(Fig. 2A)의 역할이 중요하다고 하였다. 이러한 병변은 술전에 촬영한 MRA (Magnetic Resonance Arthrography)에서 잘 인식될 수 있다(Fig. 2B). 관절경적 치료로서 수술을 시행할 때 Bankart병변을 박리(Fig. 2C)하여 관절와의 가장자리에 원래의 해부학적인 위치로 잘 붙여주는 것이 일반적인 방법이다(Fig. 2D, E). 저자들



**Fig. 3.** (A) The Arthroscopic finding shows glenoid bone loss of anterior inferior corner. (B) The pre-operative MRI shows anterior bony Bankart lesion. (C) The Arthroscopic finding shows anterior inferior bony bankart lesion. (D) The Arthroscopic finding shows anterior repair of bony Bankart lesion using by nonabsorbable suture. (E) The MRI is post-operative finding which shows healing of bony Bankart lesion.

은 전상방 진입구에 관절경을 진입시켜서 전방과 후방을 관찰하며 전하방의 관절낭 봉합술을 전상방 진입구에서 관찰하면서 시행할 수 있다(Fig. 2F). 이때 후하방 관절낭의 이완(Fig. 2G)이 동반되어 있는 경우 필요에 따라서 후하방 관절낭 중첩술(Fig. 2H)을 시행할 수 있으며, 회전간격 봉합술이나 삼입구의 관절낭의 벌어짐이 심할 경우에는 삼입구 봉합(Fig. 2I)을 시행하는 경우도 있다.

많은 저자들은 견관절 전방 불안정성의 재발에 대하여 관절과 골결손이 상당한 역할을 가지고 있음을 인식하였다<sup>3,17)</sup>. 두 가지 종류의 병소가 관절와의 전하방에 발생할 수 있다<sup>17)</sup>. 압흔 골절과 견열 골절이다. 압흔 병소는 관절와의 전하방 골 관절 또는 상완골 두의 압박에 의해 발생하는 것이다(Fig. 3A). 반복적으로 발생하는 불안정성은 “inverted pair” 병소 뿐만 아니라 전형적인 골성 Bankart(Fig. 3B, C)를 만든다. 전형적인 골성 Bankart병변이 25%를 넘지 않는다면 관절경 하에서 봉합을 시도하여(Fig. 3D) 골유합을 얻을 수 있다(Fig. 3E). 과거에는 관절와 변두리 골절이 관절와의 전방 및 후방 지름의 25%를 넘을 경우 오구 돌기 이전을 추천하였다<sup>7)</sup>. Burkhart 등은 두 개의 기하학적 요소의 결과를 통해 관절와에 의해 상완골 두의 억제에 대해 의견을 서술하였다<sup>4)</sup>. 첫째는 오목한 표면의 더 큰 호에 기인하는 wire 관절와의 deepening 효과이다. 둘째는 관절와 자체의 호 길이이다. 골 조각이 절제된다면 또는 “inverted pair” 형태의 관절와라면, 골 결손을 보강하지 않는다면 관절경하 재건술이 실패하는 원인이 될 것이라고 그들은 경고하였다. 이것을 관절경으로 진단하기 위해, 관절경은 전상방 삼입구에 위치해야 하며 관절와를 아래쪽으로 관찰해야 한다. 관절와의 bare spot은 관절와의 중심부에 대략적으로 위치하며, 측정하는 탐침을 사용하여 관절와의 전방 변두리에서 bare spot까지의 거리뿐만 아니라, bare spot에서부터 관절와 변두리의 후방까지의 거리를 측정한다. Bare spot부터 후방 관절와까지의 거리와 비교해서 전방 관절와부터 bare spot까지의 길이에서 25% 감소가 있다면 골 술기의 적응이 된다<sup>4)</sup>.

Chapovsky<sup>5)</sup> 등은 골관절 동종골 이식을 사용하여 결손부를 채우는 방법으로 관절경적인 방법을 발표하였다. 또한 Lafosse 등<sup>11)</sup>은 전방 관절와의 결손이 있는 전방 불안정성의 치료에서 관절경적인 Latarjet 술식을 발표하였다. 44명의 환자에서 의미있는 단기추시 결과를 보고하고 있다.

#### 4. 전위 및 저형성 병소

증가된 관절와의 후굴(retroversion)과 관절와 저형

성은 후방 또는 다방향성 불안정성과 관련이 있다 전통적으로 개방적인 방법에 의해 치료되고 있다.

#### 5. 관절 순 / 골 이형성

견관절 불안정성은 관절와 그리고 상완골 두 이형성에 의해 야기될 수 있다. 관절와의 en face면을 볼 때, 관절와의 정상 형태는 배 모양과 유사하며 아래 절반은 위 절반보다 확실히 넓다. 커다란 골성 Bankart 병소 혹은 연관된 골 조각은 없지만 중요한 압흔 결손이 있는 Bankart 병소를 가진 경우 관절와 형태는 “inverted pear”로 변하며, 관절와의 위 절반이 아래 절반보다 더 넓다. 정상 관절와에서 “bare spot”은 관절와의 전방과 후방 변두리의 사이에서 등거리에 위치한다. 관절경 하에서 관찰하여 쉽게 bare spot을 결정할 수 있으며, 관절경으로 골 소실의 양을 측정할 때 유용하게 사용할 수 있다. 유사하게, “inverted pear” 형태는 커다란 골성 Bankart 조각이 제거되는 경우나 관절낭-관절순 복합체가 남아 있는 관절와와 봉합되는 경우에 보여지게 되기도 한다.

전방 관절순은 전방 불안정성에 주요 역할을 한다. 그러나, 후방 관절순의 역할은 잘 정의되지 않는다. 일반적으로 Harryman 등은 견관절 안정에 기여하기 위해 전체 관절순을 확인한 후, 관절와의 함몰 부분을 깊게 함으로써 안정성의 10%를 제공한다고 하였다<sup>7)</sup>.

### 결 론

전방 불안정성에서 발생하는 골 결손에는 관절와의 전하방 골 결손과 Hill-Sachs 병소가 있다. 이러한 골 결손은 현재까지 견관절 불안정성에서 관절경적인 수술의 실패의 원인이다. 의미있는 관절와의 골 결손과 상완골 두의 골 결손을 가진 견관절 불안정성에 대하여 가장 좋은 치료방법은 개방적 수술이라고 할 수 있으나, 관절경적인 접근법으로 개방적 수술의 단점을 극복하기 위한 노력이 지속적으로 새롭게 시도되고 있어 주목되고 있다<sup>3,13)</sup>.

### REFERENCES

- 1) **Bacilla P, Field LD, Savoie FH:** *Arthroscopic Bankart repair in a high demand patient population. Arthroscopy, 13: 51-60, 1997.*
- 2) **Bigliani LU, Pollock RG, Soslowky LJ, Flatow EL, Pawluk RJ, Mow VC:** *Tensile properties of the inferior glenohumeral ligament. J Orthop Res, 10: 187-197, 1992.*
- 3) **Burkhart SS, De Beer JF:** *Traumatic glenohumeral*



- bone defects and their relationship to failure of arthroscopic Bankart repairs: Significance of the inverted-pear glenoid and the humeral engaging Hill-Sachs lesion. *Arthroscopy*, 16: 677-694, 2000.
- 4) **Burkhart SS, Debeer JF, Tehrany AM, Parten PM:** Quantifying glenoid bone loss arthroscopically in shoulder instability. *Arthroscopy* 18: 488-491, 2002.
  - 5) **Chapovsky F, Kelly JD:** Osteochondral allograft transplantation for treatment of glenohumeral instability. *Arthroscopy*, 21: 1007, 2005.
  - 6) **Connolly JF:** Humeral head defects associated with shoulder dislocation? Their diagnostic and surgical significance. *Instr Course Lect*, 21: 42-54, 1972.
  - 7) **DeBerardino TM, Tenuta JJ, Arciero RA:** Combined Bankart and unstable superior labral lesions associated with acute initial anterior shoulder dislocations: evaluation, treatment, and early results. Presented at the 66th annual meeting of the American Academy of Orthopedic Surgeons, Anaheim, CA, February 7, 1999.
  - 8) **Kropf EJ, Sekiya JK:** Osteoarticular allograft transplantation for large humeral head defects in glenohumeral instability. *Arthroscopy*, 23: 322, 2007.
  - 9) **Krackhardt T, Schewe B, Albrecht D, Weise K:** Arthroscopic fixation of the subscapularis tendon in the reverse Hill-Sachs lesion for traumatic unidirectional posterior dislocation of the shoulder. *Arthroscopy*, 22: 227, 2006.
  - 10) **Itoi S, Newman SR, Kuechle DK, et al.:** Dynamic anterior stabilizers of the shoulder with the arm in abduction. *J Bone Joint Surg Br*, 76: 834, 1994.
  - 11) **Lafosse L, Lejeune E, Bouchard A, Kakuda C, Gobze R, Kochhar T:** The arthroscopic Latarjet procedure for the treatment of anterior shoulder instability. *Arthroscopy*, 23: 1242, 2007.
  - 12) **Palmer I, Widen A:** The bone block method for recurrent dislocation of the shoulder joint. *J Bone Joint Surg Br*, 30: 53-58, 1948.
  - 13) **Purchase RJ, Wolf EM, Hobgood ER, Pollock ME, Smalley CC:** Hill-sachs "remplissage": an arthroscopic solution for the engaging hill-sachs lesion. *Arthroscopy*, 24: 723-726, 2008.
  - 14) **Re P, Gallo RA, Richmond JC:** Transhumeral head plasty for large Hill-Sachs lesions. *Arthroscopy*, 22: 798, 2006.
  - 15) **Rowe CR, Zarins B:** Recurrent transient subluxation of the shoulder. *J Bone Joint Surg Am*, 63: 863-872, 1981.
  - 16) **Sugaya H, Moriishij J, Dohi M, Kon Y, Tsuchiya A:** Glenoid rim morphology in recurrent anterior glenohumeral instability. *J Bone Joint Surg Am*, 85: 878-884, 2003.
  - 17) **Warner JJP, Iannotti JP, Flatow EL:** Complex and revision problems in shoulder surgery. 2nd ed, Philadelphia, Lippincott Williams and Wilkins: 3-22, 2007.

## 초 록

**목적:** 견관절 전방 불안정성에서 골 결손에 동반되면 관절경 하 재건술에서 실패 요인이 될 수 있다. 외상성으로 발생하는 견관절 불안정성의 치료에서 관절와의 골 결손과 상완골 두의 골 결손에 대한 관절경 술식을 이용한 해결방법에 대하여 알아보 고자 하였으며, 골 결손이 동반된 견관절 전방 불안정성에서 관절경 재건술의 수술 술기에 대하여 고찰하는 것이 이 논문의 목적이다.

**대상 및 방법:** 견관절 전방 불안정성에서 최근 발표된 논문을 분석하여 관절경적 수술방법에 대하여 고찰하였고, 재발의 원인으로 간주되는 전하방 관절와의 골 결손과 후외방 견관절 두의 골 결 손에 대한 관절경 수술 방법에 대하여 논문 고찰과 저자의 방법을 비교하였다.

**결과:** 전방 불안정성에서 발생하는 골 결손에는 관절와의 전하방 골 결손과 Hill-Sachs 병소가 있다. 이러한 골 결손은 현재까지 견관절 불안정성에서 관절경적인 수술의 실패의 원인이다.

**결론:** 의미 있는 관절와의 골 결손과 상완골 두의 골 결손을 가진 견관절 불안정성에 대하여 가장 좋은 치료방법은 개방적 수술이라고 할 수 있으나, 관절경적인 접근법으로 개방적 수술의 단점을 극복하기 위한 노력이 주목되고 있다.

**색인 단어:** 견관절, 전방 불안정성, 관절경적 수술방법