

## 우측 견관절 부위에 발생한 동면종 - 증례 보고 -

연세대학교 의과대학 정형외과학교실, 연세대학교 의과대학 병리학교실\*

강호정 · 황보현 · 정 민 · 구자승\* · 신규호 · 한수봉 · 김성재

### Hibernoma of Right Shoulder - A Case Report -

Ho-Jung Kang, M.D., Bo-Hyun Hwang, M.D., Min Jung, M.D., Ja-Seung Koo, M.D.\*,  
Kyoo-Ho Shin, M.D., Soo-Bong Hahn, M.D., Sung-Jae Kim, M.D.

*Department of Orthopedic Surgery, Yonsei University College of Medicine, Seoul, Korea*  
*Department of Diagnostic Pathology, Yonsei University College of Medicine, Seoul, Korea\**

**Purpose:** Hibernoma is a very rare benign soft tissue tumor of the hypervascularized brown fat tissue with no malignant potential.

**Materials and Methods:** However, it is difficult to differentiate a hibernoma from other malignant tumors, such as liposarcoma using computed tomography and magnetic resonance imaging, and a surgical resection with histological confirmation is the treatment of choice.

**Results:** Histopathologically, hibernoma is composed of brown adipose cells that are polygonal and multivacuolated with a centrally located nucleus and granular cytoplasm, unlike white adipose cells.

**Conclusion:** This article describes a patient with a histologically-confirmed hibernoma of the right shoulder.

**Key Words:** Hibernoma, Fatty tumor, Brown fat, Lipoma

## 서 론

동면종은 혈관분포가 풍부한 갈색지방조직으로 이루어진 매우 희귀한 연부조직 종양이다. 문헌상에 의하면, 1906년 Merkel<sup>6)</sup>에 의해 처음 보고된 이후로, 현

재까지 세계적으로 100여 사례가 보고된 바 있다. 동면종은 갈색지방세포로 이루어져 있으며, 갈색지방세포는 신생아의 흉막하 부위와 액와 부위에서 주로 위치하며, 생후 8주 후에 생리학적으로 없어지게 된다<sup>5)</sup>. 따라서 성인의 경우에는 갈색지방세포의 잔유물이 남아 있는

※통신저자: 강 호 정

서울특별시 강남구 언주로 612 (도곡동 146-92)  
연세대학교 의과대학 강남세브란스병원 정형외과

Tel: 02) 2019-3410, Fax: 02) 573-5393, E-Mail: kangho56@yuhs.ac

접수일: 2009년 3월 10일, 1차 심사완료일: 2009년 4월 10일, 게재확정일: 2009년 4월 15일

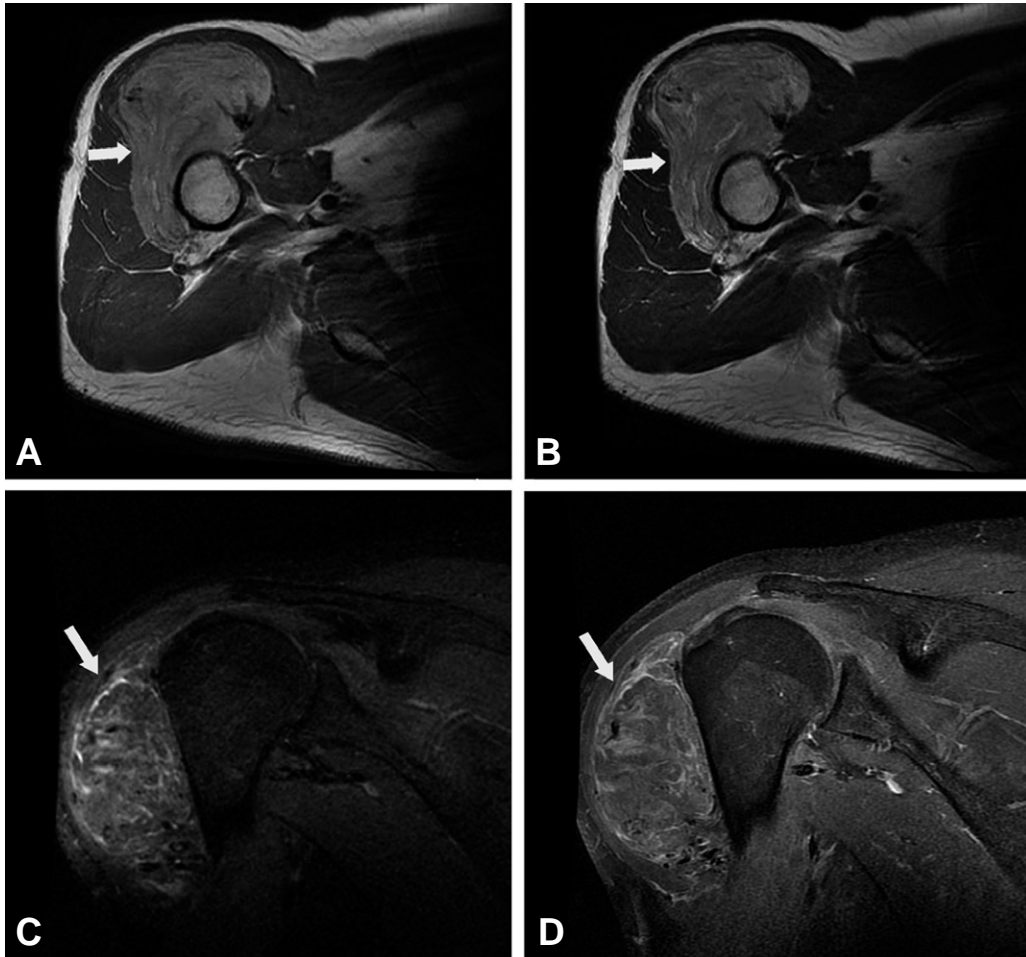
\* 본 논문의 요지는 2008년도 대한정형외과학회 추계학술대회에서 발표되었음.

견갑골 부위에서 동면종이 주로 발견되는 경향을 보인다. 동면종은 자기 공명 영상이나 조영 증강 컴퓨터 단층 촬영상에서 확실한 진단과 악성 유무의 구별이 어렵기 때문에, 완전 절제를 통한 조직학적 진단이 적절한 진단 및 치료 방법이다. 본 증례에서는 우측 전방 견관절 부위에서 조직학적으로 확인된 동면종에 대해서, 임상적, 방사선학적, 조직병리학적 특징에 대하여 보고하고자 한다.

### 증례 보고

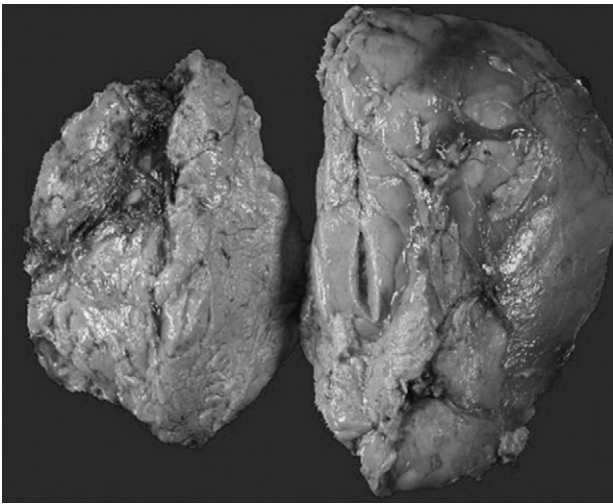
41세 남환이 한달 전부터 발견된 우측 어깨의 종괴를 주소로 내원하였다. 통증은 없었으나 점차 크기가 증가되어 개인병원 내원, 시행한 초음파 검사 상에서 지방종으로 추정되는 종괴가 관찰되어 본원에 내원하였다.

환자는 외상력이 없었으며, 과거력상 특이 질환의 병력도 없었다. 외래 내원 당시 시행한 신체 검사상에서 종괴는 우측 견관절 전방 부위에서  $10 \times 10 \text{ cm}^2$ 의 크기로, 원형 모양을 하고 있었고 고정되어 있었으며, 압통은 없었다. 열감이나 홍반 소견은 보이지 않았다. 우측 상지의 운동 감각 신경은 정상이었으며, 혈액 순환도 정상 소견을 보였다. 수술 전에 시행한 단순 방사선 촬영 사진 상에서 골조직에 특이 소견은 보이지 않았으며, 진단을 위해 자기공명영상 촬영을 시행하였다. 자기공명영상 소견상 주위 조직과 구획이 확실한 소엽상의  $5.2 \text{ cm} \times 8.2 \text{ cm} \times 7.4 \text{ cm}$  크기의 종괴가 우측 삼각근 부위에서 발견되었다. 이 종괴는 T1, T2 강조영상에서 증가된 신호강도와 함께 내부가 이질적인 소견을 보였고, 단시간반전회복(STIR : Short Tau Inversion Recovery) 영상에서는 감소된 신호강도가



**Fig. 1.** Magnetic resonance imaging of right shoulder demonstrates lobulated and well-defined mass with fat composition and well-enhancing mesenchyme ( $5.2 \text{ cm} \times 8.2 \text{ cm} \times 7.4 \text{ cm}$  in the size, arrow) in right deltoid muscle. T1 weighted axial image (A) and T2 weighted axial image (B) show heterogeneously bright signal intensity of this mass. The dominant compartments have the decrease in the signal intensity of this mass on STIR (Short Tau Inversion Recovery) image (C). T1 weighted coronal image after injection of Gadolinium shows strongly enhanced septum or compositions of this mass in right deltoid muscle (D).

관찰되었다. 가돌리늄 주입 후 T1 강조 영상에서는 종괴 내부의 격막에서 증가된 신호를 보였다(Fig. 1). 상기의 자기공명영상 소견에 따라, 우측 삼각근 부위의 지방 조직으로 이루어진 소엽상 종괴에 대해 지방육종, 혈관지방육종, 혈관지방종 등의 감별진단 하에 수술을 진행하였다. 수술은 전신 마취하에 시행하였으며, 우측 견관절 전방 부위에서 종괴의 상부로 12 cm의 피부 절개를 가하여, 11 cm×9 cm×3 cm 크기의 연부조직 종괴를 발견하였으며, 수술 중에 시행한 동결절편의 조직병리학적 소견상 악성의 증거가 없어, 종괴의 변연 절제술만을 시행하였다. 제거한 종괴는 126 gram으로 지방 조직 2 덩어리로 이루어져 있었다(Fig. 2). 조직

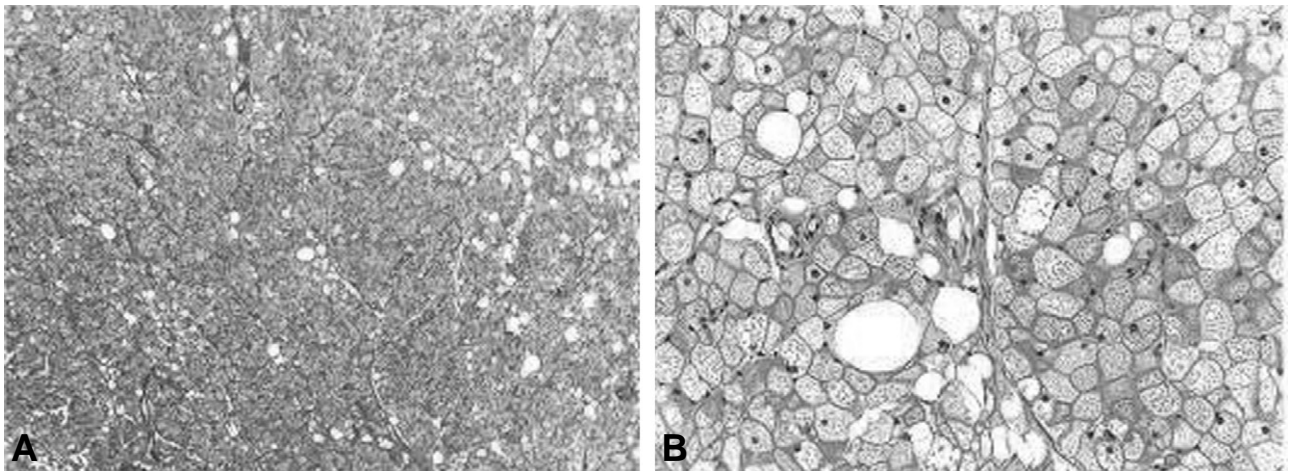


**Fig. 2.** Photograph of gross specimen. The specimen consists of two lumps of fat tissue excised from the deltoid muscle of right shoulder, weighing 126 grams. It measures 11 cm×9 cm×3 cm in aggregation.

병리학적 소견상, 종괴는 혈관분포가 풍부하였으며, 지방 세포로 구성되어 있었다. 구성하는 지방 세포는 다각형 모양의 다공포성 세포로, 과립성 세포질과 함께, 핵은 중앙에 위치하여 있었다(Fig. 3). 상기 병리조직학적 소견에 따라 갈색 지방 세포로 구성된 동면종으로 진단되었다. 수술 후 12개월까지 시행한 추시 관찰에서, 우측 견관절의 통증 및 운동범위를 포함한 신체 검사 소견상 특이 증상은 보이지 않았다. 초음파 검사에서도 재발의 소견은 발견되지 않았고, 환자는 재발의 의심할 만한 특이 소견을 보이지 않았다.

## 고 찰

동면종은 갈색 지방 세포로 이루어진 연부 조직 종양이다. 1906년 Merkel<sup>1)</sup>에 의해 처음으로 가성지방종이라는 이름으로 보고된 바 있으며, 1914년 Gery<sup>2)</sup>에 의해 처음으로 동면종으로 명명되었다. 동면종은 현재까지 세계적으로 100여 사례 정도만이 보고된 바 있을 정도로 매우 희귀한 종양이다. 주로 20~30대에서 호발하며, 전체 사례 중 58%가 여성에서 발견되었다<sup>1)</sup>. 갈색 지방세포가 생리적으로 생후 8주째부터 사라지기 때문에, 동면종은 성인의 경우 잔유물로 남아 있는 견갑골 부위에서 주로 발생하며, 액와, 종격동, 후경부, 후복막, 둔근부, 대퇴부 등에서도 발생한 동면종이 보고된 바 있다. 임상적으로, 통증이나 압통이 없으며, 단단하고, 움직임이 가능한 종괴의 특징을 보인다. 종괴의 혈관 과다분포의 특성으로 인하여 경우에 따라서는 종괴를 덮는 피부 조직 부위가 주위 피부 조직보다 따뜻하게 느껴지기도 한다. 크기의 증가는 느리게 진행되는 특징을 갖고 있다. 영상학적 진단방법으로는 조영 증강



**Fig. 3.** Microscopic appearances of the fat tissue tumor. Photomicrographs of the specimen show adipose tissues with a high degree of vascularity. (A : Hematoxylin - Eosin stain, ×40) The cells are polygonal and multivacuolated, with granular cytoplasm and a centrally located nucleus (B : Hematoxylin - Eosin stain, ×200).

컴퓨터 단층 촬영과 자기 공명 영상 촬영이 사용된다. 영상학적 특징으로는 조영 증강 컴퓨터 단층 촬영에서 구획이 잘 이루어진 종괴가 전반적으로 증강된 소견을 보이며, 종괴 내부의 격막이 특히 증강된 소견이 관찰된다. 자기 공명 영상에서도 주위와 구획 지어진 강도가 증강된 종괴가 관찰되며, 대체적으로 T1 강조영상에서는 피하지방보다 낮은 정도로 신호 증가가 관찰되며, T2 강조영상에서는 피하지방과 유사한 정도로 신호 증가된 소견이 관찰된다. 연부 조직 종양을 진단하는 과정에서 방사선학적 검사만으로 명확한 감별이 어려운 경우가 많다<sup>4)</sup>. 특히, 동면종은 조직학적으로 악성의 성향을 보이지는 않으나, 자기 공명 영상이나 조영 증강 컴퓨터 단층 촬영상에서 지방육종 등의 악성 종양과 구별되지 않는 특징을 갖기 때문에, 수술적 방법을 통한 조직 생검이 필요하다. 치료법으로는 완전 절제술과 함께, 혈관분포가 풍부한 특성으로 인하여 세심한 지혈술이 동반되어야 한다. 갈색지방세포로 이루어진 동면종의 조직병리학적 특징은 백색지방세포 조직과 확연히 구분되는 형태학적 특징을 보인다. 갈색지방세포는 다각형 모습을 하고 있으며, 하나의 공포로 이루어져 핵이 모서리에 치우쳐 있는 백색지방세포와 달리, 다공포성이며, 핵이 중앙부에 위치하며, 과립성의 세포질을 갖고 있다. 세포내 미세 기관에서도 많은 비율의 미토콘드리아와 소포체 및 골지체 등이 발견된다<sup>3)</sup>. 동면종

은 악성의 성향을 보이지는 않으나 조직병리학적으로만 진단될 수 있는 매우 드문 연부 조직 종양이다. 이상에서 저자들이 경험한 우측 견관절 동면종의 임상적, 방사선학적 및 조직학적 특성과 수술적 치료를 증례 보고하는 바이다.

## REFERENCES

- 1) Della Volpe C, Salazard B, Casanova D, Vacheret H, Bartoli JF, Magalon G: *Hibernoma of the antero-lateral thigh. British Journal of Plastic Surgery*, 58: 859-861, 2005.
- 2) Enzinger FM, Weiss SW: *Soft Tissue Tumors. 1st ed. London, C.V. Mosby: 234-241, 1983.*
- 3) Gaffney EF, Hargreaves HK, Semple E, Vellios F: *Hibernoma: Distinctive light and electron microscopic features and relationship to brown adipose tissue. Hum Pathol*, 14: 677-687, 1983.
- 4) Kim SB, Jang JH, Kim JD: *Extraosseous lipoma 1 case at scapula simulating intraosseous lipoma. J Korean Shoulder Elbow Soc*, 6: 173-177, 2003.
- 5) Kunin N, Henno S, Verhoye JP, Moreau L, Mambriani A: *Hibernoma of the axilla. Journal de Chirurgie*, 134: 119-121, 1997.
- 6) Merkel H: *On a pseudolipoma of the breast. Beitr Pathol Anat*, 39: 152-157, 1906.

## 초 록

**목적:** 동면종은 혈관분포가 풍부한 갈색지방조직으로 이루어진 매우 희귀한 양성 연부조직 종양이다.

**대상 및 방법:** 조직학적으로 악성의 성향을 보이지는 않으나, 진단 방법에 있어서 자기 공명 영상이나 조영 증강 컴퓨터 단층 촬영상에서 지방육종 등의 악성 종양과 구별되지 않는 특징을 갖기 때문에, 수술적 방법을 통한 조직 생검이 치료 방법이다.

**결과:** 조직병리학적으로 갈색지방세포로 이루어져 있기 때문에, 백색지방세포 조직과 달리 구성 세포들은 다각형 모습의 다공포성이며, 핵이 중앙부에 위치하고 과립성의 세포질을 갖고 있다.

**결론:** 본 증례에서는 조직학적으로 확인된 우측 견관절의 동면종에 대해서 보고하고자 한다.

**색인단어:** 동면종, 지방 종양, 갈색지방세포, 지방종