



What is your diagnosis?

Question

최지혜 (해마루 소동물임상의학연구소)

1

신상명세

- 종
 - 개
- 품종
 - 말티즈
- 성별
 - F
- 연령
 - 12년령

2

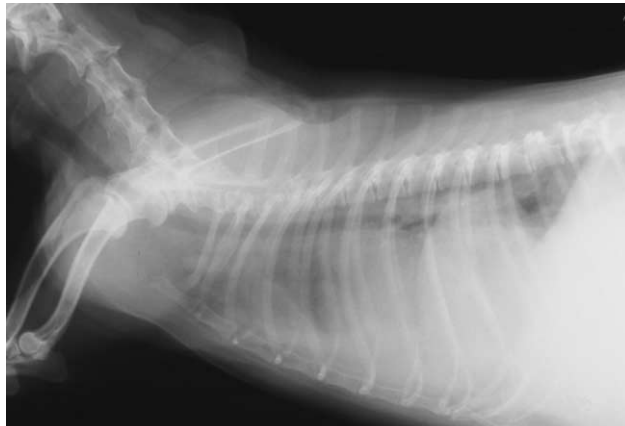임상 증상 및 병력

지속적인 호흡 곤란과 빈호흡으로 인근 병원에 내원하여 방사선 검사를 실시하던 중 횡격막 이상이 의심되어 정확한 진단을 위해 이차진료 의뢰 되었습니다. 내원시 환자는 개구호흡과 빈호흡을 보였으나, 의식과 체온은 정상이었습니다. 횡격막 이상에 대한 평가를 위해 흉부 방사선 검사를 실시하였습니다.

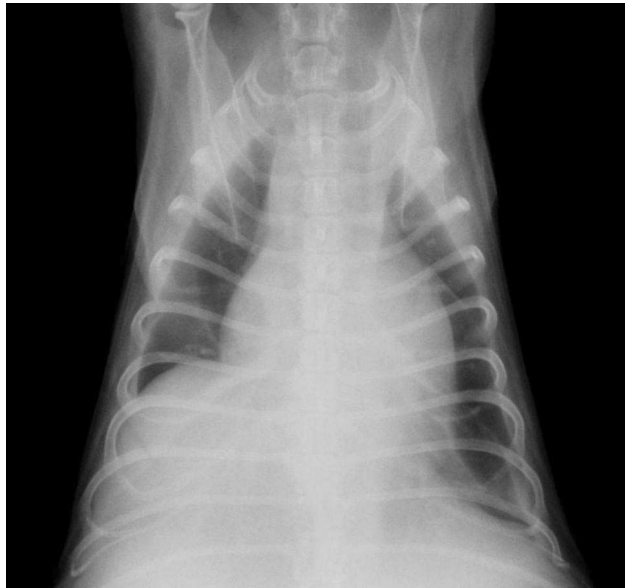


3

어떤 이상 소견이 관찰됩니까?



(A)



(B)

4

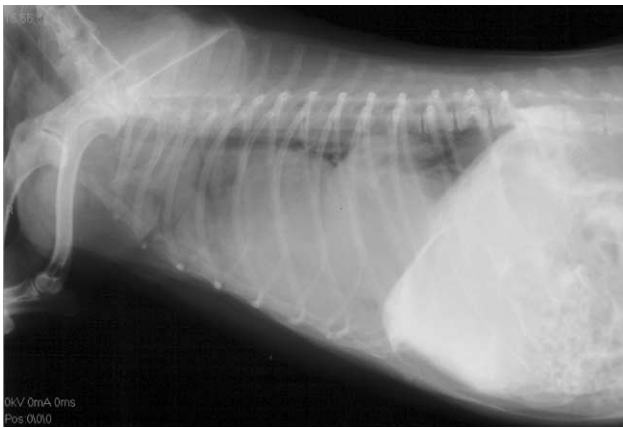위의 이미지를 바탕으로 어떤 감별 진단 리스트를 세울 수 있습니까?

5

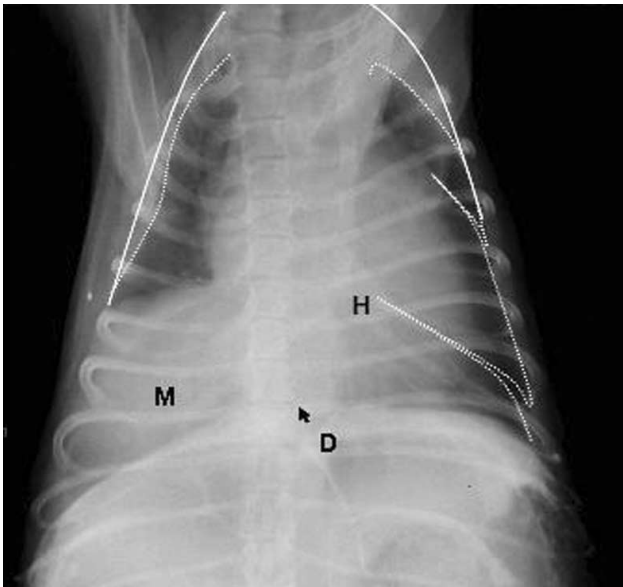
확진을 위해 어떤 추가 검사가 필요합니까?

6

복강 조영술을 실시한 사진입니다. 이상의 결과로 보아 어떤 질환으로 잠정 진단이 가능합니까?



(A)



(B)