

## 임프란트 주위염에 대한 Er,Cr:YSGG 레이저 조사가 미치는 영향

최성림 · 김진환 · 황동현 · 민승기  
원광대학교 치과대학 구강악안면외과학교실

### Abstract

#### EFFECTS ON ER,CR:YSGG LASER ON PERI-IMPLANTITIS

Sung Lim Choi, Jin Hwan Kim, Dong Hyeon Hwang, Seung Ki Min  
*Department of Oral & Maxillofacial surgery, School of Dentistry, Wonkwang University*

For Longevity of implant, considerations of biomechanical and microbiological aspects must be done. Recently, due to the remarkable development of bone grafting procedure, Implant has been implanted into the more favorable sites but peri-implantitis resulted from periodontal bacteria may obscure the long-term prognosis.

Although many different modalities have been introduced to treat the failed implant, Implant's surface and irreversible bony destruction around the implant prevents good result. After Er,Cr:YSGG (waterlase) laser using the wave-length of 2780nm has been introduced to dental field, good results have been reported. Because waterlase uses the hydrokinetic force of water, It is excellent device to detoxify the implant surface mechanically without the heat generation and damage to the implant surface.

We designed to evaluate waterlase effect on the peri-implantitis has been occurred after implantation. Four beagle dogs were involved. We have made four premolar extraction in each right and left side of the lower jaw and placed two implants in the anterior of the jaw as a control and six implant were placed posterior in each socket after extraction immediately as an experimental group. We tied floss-silk in each implant to make peri-implantitis intentionally.

After three months, we explored peri-implant sites on each experimental fixtures. Using waterlase laser irradiation was performed on that implantitis sites under 3W, air 30% and water 20% intensity for 2 minutes. In control group, we repositioned the flap to cover the exposed fixture without any supportive care.

Three months later, we sacrificed experimental animals and extracted and prepared bone blocks with Donath and Breuner (1982), Donath (1988)'s methods and examined under microscope.

We have obtained good re-osseointegration around fixtures after treating with waterlaser irradiation. But it was shown fibroosseointegration in the control group.

**Key words:** Peri-implantiis, Er,Cr:YSGG (waterlase), Osseointegration

※ 본 연구는 2006년도 원광대학교 교비지원에 의해서 수행됨.

## I. 서 론

미생물의 집적은 임플란트가 실패하는데 주요 병인으로 작용하며 이러한 미생물은 임플란트 주위 점막의 염증을 일으키고 치료되지 않으면 염증은 치근단으로 퍼져 골의 흡수를 일으키게 된다<sup>1,3)</sup>. Albrektsson 등은 이것을 임플란트 주위염 (peri-implantitis) 이라고 명명하였다<sup>4)</sup>. 그러므로 미생물의 제거는 임플란트 주위염의 치료에 가장 중요한 핵심을 이룬다<sup>5)</sup>.

그러나, 임플란트의 거친 표면에서 오염물질을 제거하는 것은 쉬운 일이 아니다. 그래서 물리적인 방법 혹은 화학적인 방법 등이 이러한 문제를 해결하기 위하여 추천되었다<sup>6-12)</sup>.

최근의 실험결과에서 타이타늄보다 단단하지 않은 재료 (plastic cures, polishing with rubber cups)를 사용하여 임플란트 표면을 물리적으로 세정하는 방법이 보고되었다<sup>7,12)</sup>. 그러나, 물리적인 방법만으로는 거친 임플란트 표면의 미생물 제거가 완벽하지 않기 때문에 추가적인 화학적인 방법으로 국소적인 소독제를 사용한 주수, 국소적 및 전신적인 항생제 처치 등이 임상적으로 보고되고 치유에 효과가 있음이 증명되었다<sup>8,10)</sup>. 또한, 공기-분말 주수는 임플란트 표면의 오염제거에 성공적으로 사용되었다<sup>12)</sup>. 그러나 기중 형성 등의 위험성이 있기 때문에 그 사용이 제한적이라고 보고되었다<sup>13)</sup>. 이러한 전통적인 방법 외에 여러 가지 레이저를 사용하여<sup>3)</sup> 임플란트 표면을 세정하고 오염물질을 제거하는 방법이 제안되었다<sup>14-16)</sup>. 1960년에 Maiman<sup>17)</sup>에 의해 루비 레이저가 개발된 이후로 CO<sub>2</sub> 레이저와 Nd:YAG 레이저 같은 여러 가지 레이저가 치과 분야에서 우식이 있는 치아 경조직 제거와 와동형성 등에 소개되었다. 그러나 이러한 레이저의 조사는 고에너지에서 경조직을 태우거나 용해, 탄화, 열구 및 틈의 형성 등과 같은 열 손상을 나타내는 것으로 보고 되었다. 그래서 이와 같은 열 손상 없이 우식이 있는 경조직 제거 혹은 와동 형성을 위해 Er:YAG 레이저와 Er,Cr:YSGG 레이저가 소개되기도 하였다.

레이저는 레이저 자체의 매질에 따라 파장이 다르고 파장에 따라 다른 효과를 나타내기 때문에 치과분야에서 쓰이기에 적당한 파장을 찾기 위해 현재도 많은 연구가 진행되고 있다. 최근까지 대부분 구강 내 연 조직, 경 조직에 적합한 레이저의 파장을 찾기 위해 연구가 진행되었으나 임플란트 표면에 대한 레이저의 효과에 대해서는 현재 시작단계에 불과한 실정이다.

최근의 실험실에서의 실험결과를 제한된 에너지에서 CO<sub>2</sub> (carbon dioxide) 레이저, Diode 레이저, Er:YAG

(erbium-doped: yttrium, aluminium and garnet) 레이저 등이 특별한 파장에 의해 타이타늄에 잘 흡수되지 않고 임플란트 표면의 온도를 높이지 않기 때문에 임플란트 표면의 조사에 적합한 것으로 보고 되고 있다<sup>14-16)</sup>. 반면에 Nd:YAG (neodymium -doped: yttrium, aluminium and garnet) 레이저는 임플란트 표면을 녹이거나 손상을 주는 것으로 보고되었다<sup>15,16)</sup>. 또한 지금까지 임플란트 표면에서의 미생물 제거 효과는 CO<sub>2</sub> 레이저와 Er:YAG 레이저에서만 보고 되었다<sup>18,19)</sup>.

CO<sub>2</sub> 레이저와 Diode 레이저는 치근의 표면 혹은 타이타늄 임플란트 표면의 치석을 제거하는데 효과가 없는 것으로 보고 되었고 두 가지 레이저는 단지 물리적인 치료효과를 위해서만 사용될 수 있다고 하였다. 반면에 Er:YAG 레이저는 주변 조직의 열 손상 없이 치석을 제거하는데 효과가 있다고 증명되었다<sup>20,21)</sup>.

최근에는 2780nm에서 작동하고 물을 주수하여 조사하는 Er,Cr:YSGG (Erbium, Chromium: Yttrium, Scandium, Gallium, Garnet) 레이저가 개발되었으며 오염물질의 제거와 세정에 효과적인 것으로 보고되고 있다. Er,Cr:YSGG 레이저는 펄스식으로 사용하며, 물과 공기의 분사와 함께 사용되고 연 조직 수술 뿐 만 아니라 범랑질, 상아질, 골을 삭제하는데 효과가 있는 것으로 보고되었다. 또한 Er,Cr:YSGG 레이저는 물을 분사하면서 사용하였을 때 치아의 경 조직에 조사해도 온도가 올라가지 않고 절삭 능력이 우수한 것으로 보고 되었다<sup>22,23)</sup>.

Er,Cr:YSGG 레이저는 물에 대한 흡수계수가 높아 물과 함께 사용하며 Er,Cr:YSGG 레이저에서 방출되는 레이저 광이 물과 이차적으로 반응하여 물에 의한 물리적 힘에 의해 절삭하는 능력으로 인해 물방울 레이저라 불리운다. 이러한 Er,Cr:YSGG 레이저의 특성으로 인하여 다른 레이저에 의해 유발되기 쉬운 임플란트 표면의 열손상이 적고 오염물질의 제거에 효과가 탁월한 것으로 보고되고 있다.

임플란트주위염의 치료를 위해 많은 방법들이 소개된 바 있다<sup>24-26)</sup>. 그러나 이런 방법들은 염증의 치료에는 효과가 있는 것으로 보고되었으나, 오염된 임플란트 표면의 재 골유착에는 효과가 적거나 불가능한 것으로 알려졌다. 최근 임플란트주위염의 치료에 관한 논문에 의하면 "현재까지 알려진 화학적 혹은 기계적인 소독법으로는 한번 오염된 임플란트 표면을 재 골유합 할 수 있는 수준까지 회복시킬 수 있는 방법은 없다."라고 한다<sup>24)</sup>

본 연구의 목적은 최근에 시도되고 있는 레이저를 이용한 임플란트주위염 치료에 있어서 물방울레이저가 골의 재유착에 어떠한 영향을 미치는지 알아보고자 하였다.

## II. 연구대상 및 방법

생후 1년된 beagle dog 4마리를 실험동물로 사용하였다. 술 전에 rompun과 ketamin (1ml/kg)으로 정맥마취를 유도한 후 경구 기도 삽관을 하고 난 후 sevoflurane을 이용하여 전신마취를 시행하였다.

실험은 4마리의 개에서 양쪽 하악 소구치 2개씩 발거하였다. 2% HCl Lidocain을 발치를 하고자 하는 부위에 침윤마취를 시행하고 #15 blade를 이용하여 견치 부위부터 구치부의 치은 열구에 절개를 가한 후 골 점막을 거상하였다. 실험하고자 하는 소구치 부위의 외상을 최대한 줄이기 위해 Low hand piece에 tapered fissure bur를 끼운 후 생리식염수 주수 하에 치아를 편측 절단하였다. 이후 발치 겸자를 이용하여 각각의 모든 치아 치근을 제거하였다. 개의 하악

소구치는 2개의 치근을 가진 치아로 2개의 발거로 인하여 4개의 치조와가 만들어 졌다 (Fig. 1).

한 약당 실험을 위해 특별히 제조한 3.4×8mm 크기의 4개의 GS II 임프란트 (Osstem®, Korea)를 양악에 총 8개의 임프란트를 매식하였다. 임프란트 매식부의 형성은 2.0mm twist drill, 3.0mm twist drill까지만 드릴링을 시행하였고 reench와 mounter를 이용하여 임프란트를 치조능 수준까지 매식하였다. 식립 후 모든 임프란트는 적절한 일차안정을 얻었다. 그 후 cover screw를 장착한 후 임프란트주위염을 유도하기 위하여 치실로 healing abutment하방에 3바퀴씩 결찰을 시행하였고 3-0 black silk로 점막을 봉합하였다 (Fig. 2). 반대편 하악도 동일한 방법으로 4개의 임프란트를 매식하였으며 일차안정을 얻은 뒤 치실을 fixture와 healing abutment연접부에 감고 봉합하였으며

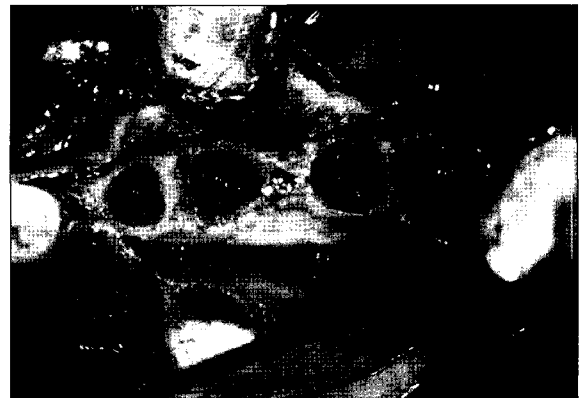
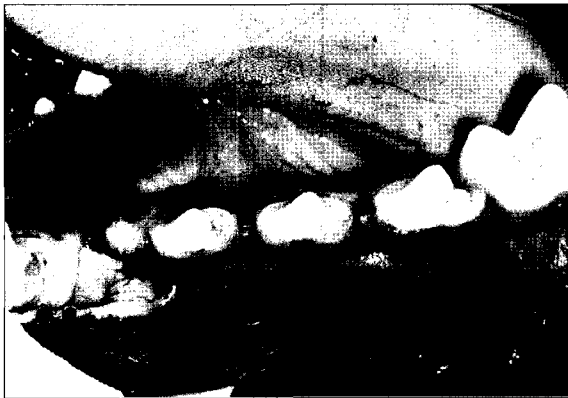
Fig. 1. Four premolars were extracted and four sockets were made for implant placement.

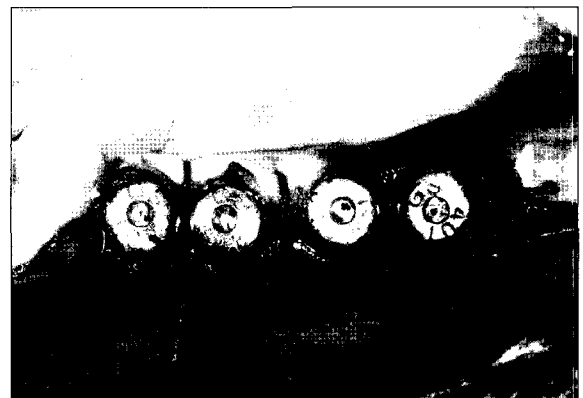
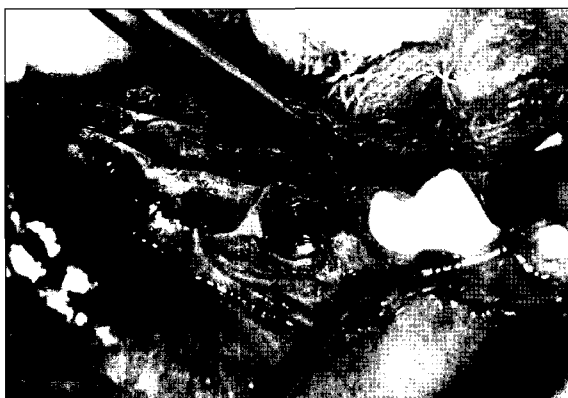

Fig. 2. Immediate implantation was performed and floss silk was tied on the junction between the fixture and the healing abutment to induce peri-implantitis intentionally.

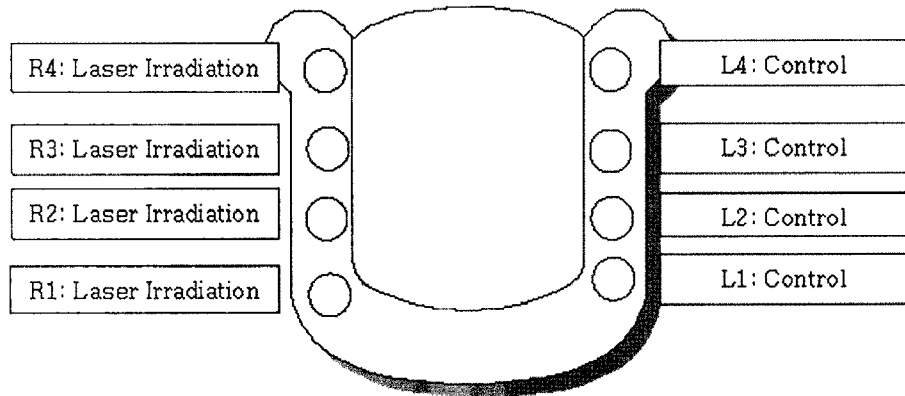


Fig. 3. Diagram of experimental group. Light side showed as a control (R1-4) and experimental group (L1-4) on the right side.

모든 봉합사는 2주 후에 제거하였다.

술 후 수술부위 관리를 위하여 사료를 물에 부풀려 약 3주간 배식을 하였고 감염방지를 위해서 술 후 4일간 1세대 세팔로스로핀을 사료에 섞어 먹였다.

술 후 3개월째에 동일한 방법으로 전신마취 하에 #15 blade를 이용하여 견치 부위부터 구치부의 치은구에 절개를 가한 후 골 점막을 거상하여 수술부위를 노출시켰다. 감아 놓은 치실은 풀림없이 유지되고 있었으며 상당한 양의 협착 골판의 소실이 관찰되었다.

좌측 실험부위는 대조군으로 감아놓은 치실만 제거한 후 L1, L2, L3, L4로 구분하였고 오른쪽은 실험군으로 감아놓은 치실을 제거한 후 물방울 레이저 (3W, air 30%, water 20%)로 약 2분간 조사하여 주변의 염증조직을 최대한 제거한 후 충분한 양의 생리식염수로 임플란트 표면을 깨끗이 세척한 후 R1, R2, R3, R4 등으로 구분하였으며 모든 수술부위는 3-0 black silk를 이용하여 봉합하였으며 실험동물은 모든 과정에서 다 견뎌 주었다 (Fig. 3).

수술 후 3개월째 실험동물 모두는 pentothal sodium으로 희생시킨 후 바로 하악골을 분리하여 실험, 대조군 부위를 블록형태로 채취해 내었으며 diamond saw (Exaktr, Apparatebau, Norderstedt, Germany) 로 생검하여 4% 포르말린 고정체에 넣었다. 채취한 실험동물 뼈블럭은 Donath와 Breuner (1982), Donath (1988) 방법에 따라 ground section하였다. 표본은 에탄올에서 탈수시켜서, methylmetacrylate (TechnovitR7200 VLC-resin, Kulzer, Friedrichsdorf, Germany) 에 처리하여 diamond saw로 협설 방향으로 절단하였다. cutting device로 100 μm까지 절단한 후 사포를 이용하여 절편을 20μm두께까지 처리한 후 H & E염색을 시행하였다.

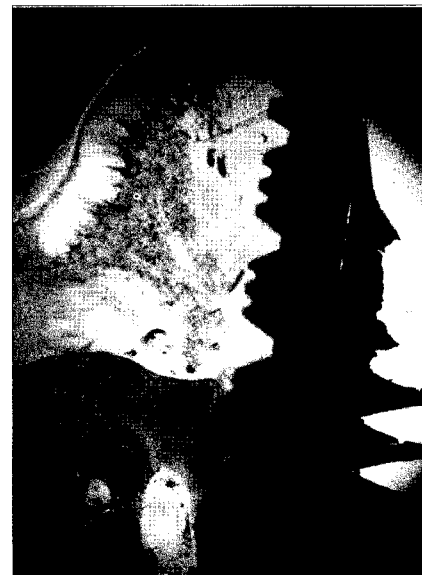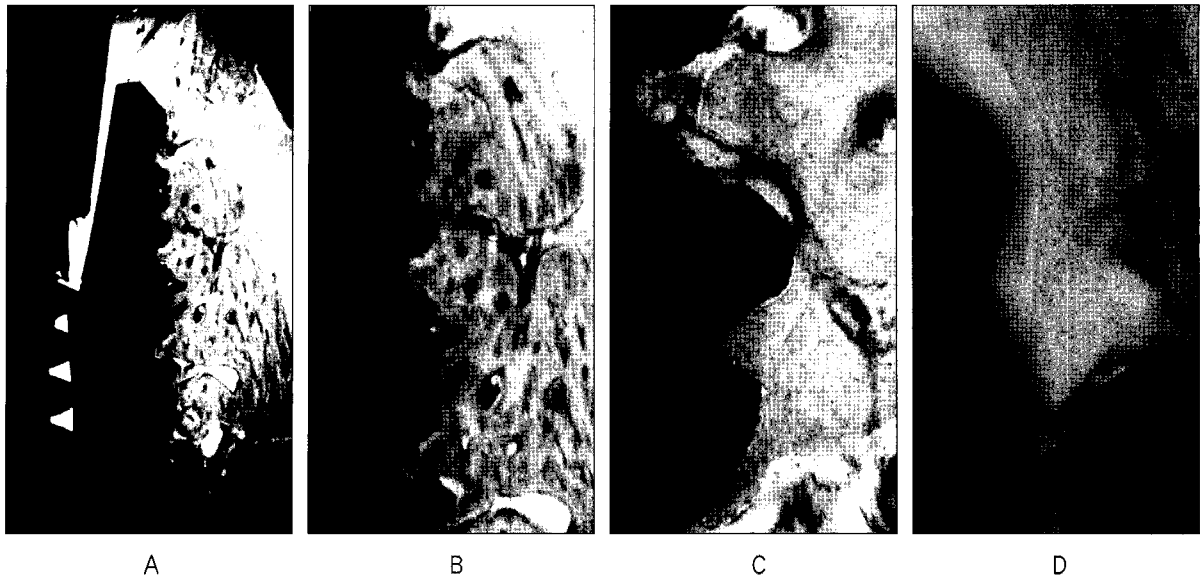


Fig. 4. Severe inflammatory changes and alveolar bone loss was shown in the marginal bone area surrounding implant fixture (H&E stain ×40).

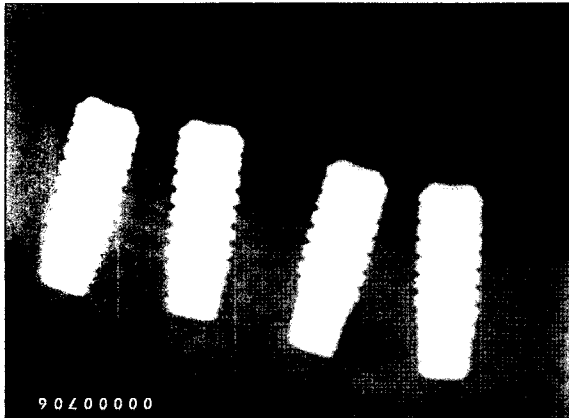
### Ⅲ. 연구성적

#### 1. 조직학적 소견


- 1) 임플란트주위염이 발생한 대조군  
 임플란트 상방에 염증증상이 심하게 진행되어 나타나며 상당한 양의 변연 골 결손이 보이고 연조직으로 치환된 모습을 보여주고 있다 (Fig. 4).



**Fig. 5.** Normal healing surrounding implant fixture. No marginal bony loss and no inflammatory signs was shown (A, H&E  $\times 40$ ). Vital bony surrounding wall formed near the fixture (B, H&E  $\times 100$ ). Well osseointegration was shown (C, H&E  $\times 200$ ). Matured and stabilized new bone remodeling was formed (D, H&E  $\times 400$ ).



**Fig. 6.** Immediate implantation was performed at the level of alveolar bone crest.



**Fig. 7.** Severe alveolar bone resorption was seen in the intentionally induced peri-implantitis group.

2) 물방울 레이저 조사 실험군

임플란트주위염을 물방울 레이저로 처치한 군에서 새로이 임플란트 나사산과 숙주골이 완벽하게 골 융합이 일어나고 있는 모습을 보여주고 골 개조현상이 진행된 것을 보여준다 (Fig. 5)

2. 방사선학적 소견

1) 발치 후 즉시 식립

발치 후 즉시 임플란트 식립을 치조정 수준까지 시행되어

있다 (Fig. 6).

2) 임플란트주위염이 발생한 대조군

Fixture의 1/2정도 진행된 협, 설측 골 흡수 소견이 보였다 (Fig. 7).

3) 물방울 레이저 조사 실험군

인위적으로 유도된 임플란트주위염에 의한 골 흡수 소견이 거의 소실되어 즉시 임플란트 식립 후 촬영한 방사선소견과 거의 동일한 소견을 보여주었다 (Fig. 8).




Fig. 8. In the experimental group, bony regeneration was done successfully.

#### IV. 총괄 및 고찰

임프란트주위염이 생역학적인 기원에서 생겼다면 잘못된 생역학적 힘을 교정하지 않고서 외과적 처치를 시행하는 것은 효과를 볼 수가 없게 된다<sup>41)</sup>. 만약 생역학적인 문제로부터 기인한 임프란트주위염이 아니고 감염에 의한 것이라면 연 조직만 포함된 것인지 경 조직과 연 조직이 함께 포함된 것인지를 반드시 고려해보아야 한다. 어떤 원인에서건 결정적인 치료에 의하여 임프란트가 장기적으로 성공하고 기능할 수 있는 임프란트 계면을 제공해야만 한다.

임프란트 표면은 여러 단계를 거쳐 발전되어져 왔다. 절삭 과정을 통해 만든 smooth surface로부터 titanium plasma spray surface가 소개되었고 sand-blast acid-etched surface를 거쳐 sintered surface에 이르기까지 많은 발전을 이루어 왔다. 이 중 machined surface는 직접 골 침착이 가능하도록 하게 하며 박테리아의 군락이 잘 형성되지 않는 장점이 있다. 이런 형태의 임프란트는 골 열개를 형성하는 임프란트주위염이 있다 하더라도 스케일링이나 화학적 소독법 등을 이용한 적절한 치주치료를 통하여 쉽게 해소될 수 있다. 2세대로 만들어진 titanium plasma sprayed coating 임프란트는 거친 표면으로 인해 조직액의 젖음성이 우수하고 임프란트 표면을 따라 골의 유착 및 성장이 잘 이루어지기는 하나 치태의 침착과 박테리아의 군집화를 쉽게 형성하여 연조직, 경조직의 열개를 야기하게 된다. 이런 임프란트주위염에서는 잇몸조직을 근단부에 위치시키는 apically repositioned flap을 시행하며 거친 임프란트 표면을 부드럽게 만드는 과정이 필요하다. 또한 이로 인하여 치관-치근의 비가 불균형해져 결국 생역학적인 과도한 하중을 견디지 못하고 임프란트가 쉽게 실패하는 경향을 나타낸다. 3세대로 만들어진 sand-blast acid-etched sur-

face 임프란트는 임프란트 표면의 peak와 valleys를 더 많이 만들어 젖음성을 더욱 우수하게 만들었으며 골 유착에 있어 우수한 결과를 보이지만 반대로 박테리아의 군락이 더 쉽게 형성되어 임프란트가 오염되었거나 구강내로 노출된 경우에 임프란트의 유지를 어렵게 만든다. 4세대 임프란트인 sintering 기술로 만들어진 임프란트는 3차원적 골의 침착을 가능하게 하여 더 짧은 임프란트 사용을 가능하게 하였으나 일단 감염되면 더욱 심각한 문제를 초래하며 외과적, 화학적 치료에 의해서도 완벽히 감염된 표면을 해독시킬 수 없게 되었다.

Bioactive coating (HA)을 이용한 임프란트 또한 치유기간을 단축시키고 임프란트-골 계면을 증가시킬 수 있으나 표면의 거칠기가 TPS나 SLA 표면과 비슷하지만 감염이 일단 존재하게 되면 HA입자가 용해되거나 임프란트 표면에서 분리되어 박테리아의 군락을 가속화시키고 골 소실을 촉진시켜 적절한 치료를 어렵게 한다<sup>28)</sup>.

임프란트주위염의 치료법에는 기존의 수 조작 스케일링, 초음파와 같은 기계적 방법과 테트라사이클린, hydrochloride paste, 40% citric acid, EDTA와 같은 화학적 방법들이 사용되어져 왔다<sup>29)</sup>. 이러한 방법들은 상당한 단점들을 갖고 있다. 기계적인 방법들은 임프란트 표면에 사용시 손상을 가하여 임프란트 표면의 변화를 야기하며 임프란트 표면의 손상으로 인한 주변골의 재생장을 방해하거나 지연시키며 박테리아 군락의 불완전한 소독으로 인해 내 독소로 인한 이식부위의 실패와 재감염이 발생하게 된다<sup>30)</sup>.

임프란트주위염의 치료를 위해 많은 방법들이 소개된 바 있으나 이러한 방법들은 염증의 치료 자체에는 효과가 있는 것으로 알려져 있으나, 오염된 임프란트 표면의 재 골유착에는 효과가 적거나 없는 것으로 알려져 있다<sup>24-26)</sup>. 최근 임프란트주위염의 치료에 관한 보고에 의하면 현재까지 알려진 화학적 혹은 기계적인 치료법으로는 한번 오염된 임프란트 표면을 재 골유합 할 수 있는 수준까지 회복시킬 수 없는 것으로 되어 있다<sup>31)</sup>.

테트라사이클린이 종종 오염된 임프란트 표면에 사용되지만 임프란트 표면으로부터 박테리아의 내 독소를 중화시키는 데는 비효과적이다<sup>32)</sup>. 또한 테트라사이클린을 사용하게 된다면 단지 타이타늄 표면에만 사용되어져야 하며 만일 HA표면에 사용하게 된다면 골의 칼슘-인 결합에 방해를 주고 지연된 치유반응을 보이게 한다. Citric acid를 사용하게 되면 경 조직, 연 조직에 화학적 화상을 야기하고 치유를 지연시킬 수 있으며 crystalline구조를 변경시켜 이식재의 붕괴를 촉진시키게 된다<sup>33)</sup>. EDTA (Ethyl-enediaminetetraacetic acid)는 임프란트 표면으로부터 유기질 smear layer를 제거하여 골 결손부의 육아조직을 제거하는데 사용되어져 왔다<sup>34)</sup>.

CO<sub>2</sub> 레이저와 과산화수소를 이용한 임프란트주위염 처치 방법은 재 골유합에 특별한 효과가 없다고 보고된 바 있다<sup>35)</sup>. 그러나 Deppe 등<sup>36)</sup>에 의하면 plasma-sprayed surface 임프란트를 이용한 beagle dog의 동물실험에서 rough surface 임프란트의 경우에도 오염된 티타늄표면은 재 골유합을 방해하지 않는다고 하였다. 그들은 실험적으로 발생시킨 임프란트주위염으로 30-50%의 임프란트 주위골 소실을 야기하였으며 한 군에는 air-powder abrasive로 임프란트 표면 해독을 시행하였고, 다른 군에는 CO<sub>2</sub> laser (continuous wave, 2.5W, duration of 12×5 seconds)를 이용하였다. 3번째 군에는 air-powder와 laser를 동시에 사용하여 임프란트 표면을 해독하였으며 4개월간 골 치유를 거친 후 모든 치료 군에 재 골유합이 관찰됨을 보고하였다.

Kolonidis 등<sup>37)</sup>은 임프란트를 부분적으로 식립하고, 치태가 5주 동안 축적되도록 한 동물 실험에서 Citric acid와 과산화수소로 처리한 임프란트 표면을 해독하였으며 이렇게 처리된 임프란트를 반대편 악궁에 재 식립하여 임프란트 표면의 골유합 현상이 치태에 노출된 후 해독된 임프란트 표면에서도 일어날 수 있음을 보고하였다. 이 실험에서는 4개월간의 골 치유기간 후 조직학적 검경 결과 모든 임프란트 표면에 직접적인 주변골과 골 접촉이 일어남을 관찰하였다.

임프란트 표면의 치료에 Nd:YAG, Ho:YAG, GaAlAs, CO<sub>2</sub>, Er:YAG 등과 같은 레이저들이 시도되어져 왔으며 레이저 사용 도중의 열 발생이나 표면변화를 야기시켜 임프란트주위염의 치료에 부적절하게 생각되어져 왔다<sup>38)</sup>. 또한 이러한 레이저들은 조직의 응고를 야기시켜 회복반응을 지연시킨다. CO<sub>2</sub>레이저는 조직에 적용 시 조직 표면의 온도를 상승시켜 세포와 미생물의 파괴를 야기한다고 알려져 왔다<sup>39)</sup>. CO<sub>2</sub>레이저를 이용하여 오염된 임프란트 표면을 처리할 때 야기될 수 있는 문제는 온도의 상승으로 인한 조직의 손상이다. Eriksson과 Albrektsson<sup>40)</sup>은 토끼의 골조직에서 비교적 적은 온도변화인 47도에서 50도로 1분간 적용하였을 때 골조직의 손상을 야기하였다고 보고하였다. 반면 Mouhyi 등<sup>41)</sup>은 동물실험에서 CO<sub>2</sub> 레이저를 사용한 경우 온도 변화는 적었고, 조직 손상이 거의 없음을 주장하였다.

Er, Cr: YSGG laser의 소개로 임프란트 표면의 치료에 새로운 장이 열렸다. Er, Cr: YSGG laser는 2780nm에서 작동하는 레이저로 hyderokinetic process를 이용하여 열 발생을 방지하는 특수한 형태의 레이저다. 이 레이저를 사용하면 골이식 전에 오염된 임프란트 표면에 있는 과사조직 제거에 매우 효과적인 것으로 보고되었다<sup>22)</sup>. 본 실험에서도 Er:YSGG laser를 power 3W, air 30%, water 20%로 약 2분간 조사하여 치태를 제거하였으며 임플란트 표면에서의 골 재 유착 과정을 보고자 하였으며 우수한 재 골유착

이 일어남을 알 수 있었다. 본 연구에 사용된 임프란트는 오스팀 GS II 로 표면은 sintering기법에 의한 처리방식이 이루어진 제품이다.

Robert의 연구에서<sup>27)</sup> TPS 임프란트와 HA coating 임프란트에 40% citric acid와 Er, Cr: YSGG laser를 이용한 표면변화 연구에서 citric acid를 사용한 경우 공히 두 임프란트 표면에 organic smear를 남기고 HA coating의 불완전한 용해를 보이는 반면에 Er, Cr: YSGG laser를 적용한 경우 TPS에서는 표면의 변화를 야기하지 않았고 HA coating 임프란트에서는 coating의 완전한 제거와 organic smear층을 남기지 않는다고 하여 이 레이저의 사용적 근거를 제시하였다. 또한 레이저 출력은 최대한으로 하여 낮은 출력의 사용에 대해서는 더욱 안전한 것으로 설명하고 있다. 본 실험을 통하여 오염된 임프란트 표면에 대한 소독을 이용한 경우 매우 효과적임을 알 수 있었다. 특히 거친 표면을 가진 임프란트에서 표면변화를 야기하지 않고 organic smear층을 남기지 않아 골의 재성장을 가능하게 하고 구강 내로 노출된 임프란트에 대한 소독에 매우 효과적이라고 보고하고 있다. 또한 Er, Cr: YSGG laser 레이저를 이용한 경우 조직의 응고나 탄화과정이 보이지 않아 염증반응을 유발하지 않는다고 보고하고 있다. 또한 레이저를 이용한 염증 제거 후 치유과정을 단축시킬 수 있으며 골 이식 부위에 골 이식을 시행하는 경우에는 생체성 막(membrane) 사용을 강력히 추천하고 있다<sup>27)</sup>.

## V. 결 론

미생물 집적에 의해 유도된 임프란트주위염의 치료에 사용되는 방법에는 플라스틱 큐렛과 같은 물리적 힘을 이용하거나 화학적 약제를 이용한 방법 등이 임상에서 사용되고 있으나 성적이 일정치 못하고 예측하기가 어려워 효과적인 치료방법이 도입되어야 할 실정이다. 이런 상황에서 물방울 레이저는 임프란트 표면에 열손상을 가하지 않고 물에 의한 폭발력을 이용하여 완벽하게 육아조직 및 내독소를 제거하는 것으로 소개되어져 왔으며 본 실험에서도 임프란트주위염에 이환된 임프란트에 물방울레이저를 조사하였을 때 일정한 기간이 지난 후 아주 우수한 골재생과 골유착이 관찰되었다.

실험적으로 유도된 임프란트주위염에서 물방울레이저를 이용한 임프란트 주위염 치료 3개월 후의 골 재 유착 관계를 확인한 결과 임프란트 표면과 숙주골간의 양호한 새로운 골유착 및 골개조가 관찰되었으며 임상적으로 물방울레이저를 이용한 임프란트주위염의 치료에 대한 유용성이 클 것으로 사료되어진다.

## References

- Mombelli A, Buser D, Lang NP : Colonization of osseointegrated titanium implants in edentulous patients : Early result. *Oral Microbiol Immunol* 3 : 113, 1988.
- Becker W, Becker BE, Newman MG *et al* : Clinical and microbiologic findings that may contribute to dental implant failure. *Int J Oral Maxillofac Implants* 5 : 31, 1990.
- Alcoforado GA, Rams TE, Feik D *et al* : Microbial aspects of failing osseointegrated dental implants in humans. *J Parodontol* 10 : 11, 1991.
- Albrektsson T, Isidor F : Consensus report of session IV. In: Lang NP & Karring T, eds. *Proceedings of the first european Workshop on Periodontology*. London: Quintessence : 365, 1994.
- Mombelli A, Lang NP : Microbial aspects of implant dentistry. *Periodontol* 2000 4 : 74, 1994.
- Parham PL, Jr, Cobb CM, French AA *et al* : Effects of an air-powder abrasive system on plasma-sprayed titanium implant surface: an in vitro evaluation. *J Oral Implantol* 5 : 78, 1989.
- Fox SC, Moriarty JD, Kusy RP : The effects of scaling a titanium implants surface with metal and plastic instruments: an in vitro study. *J Periodontol* 61 : 485, 1990.
- Mombelli A, Lang NP : Antimicrobial treatment of peri-implant infections. *Clin Oral Implants Res* 3 : 162, 1992.
- Ruhling A, Kocher T, Kreuzsch J *et al* : Treatment of subgingival implant surfaces with Teflon-coated sonic ultrasonic scaler tips and various implant curettes. An in vitro study. *Clin Oral Implants Res* 5 : 19, 1994.
- Ericsson LG, Berglundh T, Edlund T *et al* : The effect of antimicrobial therapy on periimplantitis lesions. An experimental study in the dog. *Clin Oral Implants Res* 7 : 320, 1996.
- Schenk G, Flemmig TF, Betz T *et al* : Controlled local delivery of tetracyclin HCl in the treatment of periimplant mucosal hyperplasia and mucositis. A controlled case series. *Clin Oral Implants Res* 8 : 427, 1997.
- Augthun M, Tinschert J, Huber A : In vitro studies on the effect of cleansing method on different implants surface. *J Periodontol* 69 : 857, 1998.
- Van de Velde E, Thieciens P, Schutteet H *et al* : Subcutaneous emphysema of the oral floor during cleansing of a bridge fixed on an IMZ implant. Case report. *Rev Belge Med Dent* 46 : 64, 1991.
- Oyster DK, Parker WB, Gher ME : CO<sub>2</sub> lasers and temperature changes of titanium implant. *J Periodontol* 66 : 1017, 1995.
- Romanos GE, Everts H, Nentwig GH : Effects of diode and Nd:YAG laser irradiation on titanium discs: a scanning electron microscope examination. *J Periodontol* 71 : 810, 2000.
- Kreisler M, Al HaJ H, Gotz H *et al* : Effect of simulated CO<sub>2</sub> and GaAlAs laser surface decontamination on temperature changes in Ti-plasma sprayed dental implants. *Lasers Surg Med* 30 : 233, 2002.
- Maiman TH : Stimulated optical radiation in ruby. *Nature* 187 : 493, 1960.
- Kato T, Kusakari H, Hoshino E : Bactericidal Efficacy of carbon dioxide laser against bacteria-contaminated titanium implant and subsequent cellular adhesion to irradiated area. *Lasers Surg Med* 23 : 299, 1998.
- Kreisler M, Kohnen W, Marinello C *et al* : Bactericidal effect of the Er:YAG laser on dental implant surfaces: an in vitro study. *J Periodontol* 73 : 1292, 1996.
- Schwarz F, Sculean A, Berakdar M *et al* : In vivo and in vitro effects of an Er:YAG laser, a GaAlAs diode laser, and scaling and root planning on periodontally diseased root surfaces: a comparative histologic study. *Lasers Surg Med* 32 : 359, 2003.
- Eberhard J, Ehlers H, Falk W *et al* : Efficiency of subgingival calculus removal with Er:YAG laser compared to mechanical debridement: an in situ study. *J Clin Periodontol* 30 : 511, 2003.
- Eversole LR, Rizoiu IM : Preliminary investigations on the utility of an erbium, chromium YSGG laser. *J Calif Dent Assoc* 23 : 41, 1995.
- Hossain M, Nakamura Y, Yamada Y *et al* : Effects of Er,Cr:YSGG laser irradiation in human enamel and dentin: ablation and morphological studies. *J Clin Laser Med Surg* 17 : 155, 1999.
- Persson LG, Ericsson I, Berglundh T *et al* : Guided bone generation in the treatment of peri-implantitis. *Clin Oral Implants Res* 7 : 366, 1996.
- Persson LG, Araujo M, Berglundh T *et al* : Resolution of periimplantitis following treatment. An experimental study in the dog. *Clin Oral Implants Res* 10 : 195, 1999.
- Wetzel AC, Vlassis J, Hamerle CHF *et al* : Attempts to obtain reosseointegration following experimental peri-implantitis in dogs. *Clin Implants Res* 10 : 111, 1999.
- Robert RJ : Treatment of the contaminated implant surface using the Er, Cr: YSGG laser. *Implant Dent* 13 : 165, 2004.
- El-Askary AS, Meffert RM, Griffin T : Why do implants fail Part II. *Implant Dent* 8 : 265, 1999.
- Zablosky MH, Diedrich DL, Meffert RM : Detoxification titanium and hydroxyapatite-coated surfaces utilizing various chemotherapeutic and mechanical modalities. *Implant Dent* 1 : 154, 1992.
- Zablosky MH : A Retrospective analysis of the management of ailing and failing endosseous dental implants. *Implant Dent* 7 : 185, 1998.
- Persson LG, Berglundh T, Sennerby L *et al* : Reosseointegration after treatment of peri-implantitis at different surface. An experimental study in the dog. *Clin Oral Implants Res*. 10 : 111, 2001.
- Dennison DK, Heurzeler MB, Quinones C *et al* : Contaminated implant surfaces: An in vitro comparison of implant surface coating and treatment modalities for decontamination. *J Periodontol* 65 : 942, 1994.
- Misch CE : *Contemporary Implant Dentistry*, 2nd ed. St. Louis, Mosby Yearbook, 1993, p.735.
- Kornman KS, Robertson PB : Fundamental principles affecting the outcomes off therapy for osseous lesions. *Periodontol* 2000 22 : 22, 2000.
- Persson LG, Berglundh T, Sennerby L *et al* : Carbon Dioxide Laser and Hydrogen Peroxide Conditioning in the Treatment of peri-implantitis: An experimental study in the dog. *Clin Implant Dent Relat Res* 6 : 101, 2004.
- Deppe H, Horch H-H, Henke J *et al* : Peri-implant care of ailing implants with the carbon dioxide laser. *Int J Oral Maxillofac Implants* 16 : 659, 2001.
- Kolonidis SG, Renvert S, Hammerle CH *et al* : Osseointegration on implant surfaces previously contaminated with plaque. An experimental study in the dog. *Clin Oral Implants Res* 3 : 107, 2002.
- Kreisler M, Gotz H, Deuschner H, *et al* : Effects of Nd:YAG, Ho:YAG, CO<sub>2</sub>, and GaAlAs laser irradiation on



- surface properties of endosseous dental implants. Int J Oral Maxillofac Implants 17 : 202, 2002.
39. Kasemo B, Lausma J : Surface science aspects on inorganic biomaterials. CRC Crit Rev Biocompt 2 : 2335, 1986.
40. Eriksson A, Albrektsson T : Temperature threshold levels for heat induced bone tissue injury: a vital microscopy study in the rabbit. J Prosthet Dent 50 : 101, 1983.
41. Mouhyi J, Sennerby L, Nammour S *et al* : Temperature increase during surface decontamination of titanium implants using CO<sub>2</sub> laser. Clin Oral Implants Res 10 : 54, 1999.

저자 연락처

우편번호 570-749  
전북 익산시 신용동 344-2  
원광대학교 치과대학 구강악안면외과  
민승기

원고 접수일 2008년 6월 4일  
게재 확정일 2008년 9월 18일

Reprint Requests

Seung Ki Min  
Dept. of OMFS, School of Dentistry, Wonkwang University  
344-2 Shinyoungdong, Iksan, 570-749, Korea  
Tel: 82-63-859-2920-3 Fax: 82-63-852-4939  
E-mail: omsmin@wonkwang.ac.kr

Paper received June 4 2008  
Paper accepted September 18 2008