

하악 유전치부 치조골 골절시 resin-wire open cap splint를 이용한 고정

권정현 · 최병재 · 최형준 · 김성오 · 손흥규 · 이제호

연세대학교 치과대학 소아치과학교실, 구강과학연구소

국문초록

치아 및 치조골은 복합적인 구조이므로 치아의 함입이나 측방 탈구와 같은 치조와의 변위가 있는 다수 치아를 포함한 외상에서 치조골 골절이 동반될 수 있다. 치조골이 골절되면 치주인대 및 치수로의 혈행이 단절되어 치아의 합병증을 유발할 수 있고, 특히 유치열기 외상은 후속 영구치배에 손상을 줄 가능성이 있으므로 장기간의 관찰이 필요하다.

치아 및 치조골 골절의 치료 시에는 환자의 연령과 외상의 위치 및 범위, 유치의 변위 정도 및 방향을 고려해야 하며, 골절편을 재위치 시키고 고정하기 위하여 아치바(arch bar), 레진-강선 고정, 교정용 밴드, 아크릴 또는 금속 캡 스플린트(acrylic or metal cap splint), 화이버 스플린트(fiber-splint) 등의 다양한 방법이 고안되었다.

본 증례는 외상으로 인하여 치조골이 골절되어 내원한 1세 11개월 된 환아로서 모형상에서 레진-강선 오픈 캡 스플린트(resin-wire open cap splint)를 제작하여 고정한 후 양호한 치료 결과를 얻었다. 이 방법은 부가적인 기공 과정이 필요하지만, 유치열기에서 사용할 수 있고, 시술시간이 짧아 비협조적인 환아에게 진정요법 없이 적용할 수 있으며, 일반적인 아크릴 캡 스플린트에 비해 부피가 작아 불편감이 적고, 교합을 방해하지 않으며, 접착시 시멘트가 빠져나갈 공간이 있어서 스플린트의 정확한 안착이 가능하다. 또한 비교적 통증이 적으며 침습적이지 않아 출혈이 없으므로 의과적 문제가 있는 경우에도 사용할 수 있다.

주요어 : 치조골 골절, 스플린트, 치아 외상

I. 서 론

어린이의 악안면부 외상은 출생 후 기어다니기 시작하면서부터 시작되며 걷기 시작하는 시기인 1-3세와 활동량이 많아지는 7세경에 빈번하게 나타난다¹⁾. 어린이들은 신체적으로 또는 정신적으로 충분히 성숙하지 못하였으므로 위급한 상황에서 운동 반사가 늦어 잘 넘어지기 때문에 어린이의 30-40%가 유치열기에 최소 1회 이상의 외상을 경험한다고 보고되어 있으며^{2,3)}, 사회가 발달하면서 집과 놀이 문화, 교통 등의 주변 환경의 변화

에 의해 외상을 받을 수 있는 요인들이 증가하였다^{1,2)}.

어린이는 골과 다른 해부학적 요소가 유연하므로 성인에 비해 악안면부 손상 중 골절의 빈도가 낮다⁴⁾. 어린이의 치조골 골절은 상악 전치부가 가장 빈번하고 견치, 소구치 부위 순으로 나타나며⁵⁾, 활동량이 많은 남자가 여자에 비해 이환율이 높다¹⁾. Nobuyuki 등⁶⁾은 악안면부 골절에서 치조골 골절(50.6%), 하악골 골절(46.9%) 순으로 호발한다고 보고한 반면, Stylogianni 등⁴⁾은 하악골 골절(83.7%), 치조골 골절(12.2%) 순으로 호발하다고 보고하였다.

치아 및 치조골은 복합적인 구조이므로 외상시 충격이 직접적으로 치아에 가해지고, 2차적인 둔한 힘이 간접적으로 치주 조직에 손상을 주어 치아의 변위와 치조골 골절이 동반되는 경우가 많다³⁾. 유치열기의 외상은 영구치배의 성장과 발육에 영향을 주어 영구치 법랑질의 변색, 법랑질저형성증과 같은 광학 결

교신저자 : 이 제 호

서울시 서대문구 신촌동 134

연세대학교 치과대학 소아치과학교실

Tel : 02-2228-3173

E-mail : leejh@yumc.yonsei.ac.kr

함, 치근만곡, 치근 형성의 부분 또는 완전한 정지, 맹출 장애 등과 같은 합병증이 나타날 수 있다⁷⁾.

치조골 골절의 치료시에는 연령, 해부학적인 위치, 외상의 정도, 외상 후 경과 시간, 연관된 다른 외상의 여부, 외과적 수술 필요 여부 등을 고려해야 한다⁸⁾. 또한 어린이는 외상으로 인해 신체적, 정신적인 손상을 받을 수 있으므로 정신적인 손상을 받을 수 있으므로 치아의 손상 뿐 아니라 전신적 건강 상태를 철저히 조사해야 하고 주기적인 검사가 필요하다⁹⁾.

본 증례에서는 하악 전치부의 치조골 골절을 레진-강선 오픈 캡 스플린트를 이용해 고정한 후 그 경과를 관찰하여 양호한 경과를 보였기에 보고하는 바이다.

Ⅱ. 증례보고

1세 11개월 남아가 자동차 핸들에 아래턱을 부딪힌 후 응급실에서 치은 봉합술을 시행한 상태로 내원하였다. 방사선사진 검사 결과 치조골의 골절선과 치근파절 및 치근변위는 관찰되지 않았으나, 임상검사 결과 하악 우측 유중절치와 유측절치 사이 그리고 하악 좌측 유중절치와 유측절치 사이의 전치부 치조골의 순측변위(Fig. 3(a))와 동요도 검사시 골절편에 포함된 치아가 동시에 움직이는 것이 관찰되어 치조골 골절로 진단되었으며, 치조골을 재위치 시킨 후에도 안정적이지 않았으므로 고정술이 필요했다(Fig. 1, 2). 고정방법으로 아치바, 교정용 밴드 등은 유치열기에는 사용할 수 없으며, 하악 유전치에 산부식을 이용한 레진 강선-고정은 아동의 협조도 부족과 교합간섭으로 인한 탈락이 예상되었으므로 레진-강선 캡 스플린트로 고

정하기로 계획하였다.

알지네이트 인상을 채득하여 모델을 제작한 후 골절선을 따라 치아를 분리시키고 상악의 악궁 형태를 참고하여 정상 악궁의 위치로 재위치 시킨 후 왁스로 고정하였다. 새로 형성된 모델상에서 새로 형성된 모델상에서 아크릴 레진으로 캡 스플린트를 제작하였고, 스플린트의 견고성을 유지하기 위해 0.5mm stainless steel wire로 보강하였다. 그 후 절단면이 노출되도록 삭제하고 광중합 글라스아이오노머 시멘트(Fuji-Ⅱ LC™, GC)로 접착하였다(Fig. 3). 1주일 후 내원시 스플린트는 안정적이었고 방사선 사진상에서 이상소견은 관찰되지 않았으며, 3주 후에 밴드 리무버(band remover)로 골스플린트를 제거하였으며, 제거시 부가적인 외상과 절편의 동요도는 없었다(Fig. 4, 5). 시술시간이 짧았으므로 행동조절이 안되는 환아였지만 인상채득, 스플린트 접착과 제거시 진정요법은 필요치 않았다. 6개월 후 치아 및 치조골의 합병증은 관찰되지 않았으며 향후 영구치 맹출 및 치조골 성장에 대한 지속적인 관찰을 시행할 예정이다(Fig. 6).

Ⅲ. 총괄 및 고찰

어린이는 성인과 해부학적, 생리학적, 심리적 발달 과정의 차이가 있으므로 진단 및 치료시 좀 더 보존적으로 접근해야 하며, 악안면부의 골절은 향후 성장 발육에 영향을 주어 부정교합, 비대칭, 개교합 등의 안면 변형을 일으킬 가능성과 하방 영구치배의 손상 가능성이 있으므로 장기간의 관찰이 필요하다^{6,8)}. 또한 어린이는 치유 속도가 빠르며, 골형성 능력이 크기 때문에 초기

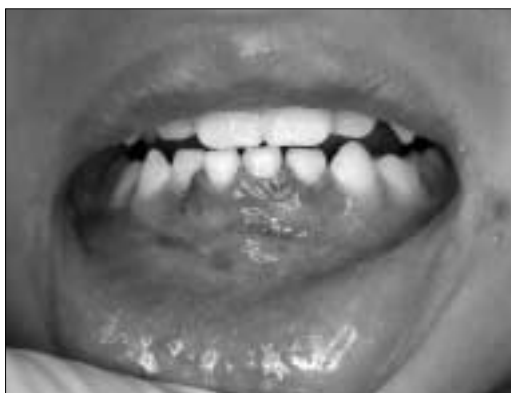

Fig. 1. Initial intraoral photograph. Displacement of the fractured alveolar bone fragment was observed, which included the two lower primary central incisors.

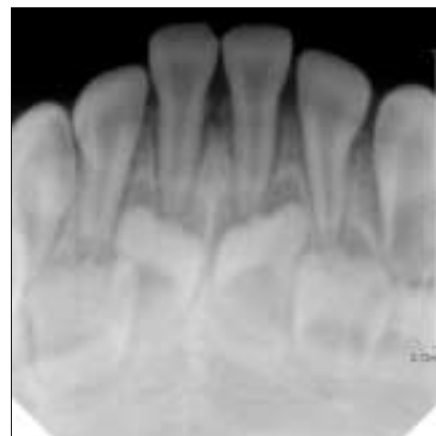

Fig. 2. Initial radiographic view. No obvious sign of fracture on the alveolar process.

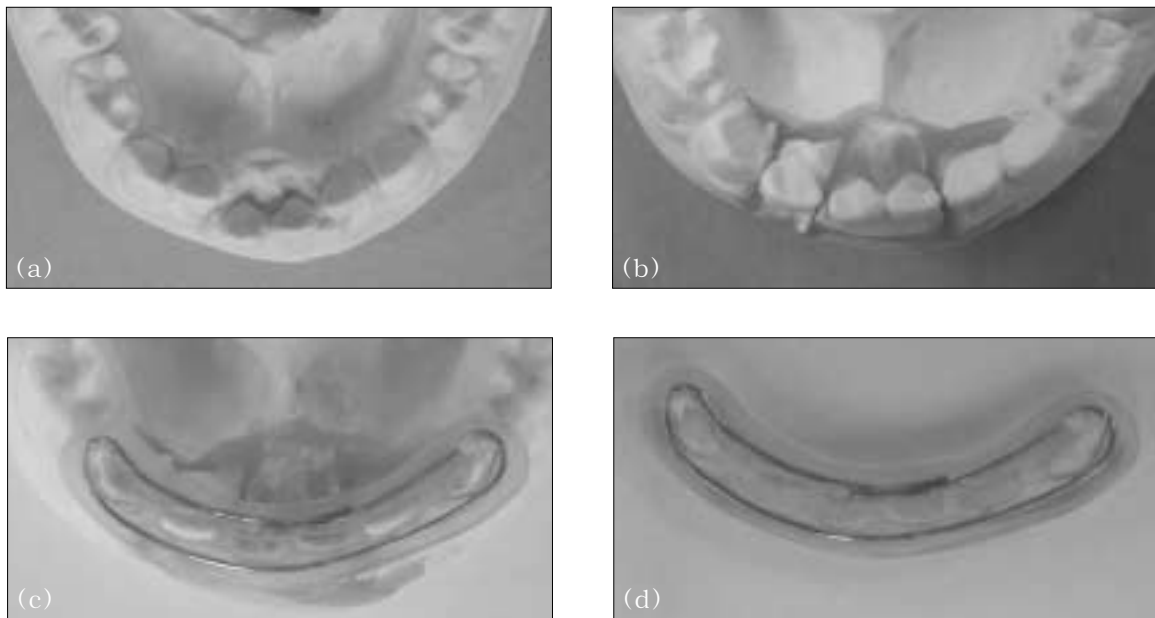


Fig. 3. Laboratory procedure. (a) Alginate impression of the lower dental arch was taken, and a cast was fabricated. (b) The cast was sectioned along the fracture line, and the displaced fractured fragment was repositioned. (c,d) On this modified cast, open-cap acrylic splint was fabricated, which was reinforced with stainless steel wire.

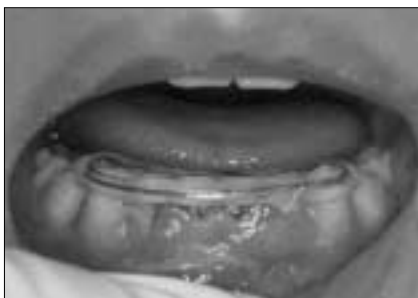

Fig. 4. Intraoral photograph after one week. Splint was stable, and slight gingival swelling and redness was observed.

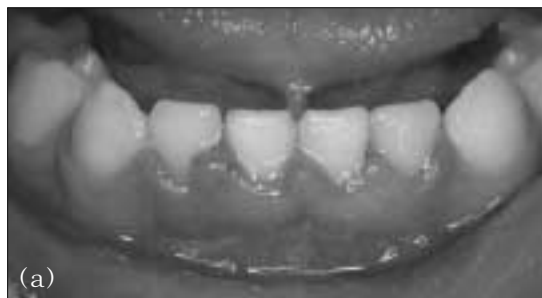

Fig. 5. Intraoral photograph after splint removal. The splint was removed after 3 weeks. (a) Bony segment did not show any mobility. (b) No radiographic sign of pathosis.

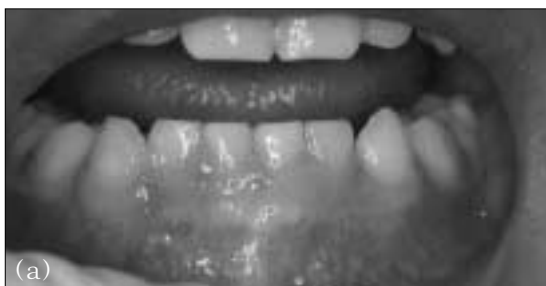
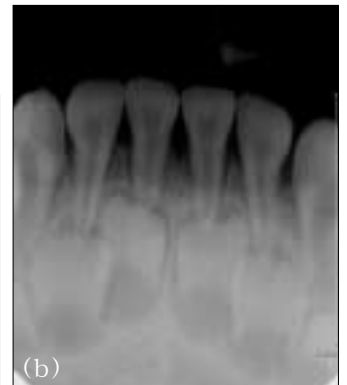
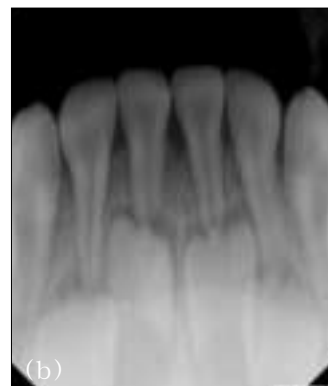Fig. 6. Intraoral photograph after 6 months. No sign of either clinical or radiographic pathosis was detected.



고정이 빨리 일어나므로 수상 후 즉시 고정이 이루어져야하고, 성인은 4주간 고정하는데 비해 2-3주간의 짧은 기간만 고정하여도 충분하다¹⁰⁾.

치조골 골절은 골절편의 변위나 동요도로 진단할 수 있다. 치조골에 손가락을 대어 보면 변위 여부를 판단하기 좀 더 쉬우며, 변위가 없는 경우에는 치조골을 두 손으로 잡고 골절편의 동요도를 확인하여 골절을 진단할 수 있다. 또한 하나의 치아를 흔들어보면 인접치의 동요도가 함께 관찰되며, 골절편 내 치아의 타진 검사시 정상 치아에 비해 둔한 소리가 난다¹⁰⁾.

치조골 골절시 치수와 치주인대, 치은의 손상으로 인해 치수 괴사, 치근흡수, 치근관 폐쇄, 치근성장의 정지 및 지지골 소실 등의 합병증이 발생할 수 있는데 이러한 합병증은 외상 후 고정까지의 시간과 관련이 있으며 1시간 내에 고정해준 경우 합병증의 빈도가 감소한다¹⁰⁾.

치조골 골절의 치료 목표는 재위치, 고정, 감염방지 및 치료이며 이를 위해 스플린트가 필요하다¹¹⁾. 스플린트는 골절편을 유지하고 교합을 안정화시킬 수 있도록 견고해야 하며, 교합과 기능을 방해해서는 안된다^{12,13)}. 또한 제작하기 쉽고, 치아에 능동적인 힘을 주어서는 안되며, 연조직에 자극이 없어야 하고, 구강 위생 관리 및 제거가 쉬워야 한다¹⁴⁾.

어린이의 치조골 골절시 사용될 수 있는 스플린트는 형태 및 재료에 따라 종류가 다양하다. 성인에서 일반적으로 사용되는 mandibular plate나 screw fixation은 치베를 손상시킬 위험이 있으며¹³⁾, 아치바나 교정용 밴드는 유치열기 및 혼합치열기에서는 사용하기 어렵다¹⁵⁾. 어린이의 경우 치조골에 직접 고정을 할 수 없으므로 일반적으로 레진-강선 고정으로 치조골과 치아를 동시에 고정하는 방법을 선택한다. 이 방법은 제작이 쉬우며 구강내에서 직접 적용이 가능하고, 필요한 경우 치수치료를 시행할 수 있고, 제거가 용이하며¹⁶⁾, plate나 screw에 비해 치은연에서 떨어져 있어 치은 자극이 적고, 치아와 스플린트가 긴밀히 접촉하여 구강위생관리가 용이하고, 저작기능 회복이 빠르다는 장점이 있다^{13,15)}. 그러나 이번 증례와 같이 하악 유전치 부위에 사용시 협조도 부족과 산부식 실패 및 교합에 의한 잦은 탈락이 예상된다. 아크릴 캡(acrylic cap)이나 금속 캡(metal cap) 스플린트 역시 치아 및 치조골을 동시에 지지할 수 있으며 유치열기 및 혼합치열기에 사용할 수 있으나 절단면 위로 아크릴이 연장되어 있으므로 교합을 방해할 가능성이 높으며 캡이 높은 경우 과도한 근긴장으로 인한 저작근의 경련을 유발한다. 또한 아크릴이 완전히 중합되지 않은 경우 변형되어 치아에 맞지 않을 가능성이 있고, 저작시 파절되기도 한다¹³⁾. 본 증례에서는 절단면 부위의 아크릴을 삭제하여 이런 부작용을 예방하였고 부피를 줄여 불편감을 감소시켰으며, 대신 강선으로 보강하여 아크릴의 견고성을 유지하였다. 그 외에 치조골의 동요도가 크지 않은 경우 흡수성 봉합사로 치조골을 봉합하여 고정하는 방법이 있다¹⁷⁾. 스플린트를 유지할 치아가 충분치 않으나 변위가 심하지 않고, 재위치 후 안정적이며 불완전골곡골절(greenstick fracture)인 경우에는 고정하지 않고 지켜보는 방법도 있

다. 고정하지 않을 경우에는 2-4주간 2-3일 마다 경과를 확인하고 반드시 유동식을 섭취해야 하며, 2차 외상이 없도록 보호자가 잘 관찰해야 하고 운동도 가급적 삼가는 것이 좋다⁸⁾.

Schulz¹⁸⁾는 유치열기에서 재위치된 치조골은 자가 개선 능력이 있기 때문에 고정시 교합 정확도는 성인 만큼 중요치 않다고 보고하였으며, 이번 증례에서도 하악 치조골의 골절편을 상악 악궁의 형태를 따라 임의로 재위치 시켰지만, 치유 후 교합과 저작기능에 영향을 주지 않았다.

본 증례에서 사용된 레진-강선 오픈 캡 스플린트는 유치열기에서 사용할 수 있으며, 가공 과정이 간단하고, 시술시간이 짧아서 비협조적인 어린이에서 진정요법 없이 간단하게 적용할 수 있으며, 비교적 통증이 적으며 침습적이지 않아 출혈이 없으므로 의과적 문제가 있는 경우에도 사용할 수 있다. 스플린트 제거 후 6개월간 정기 검진한 결과 치아 및 치조골의 합병증은 발생하지 않았고 정상 기능의 회복 및 양호한 치료 결과를 보였다.

IV. 요약

1세 11개월 된 남아에서 하악 전치부의 치조골 골절이 관찰되어 레진-강선 오픈 캡 스플린트를 제작하여 고정한 후 양호한 치료결과를 얻었다. 이 고정 방법은 부가적인 가공 과정이 필요하지만, 시술시간이 짧아 비협조적인 어린이들에게 진정요법 없이 효과적으로 사용할 수 있으며, 일반적인 아크릴 캡 스플린트에 비해 부피가 작아 불편감이 적고, 교합을 방해하지 않으며, 접착시 시멘트가 빠져나갈 공간이 있어서 스플린트의 정확한 안착이 가능하다. 유치열기의 치조골 골절시 일반적으로 치유가 양호하지만, 치조골의 부골화와 유치 및 영구치의 2차 합병증 발생 가능성이 있으므로 주기적인 관찰이 필요하다.

참고문헌

1. 정주현, 이제호, 최병재 등 : 유치열과 혼합치열기 어린이의 상악 절치부 외상. 대한소아치과학회지, 31:290-297, 2004.
2. 최성철, 박재홍, 이금호 : 유치열기의 치아 외상에 관한 연구. 대한소아치과학회지, 30:618-625, 2003.
3. Sennhenn-Kirchner S, Jacobes HG : Trumatic injuries to the primary dentition and effects on the permanent successors - a clinical follow-up study. Dent Traumatol, 22:237-241, 2006.
4. Stylogianni L, Arsenopoulos A, Patrickiou A : Fracture of the facial skeleton in children. British journal of oral and maxillofacial surgery, 29:9-11, 1991.
5. Andreasen JO : Fracture of the alveolar process of the jaw. A clinical and radiographic follow-up study.

- Scand J Dent Res, 78:263-272, 1970.
6. Tanaka N, Uchida N, Suzuki K, et al. : Maxillofacial fracture in children. *Journal of craniofacial surgery*, 21:289-293, 1993.
 7. Andreasen JO, Andreasen FM : Textbook and color atlas of traumatic injuries to the teeth(3rd ed.), Mosby, Munksgaard Copenhagen, pp459-462, 1994.
 8. Haug RH, Foss J : Maxillofacial injuries in the pediatric patient. *Oral Pathol Oral Radiol Endod*, 90:126-134, 2000.
 9. Wilson CFG : Management of trauma to primary and developing teeth. *Dent Clin North Am*, 39:133-167. 1995.
 10. Andreasen JO, Andreasen FM : Textbook and color atlas of traumatic injuries to the teeth(3rd ed.), Mosby, Munksgaard Copenhagen, pp427-447, 1994.
 11. Hargis HW : Trauma to permanent anterior teeth and alveolar process. *Dent Clin North Am*, 17:505-521, 1973.
 12. Chidylo SA, Jacobs JS : Application of dental splint with regard to modern techniques of rigid fixation. *Journal of craniofacial surgery*, 5:136-141, 1994.
 13. Dehen M, Mrzilek M, Paling T : Modified acrylic cap splint for dento-alveolar fracture. *Int J Oral Maxillofac Surg*, 18:85-86, 1989.
 14. Posnick JC : Craniomaxillofacial fracture in children. *Atlas Oral Maxillofac Surg Clin North Am*, 6:169-185, 1994.
 15. Freedman GL, Hooley JR : Immobilization of anterior alveolar injuries with cold-curing acrylic resins. *J Am Dent Assoc*, 76:785-786, 1968.
 16. Gatewood JC, Thornton JB : Successful replantation and splinting of a maxillary segment fracture in the primary dentition. *Pediatric dentistry*, 17:124-126, 1995.
 17. Wilson DH, Daniela MF : Fracture of the alveolar process in a 2-year-old child: A report of an unconventional immobilization. *The journal of contemporary dental practice*, 6:1-3, 2005.
 18. Schultz RC : Pediatric facial fracture. In: *Symposium on pediatric surgery*. Mosby, St. Louis, 249-265, 1982.

Abstract

IMMOBILIZATION OF LOWER MANDIBULAR ALVEOLAR BONE FRACTURE USING
RESIN-WIRE OPEN CAP SPLINT

Joung-Hyun Kwon, D.D.S., Byung-Jai Choi, D.D.S., Ph.D., Hyung-Jun Choi, D.D.S., Ph.D.,
Seong-Oh Kim, D.D.S., Ph.D., Heung-Kyu Son, D.D.S., Ph.D., Jae-Ho Lee, D.D.S., Ph.D.

*Department of Pediatric Dentistry, College of Dentistry and Oral Science Research Center,
Yonsei University*

Traumatic injuries to the primary dentition are commonly encountered problems in dental practice. It is found that 30% of the children had injuries to the primary dentition and 22% to the permanent dentition. The greatest incidence of trauma to the primary dentition occurs at the ages of 2 and 3 as children start to learn motor coordination. Because teeth and alveolar bone are traumatized simultaneously, alveolar bone fractures are likely to occur when multiple teeth are involved in injuries.

Dental splints are indicated for the management of maxillofacial fractures. They enable anatomic reduction of fractured segments and help immobilization and maintenance of the fragments after reduction. They also act as a stabilizer during rehabilitation. Various types of dental splints are available. In this case, routine resin-wire splint technique could not be applied because of the child's uncooperative behavior. Oral sedation was not indicated because N.P.O. had not been preceded. Therefore, we decided to use open-cap acrylic splint instead.

Stabilization using open cap acrylic splint requires minimum chair time with reduced discomfort to both patient and dentist. It is an effective means of splint for uncooperative children and especially useful when other means of fixation have been failed. Because trauma on the primary dentition can affect the underlying permanent tooth germ, it is important to monitor eruption process of the permanent dentition.

Key words : Alveolar bone fracture, Splint, Dental trauma