

# 양측성 하악지 시상분할술을 이용한 악교정 수술시술 후 교합력과 근전도 변화

이성규 · 최용관 · 황대용 · 김경욱

단국대학교 치과대학 구강악안면외과학교실

**Abstract** (J. Kor. Oral Maxillofac. Surg. 2008;34:537-542)

## THE OCCLUSAL FORCE AND EMG CHANGE AFTER BSSRO

Sung-Kyu Lee, Yong-Kwan Choi, Dae-Yong Hwang, Kyung-Wook Kim

*Department of Oral and Maxillofacial Surgery, College of Dentistry, Dankook University*

BSSRO is most frequently operated among orthognathic surgery techniques for repairment of maxillofacial deformities. In case of patients with maxillofacial asymmetry accompanying mandibular protrusion who are operated by BSSRO, this study considers the recovering time for masticatory force of each tooth and Masseteric EMG and the adequate time enabling normal occlusion.

The patients who are operated with BSSRO under general anesthesia in Dankook Dental Hospital, Department of OMS are selected for this study. The control group is divided into 2. 26 patients with facial asymmetry accompanying mandibular protrusion are selected for group 1 and their maximum voluntary bite force and masseteric EMG are measured. Group 2 is formed by volunteers with healthy dentition who are measured maximum bite force and masseteric EMG on both sides of the mouth. At the week of 3rd, 5th, 7th, 9th and 11th, Mann-Whitney U test is carried on for statistical analysis and the result is as follows.

1. Patients with mandibular protrusion showed apparently low maximum bite force and masseteric EMG than patients with normal occlusion.
2. In comparison with control group 1, Occlusal force is regained in incisors and canines at the 9th week and in premolars and molars, 11th week and masseteric EMG is regained at 11th week.
3. Comparing to normal occlusal patients, no recovery could be found in experimental group in every parts of the mouth.

**Key words:** Occlusal force, EMG change, BSSRO

## I . 서 론

악안면 기형은 발육성 질환으로 성장과 발육에 미치는 여러 인자에 의해 유발되는데, 기여요인으로는 유전적 요인과, 환경적 영향, 그리고 편측 안면외소증(Hemifacial microsomia) 등의 선천적 증후군과 외상과 성장장애 등을 포함한 특정 장애 등이 있다.

전체 인구의 약 30%정도만 정상 교합을 가지고 있으며 60%는 다소의 부정교합을 보이고, 약 5%는 악안면 기형과 관련 있는 심한 부정교합을 보인다.<sup>1)</sup>

양측성 하악지 시상분할 골 절단술은 하악골 후퇴증

(mandibular retrognathism), 하악골 전돌증(mandibular prognathism), 안면 비대칭(facial asymmetry) 등과 같은 악안면 부위의 기형을 바로잡기 위해 사용되는 악교정 수술의 술식 중 가장 많이 사용되며, 이러한 악안면 부위의 기형을 악교정 수술을 통해 개선해야하는 환자들은 정상 교합을 보이는 환자들보다 감소된 교합력과 저작효율을 보이기 때문에<sup>1,2)</sup> 악교정 수술을 통해 심미성의 향상뿐만 아니라 저작 기능의 향상 또한 얻고자 한다.

악교정 수술 전과 후의 저작효율은 교합력과 교합 접촉점의 변화를 기록하는 것에 의한 adenosine triphosphate(ATP) granules를 이용한분광광도계를 통해 측정되어 보고된 바 있다<sup>3)</sup>.

교합력(occlusal force)이란 저작근의 수축에 의해 발생하는 장력이 치아간 대합치에 가해지는 힘을 말하고 남자가 여자보다 크며, 남자의 최대교합력은 제 1대구치에서 612N 여자는 제 1대구치에서 418N이다<sup>4)</sup>.

교근은 협골궁에서 기시하고 하악지의 외측면에서 정지하는 악골의 폐구에 관계하는 근육이며 삼차신경의 3번째 가지인 하악신경의 교근신경에 의해 지배를 받는다<sup>5)</sup>. 정상적인 교

### 김 경 욱

330-714 충남 천안시 안서동29

단국대학교 치과대학 부속병원 구강악안면외과

**Kyung-Wook Kim**

Dept. of OMFS, College of Dentistry, Dankook University

29 Anseodong, Choenan, Chungnam, 330-714, Korea

Tel: 82-41-550-1991~3 Fax: 82-41-551-8988

E-mail: kkwoms@dku.edu

합운동 시 교근이 수축하는 동안 근섬유의 전기적 활성이 일어나게 되고, 이렇게 발생된 전기적 신호가 전극(electrode)을 통해 기록되는 것을 근전도(Electromyography, EMG)라 하며 여러 선학들에 의해 교합상태와 저작근의 EMG와의 상관관계를 규명하려는 연구가 진행되어 왔다<sup>6,7</sup>. 자발적 교합력(voluntary bite force)은 악골의 폐구근의 근전도적 활성도(electromyographic activity)에 비례해 증가하게 되고, 악골의 폐구근의 활성도의 관찰에 많이 사용되는 것이 근전도이다<sup>8-10</sup>.

악구강계의 기능은 안면골격 구조와 여러 연조직의 조화 속에서 이루어지며<sup>11</sup>, 어떠한 요인에 의해 이러한 조화가 깨지게 되면 여러 변화가 나타나기 때문에 하악골의 골질은 교합과 하악의 운동 범위, 저작근의 근활성도 및 교합력을 변화시킨다<sup>12</sup>.

이처럼 악교정 수술은 교합력 및 저작근, 근활성도 및 개구량 등 환자의 악구강계에 여러 변화를 가져오게 된다. Finn 등<sup>13</sup>은 생역학적 모델상의 실험을 통해 하악골과 치열의 후방 이동은 하악의 내전근의 역학적인 장점의 증가를 가져온다고 보고했으며, Kikura 등<sup>14</sup>은 30명의 하악 전돌증 환자를 대상으로 실험한 결과 양측성 하악지 시상분할 골 절단술 후 교합력은 술 후 3개월에서 1년 사이 꾸준히 증가하는 양상을 보였다고 보고했다.

이에 저자는 하악 전돌증을 동반한 악안면 비대칭 환자에 있어서 양측성 시상분할 골 절단술을 이용한 악교정 수술 후 각 치아별 교합력과 교근의 근활성도 및 개구량이 회복되는 기간을 알아보고자 하였으며, 정상 교합 운동을 가능하게 할 수 있는 적절한 시기를 알아보고자 하였다.

## Ⅱ. 연구 대상 및 방법

### 1. 연구 대상

실험군은 2007년 10월부터 2008년 3월 까지, 하악골 전돌을 동반한 안면비대칭으로 진단 받은 후 술 전 교정을 완료한 환자 중 단국대학교 치과대학교 부속병원 구강악안면외과에서 전신마취하에 양측성 하악지 시상분할 골 절단술을 시행 받은 평균나이 21.3세(19세~24세)의 18명(남자:6명, 여자:12명)의 환자를 대상으로 하였다. 수술 전 과거력 청취 상 TMJ disorder의 병력이 있었던 환자와 6개 이상의 치아를 상실한 환자는 연구 대상에서 제외시켰다.

대조군은 두 가지 군으로 나눠 조사하였다. I군은 26명의 하악골 전돌을 동반한 안면 비대칭 환자의 술 전 최대 자발적 교합력(maximum voluntary bite force)과 교근의 근활성도를 측정하였고, II군은 모든 치열이 건전한 class I occlusion이며 TMJ disorder의 병력이 없는 평균나이 27.8세(22세~36세)의 30명(남자:22명, 여자:8명)의 지원자를 대상으로 최대 자발적 교합력과 교근의 근활성도를 좌측과 우측에서 모두 측정하였다.

### 2. 연구 방법

#### (1) 수술 방법

통상적인 방법으로 양측성 시상분할 골 절단술을 시행 후, 18명 중 10명은 양측에 각각 3개의 positioned screw(Synthes Inc., Swiss)를 사용하여 bicortical screw fixation(Fig. 1)을 시행 하였고, 8명은 2.0mm noncompression miniplate(Synthes Inc., Swiss)를 사용한 monocortical plate fixation(Fig. 2)을 시행 하였다. 실험군의 평균 set-back량은 5.3mm 였으며, 악간 교정은 2주 후에 제거하였고 그 후 환자에게 자발적 개폐운동을 유도하였다.

#### (2) 교합력의 측정

환자의 최대 자발적 교합력(maximum voluntary bite force)을 측정하였으며 교합력의 변화는 OCCLUSAL FORCE-METER GM10 (NAGANO KEIKI CO., Japan)를 사용하여 절치부, 견치, 소구치부 및 대구치부 이렇게 4개의 군으로 나누어 측정하였다(Fig. 3). 좌측과 우측의 평균값을 기록하고, 수술 후 총 5회(3주, 5주, 7주, 9주 및 11주)에 걸쳐 측정 하였다.

#### (3) 근활성도 측정

HK/214 advanced Human Physiologic Teaching Kit(Iworx, U.S.A)를 사용하여 측정하였다. 피대상자의 신체에 모든 장신구를 제거하고 150 pre-gelled Ag/AgCl surface electrode를 부착해야 하는 부위를 알콜솜으로 닦은 후 ground electrode를 우측 팔에 부착하고 나머지 두 개의 electrode는 교근의 주행 방향에 따라 기시부와 정지부에 부착했다(Fig. 4). 하악을 안정위(resting position)상태로 유지시킨 후 최대 자발적 교합력을 3회 유도하였으며 평균값을 측정하였다(Fig. 5). 좌측과 우측의 평균값을 기록하고 수술 후 총 5회(3주, 5주, 7주, 9주 및 11주)에 걸쳐 측정 하였다.

#### (4) 통계분석

모든 통계학적 유의성의 검증은 Window용 SPSS 12.0(SPSS, Inc USA) Program을 사용하였으며, Mann-Whitney U Test를 이용하여 분석하였다.

## Ⅲ. 연구 결과

### 가. 최대 자발적 교합력의 변화

#### 1. 최대 자발적 교합력의 비교

하악 전돌 환자(I군)의 술전 최대 자발적 교합력이 정상 교합자(II군)의 최대 자발적 교합력 보다 현저하게 적은 값을 보였다. (Table 1)

2. 실험군에서 최대 자발적 교합력의 변화

(1) 하악전돌 환자(1군)와 비교한 실험군의 최대 자발적 교합력 전치부와 견치는 9주, 소구치부와 대구치부는 11주에 최대 자발적 교합력이 회복되었다.(Table 2)

(2) 정상 교합자(2군)와 비교한 실험군의 최대 자발적 교합력 모든 부위에서 대조군 정도의 회복을 보이지 않았다.(Table 3)

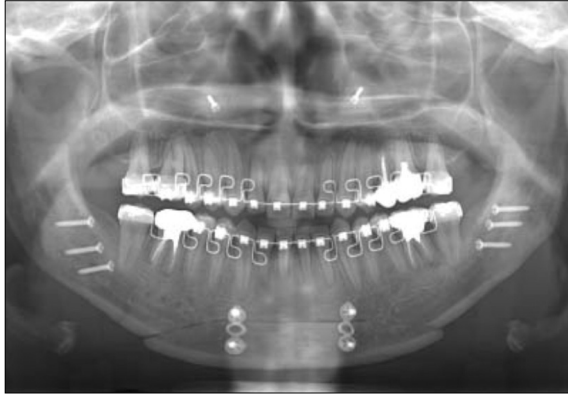


Fig. 1. Postoperative Radiograph Showing Bicortical Screw Fixation

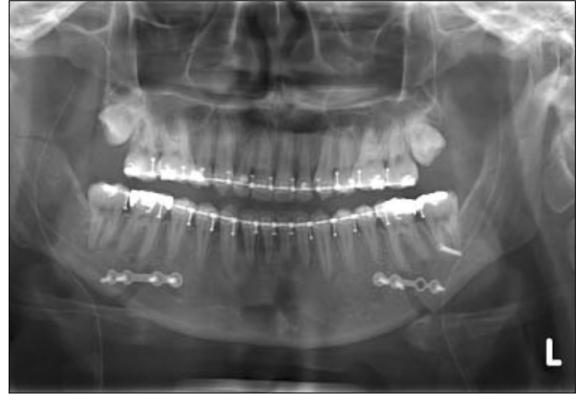

Fig. 2. Postoperative Radiograph Showing Monocortical Screw Fixation

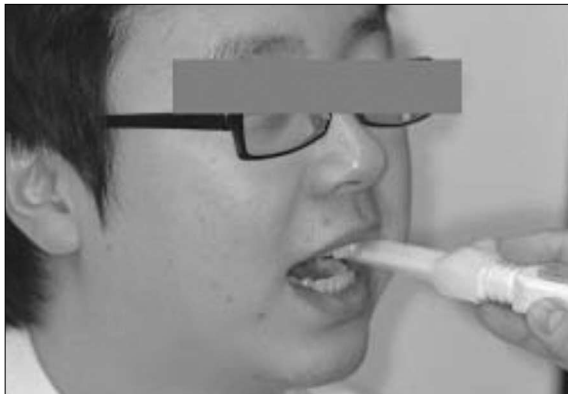

Fig. 3. Photograph Showing That Taken The Maximum Voluntary Force



Fig. 4. Photograph Showing That Taken The Electromyographic Activity

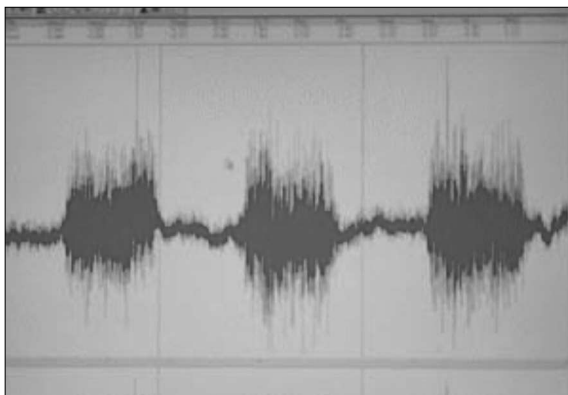

Fig. 5. Recorded Electromyographic Activity

Table 1. Compare Preoperative Group(Group I) with Normal Group(Group II) in the Control Group(kN) (I: incisors, C: Canine, P: Premolar, M: Molar)

	Control Group			
	Group	N	Mean	Std. Deviation
I	I	26	0.056	0.02249
	II	30	0.113	0.04512
C	I	26	0.09	0.03501
	II	30	0.182	0.06152
P	I	26	0.153	0.05894
	II	30	0.295	0.10108
M	I	26	0.274	0.07125
	II	30	0.486	0.16298

(P<0.005)

**Table 2.** The Change of The Maximum Bite Force Compare with Experimental Group with Group I (kN)

Postoperative Weeks	Incisors	Canine	Premolars	Molars
Control Group I	0.056	0.09	0.153	0.174
3	0.023	0.007***	0.020***	0.060***
5	0.022***	0.035***	0.059***	0.116***
7	0.034***	0.065***	0.080***	0.129***
9	0.061	0.098	0.124*	0.199***
11	0.075***	0.106*	0.168	0.265

(\*P<0.05, \*\*P<0.01, \*\*\*P<0.001)

**Table 3.** The Change of The Maximum Bite Force Compare with Experimental Group with Group II (kN)

Postoperative Weeks	Incisors	Canine	Premolars	Molars
Control Group II	0.113	0.182	0.295	0.486
3	0.023***	0.007***	0.020***	0.060***
5	0.022***	0.035***	0.059***	0.116***
7	0.034***	0.065***	0.080***	0.129***
9	0.061***	0.098***	0.124***	0.199***
11	0.075***	0.106***	0.168***	0.265***

(\*P<0.05, \*\*P<0.01, \*\*\*P<0.001)

**Table 4.** Compare Group I with Group II in the Control Group (volts)

	N	Mean	Std. Deviation
Control I	26	0.135***	0.038
Control II	30	0.192***	0.064

(\*P<0.05, \*\*P<0.01, \*\*\*P<0.001)

**Table 5.** The Change of The Muscle Activity Compare with Experimental Group with Group I (volts)

Postoperative Weeks	Muscle Activity
Control Group I	0.135
3	0.101***
5	0.105***
7	0.112**
9	0.112*
11	0.123

(\*P<0.05, \*\*P<0.01, \*\*\*P<0.001)

**Table 6.** The Change of The Muscle Activity Compare with Experimental Group with Group II (volts)

Postoperative Weeks	Muscle Activity
Control Group B	0.192***
3	0.101***
5	0.105***
7	0.112***
9	0.112***
11	0.123***

(\*P<0.05, \*\*P<0.01, \*\*\*P<0.001)

나. 교근의 근활성도 변화

1. 대조군간 교근의 근활성도 비교

하악 전돌 환자(I군)의 교근 근활성도는 정상 교합자(II군) 보다 현저하게 적은 값을 보였다. (Table 4)

2. 실험군에서 교근 근활성도의 변화

(1) 하악전돌 환자(1군)과 비교한 실험군의 교근 근활성도 교근의 근활성도는 11주에 회복되는 양상을 보였다. (Table 5)

(2) 정상 교합자(2군)와 비교한 실험군의 교근 근활성도 정상 만큼의 회복을 보이지 않았다. (Table 6)

IV. 총괄 및 고찰

현재 악교정 수술법으로 가장 많이 사용되고 있는 양측성 하악지 시상분할 골 절단술은 1942년 Schuchardt<sup>17)</sup> 등에 의해 처음 보고 되었으며 1957년에 Trauner와 Obwegeser<sup>18,19)</sup>, Hunsuck<sup>20)</sup> 등 여러 선학들에 의해 변형되어 왔다.

양측성 하악지 시상분할 골 절단술 후 골절편을 고정하는 방법으로는 고정성 고정법(rigid fixation), 반고정성 고정법(semi-rigid fixation) 그리고 비고정성 고정법(nonrigid fixation)이 존재한다<sup>21)</sup>. 기존의 많은 연구들에서는 둘의 방법 사이에서는 큰 차이가 없다고 보고 했는데, Feinerman 등<sup>22)</sup>은 66명의 악안면 기형 환자들에게 양측성 시상분할 골 절단술 후 rigid fixation과 non-rigid fixation으로 골절편을 고정시킨 군을 비교해본 결과 개구

량이나 염발음 그리고 TMJ pain 등에서는 큰 차이를 보이지 않았다고 보고 하였으며, Skoczylas 등<sup>23)</sup> 은 악안면기형 환자의 악교정 수술 시 골절편의 rigid fixation군과 nonrigid fixation군 사이의 안정성(stability)에서는 통계학적으로 큰 차이를 보이지 않았다고 보고했다.

Ingvall 등<sup>15)</sup> 은 18명의 하악전돌을 동반한 악안면 기형 환자에서 악교정 수술 전과 후 교근과 측두근의 근활성도는 술전 대조군에 비해 낮았으나 악교정 수술 후 점차적으로 증가하였다고 보고하였다. Raustia 등<sup>16)</sup> 은 악교정 수술 후 최대 교합 시 측두근과 교근의 근 활성도는 술 후 6주까지는 약간 감소하는 양상을 보이다가 3개월 후 대조군 정도의 회복을 보였으며 술 후 2년 까지 꾸준히 증가하는 양상을 보였고, 증가 양상은 하악 전돌 환자의 악교정 수술에서 하악 후퇴환자의 수술보다 큰 양상을 보였다고 보고했다.

양측성 하악지 시상분할 골 절단술 후 자발적 최대 교합력과 저작근의 근활성도의 회복에 대한 연구들은 지금까지 꾸준히 시행 되었으며<sup>14,16)</sup>, 대부분 연구들이 정상 교합자들을 대조군으로 했다. 이번 연구는 하악 전돌을 동반한 악안면 기형 환자들의 술 후 자발적 최대 교합력과 교근의 근활성도를 두 개의 서로 다른 대조군(하악 전돌 환자와 정상 교합 환자)과 비교하여 술 후 본인의 술 전 교합력과 근활성도의 회복 시기와, 정상 교합 환자들이 가지고 있는 만큼의 교합력과 근활성도의 회복 시기를 알아보았다. 술 후 11주 까지는 정상 교합자를 대조군으로 한 대조군 II의 수치만큼의 회복을 보이지 않았고 이에 대한 더 오랜 기간의 추적 관찰이 필요할 것으로 사료된다. Ellis<sup>24)</sup> 등<sup>25)</sup> 은 악안면 기형으로 악교정 수술을 계획하고 있는 환자는 정상 대조군의 교합력 보다 적은 교합력을 보였다고 보고 하였으며, 이 결과는 본 연구 결과와 일치하였다. Ellis<sup>24)</sup> 등<sup>25)</sup> 은 24명의 하악 전돌증 환자를 대상으로 악교정 수술 후 교합력을 측정 한 후 대조군(24명의 정상 교합자)과 비교해본 결과, 교합력은 꾸준히 증가해 술 후 2~3년 이내에 대조군 만큼의 회복을 보였다고 보고했다.

양측성 하악지 시상분할 골 절단술 시 최대 자발적 교합력과 폐구근의 근활성도가 현저하게 감소되는데, 그 이유는 악안면 영역에서 통각을 일으킬만한 자극에 반응하는 유해 수용기는 안면 피부, 구강점막, 악관절낭, 치수, 치주 조직, 그리고 골막과 근육에 주로 분포하고 있으며<sup>26)</sup>, 악교정 수술 시 시행되는 술자의 의도에 의한 하악골 골절이 악골과 골막, 근육 등에 있는 유해 수용기를 자극하게 되어 동통이 발생하기 때문으로 생각된다.

양측성 하악지 시상분할 골 절단술 시행 시 박리가 이루어지는 근육은 교근, 측두근 그리고 내측 익돌근이다. 하지만 이번 연구는 동심축 전극(coaxial needle electrode)을 통한 근전도 분석이 아닌 은판 표면전극(surface electrode)을 통한 근전도 분석이고 수술 시 완전 박리되는 주된 근육이 교근이기 때문에 교근에 대한 근활성도만 측정하였다.

양측성 하악지 시상분할 골 절단술을 포함한 모든 악교정 수술의 술 후 합병증은 출혈, 저작 및 기능이상, 안모의 형태 이

상, 술 후 교합이상, 감각신경(이부신경과 하치조신경) 손상, 술 후 재발, 출혈, 그리고 원심 골절편의 골절 등이 있다<sup>21,28,29)</sup>. 가장 심각한 합병증인 술 후 재발은 악간 고정 제거 후에 보통 4주 이내에 발생하는 조기 재발과 그 이후에 서서히 발생하는 만기재발로 구분된다<sup>21)</sup>. 하악 전돌 환자의 악교정 수술 후 재발에 관한 유병율에 대해 많은 연구가 있었는데 Cook 등<sup>30)</sup>은 50%, Freihofer 등<sup>31)</sup>은 45.1%, Souyris 등<sup>32)</sup>은 11.1%~24%라고 보고 했다. 본 연구에서는 18명중 어떠한 조기재발도 보이지 않았으며 만기재발에 관한 연구는 오랜기간의 추적 관찰이 필요할 것으로 사료된다.

18명 중에서 한 명에서 치즐(chisels)을 사용해 하악지를 골절시키는 동안 원심 골절편의 과두하 골절이 발생 했고 2.0mm miniplate를 사용해 골절편을 재위치 시켜주었다. 양측성 하악지 시상분할 골 절단술을 시행 시 이러한 과두하 골절의 유병율은 MacIntosh<sup>28)</sup> 등은 6.6%라고 보고하였고, Behrman<sup>29)</sup> 등은 3%라고 보고하였다.

양측성 하악지 시상분할 골 절단술의 수술 방법 과 함께 술자의 숙련도, 술 후 사용한 항생제, 환자의 술 후 관리(음주, 흡연 여부) 등 합병증의 발생에 관여하는 인자는 무수히 많다. 따라서 합병증과 관련된 연구 시 이러한 인자들을 모두 포함해야 할 것으로 생각된다.

## V. 결 론

하악골 전돌을 동반한 악안면 기형 환자에게 전신마취하 양측성 하악지 시상분할 골 절단술을 시행했을 때 환자의 최대 자발적 교합력과 교근의 근활성도가 감소할 것이라고 추정하였고, 하악골 전돌을 동반한 안면비대칭으로 진단 받고 술 전 교정을 완료한 환자 중, 단국대학교 치과대학교 부속병원 구강악안면외과에서 전신마취하에 양측성 하악지 시상분할 골 절단술을 시행 받은 평균나이 21.3세(19세~24세)의 18명(남자:6명, 여자:12명)의 환자를 대상으로 각 치아별 최대 자발적 교합력과 교근의 근활성도를 각각 술 후 총 5회(3주, 5주, 7주, 9주, 11주) 측정하여 통계분석한 결과 다음과 같은 결론을 얻었다.

1. 하악 전돌 환자의 최대 자발적 교합력과 교근의 근활성도는 정상 교합자 보다 현저하게 적은 값을 보였다. ( $p < 0.001$ )
2. 하악 전돌을 보이는 환자(I군)와 비교 시 전치부와 견치는 9주, 소구치부와 대구치부는 11주에 최대 자발적 교합력이 회복되었으며, 교근의 근활성도는 11주에 회복되었다.
3. 정상 교합자(II군)와 비교 시 최대 자발적 교합력과 교근의 근전도 모두 교합력의 회복을 보이지 않았다.

이상의 소견과 골절편의 치유 양상을 종합해 보면 양측성 하악지 시상분할 골 절단술을 사용한 악교정 수술법은 매우 안전한 방법이며, 술 후 약 11주 이상이 지나면 환자가 정상적인 교합운동이 가능할 것으로 결론 내렸다.

참고문헌

1. Proffit WR, White RP, Saver DM, Contemporary Treatment of Dentofacial Deformity, 판수, 출판도시: 출판사, 2003.
2. Peterson LJ, Indresano AT, Marciano RD, Roser SM, Principle of Oral and Maxillofacial Surgery, 판수, 출판도시: 출판사, 1992.
3. Shiratsuchi Y, Kouno K, Tashiro H. : Evaluation of masticatory function following orthognathic surgical correction of mandibular prognathism J CranioMax-Fac Surg 1991;19:299-303.
4. 이종훈, 김중수 공저, 구강 생리학, 제 4판, 서울: 의치학사, 1994.
5. 김명국, 머리 및 목해부학, 제7판, 서울: 의치학사, 2002.
6. Ahlgren J, Thilander BL: Muscle activity in normal and positional occlusion Am J Orthod 1973;64:445-56.
7. 김명국, 정상인 하악운동시에 있어서 저작근의 근전도 분석, 서울대학교 논문집 1968;19:76-92.
8. Georgiakaki I, Tortopidis D, Garefis P, Kiliaridis S : Ultrasonographic thickness and electromyographic activity of masseter muscle of human females J of Oral Rehabilitation 2007;34;121-8.
9. Armijo-Olivo S, Gadotti I, kornerup N, Lagravere MO, Flores C : Quality of reporting masticatory muscle electromyography in 2004: asystemic review J of Oral Rehabilitation 2007;34;397-405.
10. Teenier TJ, Throckmorton GS, Ellis E III: Effect of Local Anesthesia on Bite Force Generation and Electromyographic Activity. J Oral Maxillofac Surg 1991;49;360-5.
11. Miralles R et al: Pattern of electromyographic activity in subjects with different skeletal facial types Angle Orthod 1991;61(4);277-84.
12. Reena M, Talwar, Ellis E III, Gaylord S Throckmorton: Adaptation of the Masticatory System After Bilateral Fractures of the Mandibular Condylar Process J Oral Maxillofac Surg 1998;56;430-9.
13. Finn RA, Throckmorton GS, Bell WH, et al: Biomechanical considerations in the surgical correction of mandibular deficiency J Oral Surg 1980;38;257.
14. Kikuta T, Hara I, Seto T, et al: Evaluation of masticatory function after sagittal split ramus osteotomy for patients with mandibular prognathism Int J Adult Orthodont Orthognath Surg 1994;9;9.
15. Ingervall B, Ridell A, Thilander B: Change in activity of the temporal, masseter and lip muscle after surgical correction of the mandibular prognathism Int J Oral Surg 1979;8;290.
16. Raustia AM, Kyosti SO: Changes in electrical activity of masseter and temporal muscles after mandibular sagittal split osteotomy Int J Oral Maxillofac Surg 1994;23;180.
17. Schuchardt K: Ein Betrag chirurgischen Kieferorthopadie unter Berücksichtigung ihrer Bedeutung für die Behandlung angeborener und erworbener kieferdeformaten bei Soldaten. Dtsch Zahn mund Kieferheil 1942;9;73.
18. Trauner R, Obwegeser H: The surgical correction of mandibular prognathism and retrognathia with consideration of genioplasty. Part I. Surgical procedures to correct mandibular prognathism and reshaping of chin Oral Surg 1957;10;677.
19. Trauner R, Obwegeser H: The surgical correction of mandibular prognathism and retrognathia with consideration of genioplasty. Part II. Operating method for micrognathia and distocclusion Oral Surg 1957;10;899.
20. Hunsuck EE: A modified intraoral sagittal splitting technique for correction of mandibular prognathism J Oral Maxillofac Surg 1968;26:250.
21. 박재익, 김종렬, 백형선 등, 악교정 수술학, 서울: 나래출판사, 2003.
22. Feinerman DM, Dieeunch JF: Long-term effect for the orthognathic surgery observation of the Temporomandibular joint: Comparison of rigid and nonrigid fixation method Int J Oral maxillofac Surg 1995;24;268-72.
23. Skoczylas LJ, Ellis E 3rd, Fonseca RJ, Gallo WJ: Stability of simultaneous maxillary intrusion and mandibular advance : a comparison of rigid and nonrigid fixation technique J Oral Maxillofac Surg 1988;46;156-64.
24. Ellis E III, Gaylord S, Throckmorton, Duglas P: Bite force before and after surgical correction of mandibular prognathism J Oral Maxillofac Surg 1996;54;176-81
25. Throckmorton GS, Buschang PH, Ellis E: Improvement of maximum occlusal forces after orthognathic surgery 1996;54;1080
26. Zarrinkelk HM, Throckmorton GS, Ellis E: Function and morphologic changes combined maxillary intrusion and mandibular advancement surgery J Oral Maxillofac Surg 1996;54;929.
27. 서울대학교 치과대학편: 악안면 신경과학, 1995
28. MacIntosh R: Experience with the sagittal osteotomy of the mandibular ramus: A 13 year review J Maxillofac Surg 1981;8;51.
29. Behrman S: Complications associated with orthognathic surgery, in Irby E Current advances in Oral Surgery St. Louis, CV Mosby Co 1989
30. Cook R, hinrichsen G: The mandibular sagittal split osteotomy. A clinical and cephalometric review Trans Conger Int Assoc Oral Surg 1973;4;252.
31. Freihofer H: Result of osteotomies of the facial skeletal in adolescence J Maxillofac Surg 1977;5;267.
32. Soutris F: Sagittal splitting and bicortical screw fixation of the ascending ramus J Maxillofac Surg 1978;6;196.