

腦梗塞으로 발생한 少陽人 半身 舞蹈病 患者 치험 1례

이주용 · 이한얼 · 한경수 · 안택원

대전대학교 한의과대학 사상체질과

Abstract

A Soyangin Hemichorea Case Report Induced by Hypothalamic Infarction

Lee Joo-Yong, Lee Han-Eol, Han Kyung-Su, Ahn Teak-Won

Dept. of Sasang Constitutional Medicine, College of Oriental Medicine, Daejeon Univ.

1. Objectives

Purpose of this case is to evaluate the effect of Soyangin Yangkyuksanhwa-tang(涼膈散火湯) on the hemichorea caused by hypothalamic infarction.

2. Methods

The patient was treated with Yangkyuksanhwa-rang(涼膈散火湯), acupuncture treatment and western medicine. The symptom changes of his hemichorea symptoms were evaluated in hospital.

3. Results and Conclusions

After we treated him with Yangkyuksanhwa-tang(涼膈散火湯), his symptoms were decreased.

Key Words : Soyangin, Yangkyuksanhwa-rang, Hemichorea, Cerebral Infarction

I. 緒 論

무도병은 과운동성 질환의 하나로 다양한 불수의 운동증상이 포함되어 단독 혹은 복합형태로 나타난다. 과운동증은 미세한 증상에서부터 아주 심한 발리춤 형태 그리고 투렛증후군에서와 같이 목소리 툃과 욕을 하는 형태 등의 복잡하고 폭넓은 양상을 보인다¹.

무도병은 빠른 반복적성 움직임을 특징으로 하는 질환으로 이상운동증, 헌팅턴씨 병, 시덴합 무

도병, 임신 무도병, 전신성 흥반성 낭창과 약물 유도성 무도병 같은 질환들에서 나타난다².

이 중 편무도병은 사지의 극단적인 커다란 동요를 보이는 일측성의 질환이다. 이는 보통 시상하부 핵의 혈관성 병변에 의해 일어난다².

편무도병에 대한 국내 학술지의 기존 보고에는 시상경색³, 기저핵 경색⁴, 미상핵 경색⁵, 도피질 경색⁶, 전대뇌 동맥의 경색⁷이 원인이 된 증례 보고가 있었다. 뇌경색 외에도 기저핵 출혈로 편무도병이 발생한 경우도 있었다⁸. 대부분 병변 반대측의 무도병을 주소로 하였지만 동측의 무도병이 발생한 증례도 있었다^{7,8}.

본 증례의 환자는 72세 남자 환자로 Rt. knee hemarthrosis 및 Rt. intercondyle Fracture로 2008년 4월

• 접수일 2008년 06월 15일; 승인일 2008년 07월 13일
• 교신처 : 안택원
충남 천안시 두정동 621번지 대전대천안한방병원 사상체질과
Tel : +82-41-521-7538 Fax : +82-41-521-7377
E-mail : twahn@du.ac.kr

2일부터 D대학병원 입원치료중 Lt. knee의 involuntary movement 발생하여 Brain MRI & MRA상 Rt. hypothalamus & thalamus infarction 진단받고 입원 치료하였으며, 입원 중 증상 호전 없어 2008년 5월 2일부터 본원에서 입원 치료중인 환자이다.

이에 저자는 상기 환자에 발생한 偏舞蹈病 樣相의 不隨意 運動에 대하여 少陽人 胃受熱裏熱病의 消渴證으로 진단하고 少陽人 凉膈散火湯을 투여하여 치료하는 과정 중 좋은 결과를 얻었기에 이를 보고하는 바이다.

II. 對象 및 觀察方法

1. 대상

Rt. knee hemarthrosis, Rt. intcondyle Fracture로 D대학병원 입원치료중이던 72세 남자 환자로 입원치료중 Rt. hypothalamus & thalamus infarction으로 左側의 偏側 舞蹈病 樣相의 不隨意 運動 발생하였다.

2. 관찰방법

2008년 5월 2일부터 2008년 6월 28일 현재까지 입원 치료중이며, 치료기간동안 少陽人 凉膈散火湯을 3ch #3로 투약하면서 지속적으로 환자의 상태를 살펴보았다.




Fig. 1. Anterior View of Patient's Face

III. 證 例

1. 환 자 : 이○○

2. 진단명

- 1) Cerebral infarction
- 2) Hemichorea
- 3) Diabetes mellitus
- 4) Rt. knee hamarthrosis
- 5) Rt. intercondyle fracture

3. 주소증

- 1) Lt. upper limb & lower limb involuntary movement
- 2) Lt. hemiparesis Gr. 3/3
- 3) Dysarthria Gr. 4
- 4) Gait disturbance
- 5) Lt. facial palsy
- 6) Fecal incontinence
- 7) Disorientation

4. 발병일 : 2008년 4월 2일

5. 과거력

- 1) 1998년 경 교통사고로 발생한 장파열로 D대학병원에서 수술함
- 2) 2005년 local의원에서 당뇨 인지하여 약 복용중
- 3) 2005년 D대학병원에서 대장암 초기 진단 받고 수술 후 1년에 2회 경과 관찰 중

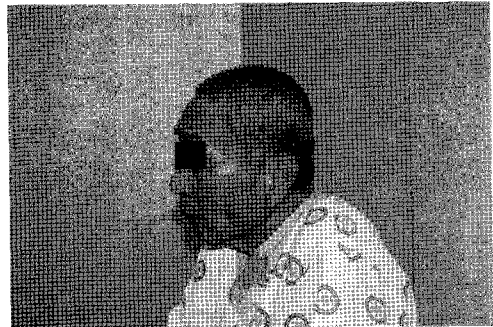


Fig. 2. Lateral View of Patient's Face

6. 가족력 : 아버지, 어머니, 큰형 당뇨

7. 현병력

현 72세의 남자 환자로 평소 성격이 급하였으며 별무음주, 별무흡연, 별무기호식함. 상기 환자 당뇨 및 대장암으로 고생하시다 2008년 4월 2일 발생한 우측 경골골절로 D대학병원에서 입원치료 받던 중 좌측 슬관절의 불수의적 운동 발생하여 시행한 Brain MRI & MRA상 뇌경색 진단받았으며 치료받으시던 중 좌측 상하지의 불수의적 운동 호전 보이지 않아 보다 적극적인 한방 치료 위하여 본원으로 래원하여 입원함.

8. 입원기간 : 2008년 5월 2일~

9. 체질 변증 소견

1) 體形氣像

160cm, 몸무게 52kg의 보통체격. 하체가 빈약하며 상체가 발달한 형태이고, 가슴 부위의 발달이 두드러짐.

2) 容貌詞氣

역삼각형의 얼굴에 눈매가 날카로우며 관골부의 홍조 있는 상태. 전체적인 피부색은 누런 편.

3) 性質材幹

참을성이 부족하고 급한 성격이며 집안에서 지내기보다는 바깥에서 활동하는 것을 좋아

하는 편임. 젊었을 때는 화를 자주 내는 편이었으며, 공무원으로 일처리를 잘하는 편이었다고 함.

4) 素證

(1) 식사

식사 3회/1일 규칙적으로 하였으며, 식사량 및 식욕 보통. 가끔씩 소화불량 있었으나 이로 인한 불편감은 보이지 않음.

(2) 땀

평소 안정시에는 땀이 나지 않으며 운동시 몸이 젖을 정도로 적당히 땀이 나는 편임. 땀이 날 때는 몸에 전체적으로 골고루 나는 편이며 땀을 흘리고 난 뒤 아무 느낌 없음.

(3) 대변

2~3회/1일 빈도로 불규칙적인 대변 습관. 대변 보는 시간 빠르며 대변의 굵기 가는 편임. 배변시 불편감 없으며 배변 후 잔변감 보이지 않음.

(4) 소변

주간 4~7회/1일, 야간 2회/1일 빈도로 배뇨. 소변 세기 적당하며 배뇨시 불편감 보이지 않음.

(5) 피로

오후 시간대의 심한 피로감 느낌

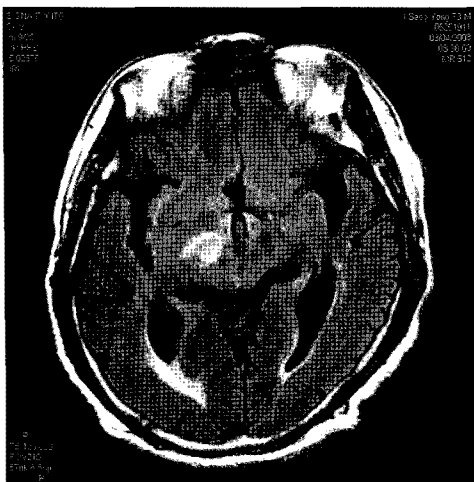


Fig. 3. Brain MRI(2008. 4. 3)

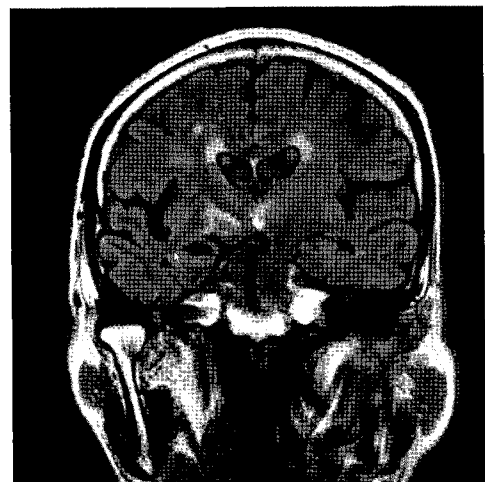


Fig. 4. Brain MRI(2008. 4. 3)

- (6) 수면
하루 8시간 이상 수면. 가끔씩 꿈을 꾸며 잠들기 힘든 경향 보임.
- (7) 한열
평소 추위 많이 타는 편. 손, 발, 배의 온도는 차거나 뜨겁지 않은 상태임.
- 5) 病證
腰痛, 眼球疲勞, 咯痰, 간헐적 皮膚 瘙癢感, 健忘, 眩暈, 下肢無力, 關節痛, 發病 후 口渴, 胸悶 심하게 호소함.
- 6) QSCC II : 少陽人 판정
- 7) 신체계측
 - (1) 둘레 측정
 - ① 1선(미간둘레) : 56cm
 - ② 2선(목둘레) : 37cm
 - ③ 3선(겨드랑이둘레) : 87.5cm
 - ④ 4선(가슴둘레) : 87cm
 - ⑤ 5선(늑골둘레) : 84cm
 - ⑥ 6선(허리둘레) : 73cm
 - ⑦ 7선(장골둘레) : 75cm
 - ⑧ 8선(꼭골의 둘레) : 83cm
 - (2) 너비 측정
 - ① 1선(腋窩橫紋 上) : 27.5cm
 - ② 2선(兩乳頭 上) : 28.5cm
 - ③ 3선(膺膈之間) : 28.5cm
 - ④ 4선(腰臍之間) : 27cm
 - ⑤ 5선(背脊以下) : 27cm

- 8) 舌診
舌質紅, 薄白苔. 舌尖部の 裂紋 보이는 상태.
- 9) 脈診
有力하며, 浮數한 상태.
- 10) 聲音
語鈍한 상태. 목소리 작으며 무기력. 탁한 음성.
- 11) 皮膚
두텁고 皮膚 乾燥.
- 12) 體質診斷
전체적인 體形氣像, 容貌詞氣, 性質材幹, 素證, 病證 및 脈診, 舌診등을 참고하여 사상체질과 전문의와 전공의가 少陽人으로 판단하였다. 少陽人의 胃受熱裏熱病의 消渴證으로 진단하고 少陽人 涼膈散火湯으로 치료하였으며, 그 결과 증상이 호전되어 최종적으로 少陽人으로 진단하였다.

10. 약물처방 및 침구치료

- 1) 약물처방
『東醫壽世保元』에 기준하여 涼膈散火湯元方을 처방함. 3貼을 3회에 나누어 1일 동안 복용시킴. 1회 복용량은 100cc(Table 1).
- 2) 침구치료
환측의 百會, 地倉, 頰車, 曲池, 手三里, 外關, 合谷, 足三里, 豐隆, 絕骨, 太衝, 건측의 中渚, 後谿, 梁丘, 血海, 太白을 자침하

Table 1. Composition of Yangkyuksanhwa-tang

藥材	生藥名	用量(g)
生地黃	<i>Rehmanniae radix</i>	8
忍冬藤	<i>Lonicera japonica</i>	8
連翹	<i>Forsythiae fructus</i>	8
梔子	<i>Gardeniae fructus</i>	4
薄荷	<i>Menthae herba</i>	4
知母	<i>Anemarrhenae rhizoma</i>	4
石膏	<i>Gypsum fibrosum</i>	4
荊芥	<i>Schizonepetae herba</i>	4
防風	<i>Ledebouriiellae radix</i>	4
總量		48

였다. 자침은 1일 2회 오전 10시와 오후 4시에 시행하였으며 유침 시간은 20분으로 하였다. 0.25×30mm의 한의유통사업단에서 제작한 호침을 사용하였다.

11. 치료의 평가

- 1) 불수의적 움직임의 정도를 측정하기 위하여 야광봉을 환자의 양측 손목, 발목에 채운 뒤 디지털 카메라(DSLR, Nikon D40)로 암실에서 30초 동안 노출시켜 촬영하였다².
- 2) 1분 동안 나타나는 상지 및 하지의 불수의적 움직임 횟수를 1주일 간격으로 측정하였다.
- 3) 불수의적 움직임으로 발생하는 수면장애 정도를 측정하기 위하여 수면시간을 1주일 간격으로 측정하였다.
- 4) 환자 증상의 호전을 알아보기 위하여 口渴의 정도를 1주일 간격으로 Visual Analogue Scale로 측정하였다.



Fig. 5. The picture of the patient (2008. 5. 4)

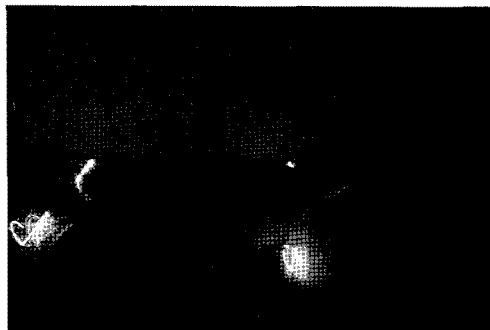


Fig. 6. The picture of the patient (2008. 6. 4)

IV. 症狀 및 經過

1. 증상 경과

1) 2008. 5. 2

좌측 상하지의 크고 불수의적인 운동 지속되는 상태. 수면시 움직임 없으나 각성시 불수의적 운동 지속됨. 자세에 관계없이 움직임 심한 상태. 움직임은 근위부에서 원위부로 갈수록 더욱 심해지는 양상 보임. 不眠, 口渴, 胸悶 지속.

2) 2008. 5. 3~2008. 5. 9

좌측 상하지의 불수의적인 운동 변화 보이지 않음. 不眠, 口渴, 胸悶 지속(Fig. 5).

3) 2007. 5. 10~2008. 5. 17

좌측 상하지의 불수의적인 운동 호전. 상하지의 동작 범위는 변화 보이지 않았다. 不眠 호전되었으며 口渴, 胸悶 호전됨.

4) 2008. 5. 18~2008. 5. 24

지난주와 비교하여 좌측 상하지의 불수의적인 운동 상태 변화 보이지 않음. 不眠 지속되며 口渴, 胸悶 호전됨.

5) 2008. 5. 25~2008. 5. 31

좌측 상하지의 불수의적인 운동 변화 보이지 않음. 不眠, 口渴, 胸悶 지속.




Fig. 7. The picture of the patient (2008. 6. 21)

6) 2008. 6. 1~2008. 6. 7

좌측 상하지의 불수의적인 운동 호전됨. 와위 상태에서의 움직임 특히 감소함. 不眠, 口渴, 胸悶 모두 호전됨(Fig. 6).

7) 2008. 6. 8~2008. 6. 14

좌측 상하지의 불수의적인 운동 호전중. 不眠, 口渴, 胸悶 모두 호전중.

8) 2008. 6. 14~2008. 6. 21

와위 상태에서 좌측 상하지의 불수의적인 움직임 소실됨. 앉아있거나 보행 연습시의 불수의적 움직임 정도 호전됨. 不眠, 口渴, 胸悶 소실됨(Fig. 7).

2. 1분간 불수의적 운동 횟수의 변화

1) 상지의 변화

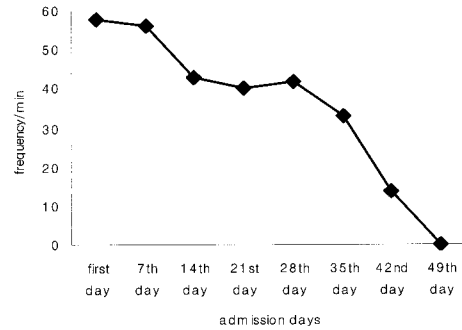


Fig. 8. The Frequency of Involuntary Movement in Arm

Table 2. The Progress of Symptoms and Treatment

Date	Frequency*		Xerostomia (VAS)**	Sleep Time (Hour)	Gait	Western Medicine
	Arm	Foot				
2008. 5. 2	58	51	10	2	Wheel Chair	Clonazepam 0.5mg 0.5T #1 Haloperidol 1.5mg 2T #2 Diazepam 2mg 1T #1
2008. 5. 3~2008. 5. 9	56	52	10	2	Wheel Chair	Clonazepam 0.5mg 1T #1 Haloperidol 1.5mg 2T #2 Diazepam 2mg 1T #1
2007. 5. 10~2008. 5. 17	43	41	8	2	Bilateral Gait Assistance	Clonazepam 0.5mg 1.5T #3 Haloperidol 1.5mg 2T #2 Diazepam 2mg 1T #1
2008. 5. 18~2008. 5. 24	40	35	7	3	Bilateral Gait Assistance	Clonazepam 0.5mg 2.5T #3 Haloperidol 1.5mg 2T #2 Diazepam 2mg 1T #1
2008. 5. 25~2008. 5. 31	42	33	7	3	Bilateral Gait Assistance	Clonazepam 0.5mg 2.5T #3 Haloperidol 1.5mg 2T #2 Diazepam 2mg 1T #1
2008. 6. 1~2008. 6. 7	33	21	5	4	Unilateral Gait Assistance	Clonazepam 0.5mg 1.5T #3 Haloperidol 1.5mg 2T #2 Diazepam 2mg 1T #1
2008. 6. 8~2008. 6. 14	14	8	2	6	Unilateral Gait Assistance	Clonazepam 0.5mg 1.5T #3 Haloperidol 1.5mg 2T #2 Diazepam 2mg 1T #1
2008. 6. 14~2008. 6. 21	0	0	0	7	Cain Walking	Clonazepam 0.5mg 1.5T #3 Haloperidol 1.5mg 2T #2

*Frequency : Frequency of Involuntary Movements on his Arm and Foot

**VAS : Visual Analogue Scale

2) 하지의 변화

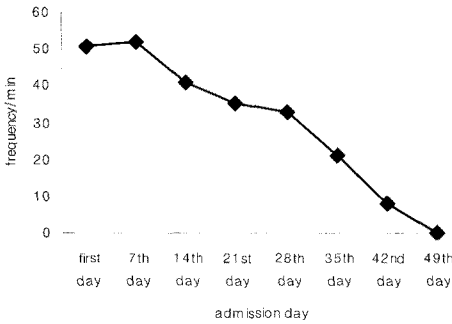


Fig. 9. The Frequency of Involuntary Movement in Foot

V. 考 察

과운동성 질환은 선조체에 손상을 받았을 때 나타난다. 때로는 이러한 병소가 담창구, 시상, 대뇌피질 등의 병소와 동반되는 경우도 있다. 담창구와 흑질로 내려오는 선조체의 억제성신경원의 기능이 소실되어 운동과다증이 나타나게 된다. 상부 중추의 기능이 소실되어 하부의 신경이 과다하게 흥분되는 것이다⁹.

무도증은 춤에서 기원된 그리스어로서 사지 및 체간 근육군의 불수의적이고 불규칙적이며 예측할 수 없는 운동을 의미한다. 본인 스스로 억제하기 힘들고 몸을 수의적으로 움직일 때 겹쳐서 나오는 경우가 많아 때로는 다리를 꼬았다 풀었다 하는 등 마치 목적이 있는 움직임처럼 보일 수도 있다¹⁰.

극적인 질환으로 갑자기 발병하며 가벼운 무도증에서부터 거칠게 팔다리를 휘두르는 운동까지 보인다. 큰 진폭과 폭발성의 무도증이 원위부보다는 근위부에서 나타난다. 가장 흔한 원인은 시상하핵의 병변으로 고혈압성 얼굴경색이 가장 많고 피질, 시상, 기저핵 뇌경색이나 병변 그리고 탈수 초 질환이 있다¹.

시상하핵과 그 경로의 활동이 갑자기 소실되면 기저핵 유출로에 의한 정상적인 시상 억제가 소실되어 대뇌에 대한 시상 활동이 지나치게 흥분된다. 임상적으로는 반대측 사지에 비정상적인

무도증 증상이 나타난다¹.

과운동성 질환의 치료는 손상을 피하는 보존적인 방법으로 한다. 약물치료는 어렵지만 테트라베나진, 할로페리돌, 프로프라놀롤, 페니토인, 클로나제팜 그리고 바클로펜으로 효과를 본다¹.

추체외로계의 일부를 정위적으로 제거하면 그 부위에 따라 경직과 진전이 상당히 호전되는 경우가 있으므로 운동과다증에도 같은 치료방법이 시행되어 왔다. 정위적 치료는 선조체에 손상이 있을 때 바로 다음 체계의 신경원, 즉 담창구와 흑질로 가는 억제효과가 소실되어 이 신경핵들을 과다하게 자극하게 된다는 학설에 이론적 근거를 둔다. 그러므로 이론적으로 대뇌피질운동야로 가는 경로를 차단하는 것이 중요하다⁹.

韓醫學的으로 과운동성 질환은 震顫의 범주로 볼 수 있다. 震顫이란 顫振, 振掉, 떨림을 말한다. 이는 머리, 몸체, 팔다리를 요동하며 떠는 것을 주요 임상 증상으로 하는 병증이다. 가벼운 경우 머리가 흔들리고 손발이 약간 떨려 일상 생활은 가능하나, 심한 경우에는 머리를 아주 심하게 흔들고 심지어는 痙攣, 扭轉하는 양상의 동작을 보이며, 양손에서 상하지가 진동하는 것이 그치지 않고 혹은 項強, 四肢拘急을 兼하기도 한다¹¹.

少陽人의 胃受熱裏熱病證은 胸膈熱證과 陰虛午熱證으로 크게 나눌 수가 있는데 裏熱便閉證, 消渴의 上消, 中消, 盜汗은 胸膈熱證에 속하고, 消渴의 下消, 陰虛證은 陰虛午熱證에 속한다고 판단할 수 있다¹².

上消는 胃局의 清陽이 올라가되 頭, 面, 四肢에 충족되지 못할 때 생긴다. 上消의 증상은 熱氣가 위로 올라가서 가슴이 煩燥하고 혀가 발강고 입술이 붉다. 입술이 말라 물을 마시지만 小便을 자주 보되 양은 적다¹².

최근 김¹³, 손¹⁴, 홍¹⁵, 박¹⁶의 연구에서는 涼膈散火湯이 少陽人의 運動障礙, 腦虛血 損傷, 不眠, 糖尿病, 口乾, 上熱感에 유의한 효과를 보였다는 보고가 있었다.

涼膈散火湯은 和劑局方의 涼膈散에서 유래되어 小兒癩疹 癩疹을 主治로 하는 『草本券』의 消毒散火湯과 『甲午舊本』의 清涼散火湯을 『辛

丑新本』에서 少陽人의 裏熱病 上消증이나 纏喉風, 臂腫과 같은 瘡毒性질환에 응용하기 위해 變方한 처방이다¹².

本處方은 石膏로 火熱의 근본을 억제하고, 知母는 石膏의 짝으로 補陰的 方面에서 火熱로 인한 陰虛의 기조를 없애며, 生地黃으로는 中上焦에서 일어나는 火熱病理자체를 治하고, 忍冬藤과 連翹는 火熱的 病理로 인한 上部의 瘡毒性病變을 다스리며, 治者로 心胸의 熱狀을 제거하고, 薄荷의 上向淸利작용으로 火熱로 인한 頭痛을 治하되 忍冬藤, 連翹나 梔子の 작용을 이끌게 되며, 이와 같은 上熱의 諸證에 관한 效能을 荊芥와 防風의 開通의 작용이 보조하게 되는 구성을 가진다¹⁷.

상기 환자 발병 후 口渴, 胸悶증상을 심하게 호소하였으며, 舌赤脣紅한 상태였다. 평소 조급하며 화를 잘 내는 성격으로 大腸의 淸陽이 흡족하게 상승하지 못하고, 頭部, 四肢에 淸陽이 공급되지 못하여 火氣가 발생하였고, 陽氣를 耗損하여 이와 같은 증상 발생한 것으로 보아 少陽人 胃受熱裏熱病 胸膈熱證 消渴病으로 변증하고 涼膈散火湯을 처방하였다.

涼膈散火湯 투약 후 2주 후부터 증상 개선 보이기 시작하였으며, 3주 경과 후 증상의 뚜렷한 개선 보였다. 4주째에는 증상의 개선 보이지 않았으나 5주 후부터 다시 증상 개선되기 시작하여 7주 경과 후 환자 증상 소실되었다.

본 증례의 환자는 D대학병원에서 1달 간 편두도병에 대하여 치료받았으나 증상 호전 없었던 상태로 본원 입원하면서 체질의학적 치료 병행 후 증상 개선 보여 체질의학적인 치료가 유효한 것으로 사료된다.

뇌손상으로 인한 추체의외계 증상에 대하여 최근 전 세계적으로 많은 연구가 행하여지고 있지만 아직까지 명확한 치료 방법은 나오지 않은 상태이다. 뇌경색으로 발생한 과운동성 질환에 대한 한의학계의 최근 연구로는 한¹⁸, 이¹⁹, 김²⁰등의 연구가 있다. 그러나 한¹⁸의 연구는 과운동성 질환이 뇌경색과 무관하게 발생한 증례이며 김²⁰과 이¹⁹의 연구는 뇌경색의 구체적인 병변이 기재되어 있지

않거나 평가의 방법이 객관적으로 제시되지 못하였다. 아직까지 한의학적으로 과운동성 질환에 대한 증례가 적고 이를 평가할 만한 명확한 방법이 제시되고 있지 못하기 때문에 향후 추체의외계 질환에 대한 체질의학적 치료에 대한 보다 많은 연구가 필요할 것으로 생각된다.

VI. 參考文獻

1. Kasper, Braunwald, Fauci, Hauser, Longo, Jameson. Harrison's 내과학 제2권. 도서출판 MIP, 서울, 2006:2639.
2. Forbes, Jackson. Color Atlas 임상의학. 도서출판 한우리, 서울, 1998:504-505.
3. 김진태, 백종삼, 김정연, 박재현. 시상경색으로 발생한 동측의 무도병 1예. 대한신경과학회지. 2002;20(6):540-543.
4. 김준태, 김태학, 김병채, 김명규, 조기현. 반대측 편마비와 동측의 지속적 운동과다증이 발생한 기저핵 경색 1예. J Korean Neurol Assoc. 2005; 23(4):528-530.
5. 이성수, 김원천, 최일생. 미상핵 경색증에 의한 무도병 2예. 대한신경과학회지. 1986;4(2):260-262.
6. 김민아, 김민정, 안준성, 김상진, 김유규. 도파질 경색과 연관된 상지의 극부 발리즘 1례. 대한뇌졸중학회지. 2005;7(1):119-121.
7. 배영조, 이종태, 김은희, 이호원, 정두교, 서정규, 박성파. 전대뇌동맥 뇌경색에 의한 반측 무도 발리즘 1예. J Korean Neurol Assoc. 2005;23(2): 271-273.
8. 오중배, 김한준, 전범석, 노재규. 기저핵출혈의 동측에 발생한 편측 무도병 1예. 대한신경과학회지. 1999;17(5):721-725.
9. Peter Deus. 신경국소진단학. 과학서적센터, 서울, 1990:231-233.
10. 이광우, 정희원. 임상신경학 4판. 이퍼블릭, 서울, 2006:508.
11. 전국 한의과대학 심계내과학교실 위음. 심계내과학. 서원당, 서울, 1999:468.
12. 전국 한의과대학 사상의학교실 위음. 개정증

- 보 사상의학 2판. 집문당, 서울, 2004:266-271, 397-398.
13. 김혁, 양상묵, 김달래. 소양인 증풍환자에 병발된 불면증에 涼膈散火湯을 투여한 證例. 사상체질의학회지. 2002;14(3):167-173.
 14. 손상곤, 신민규, 송일병. 涼膈散火湯이 腦血流 및 腦虛血 損傷에 미치는 영향. 사상체질의학회지. 2001;13(2):165-176.
 15. 홍성범, 홍순용. 少陽人에 應用되는 涼膈散火湯이 白鼠의 糖尿病에 미치는 影響. 사상체질의학회지. 1991;3(1):201-217.
 16. 박성식, 김지용, 최재영. 涼膈散火湯 活用に 대한 臨床的 研究. 사상의학회지. 1998;10(2):455-471.
 17. 이정찬. 四象醫學의 研究 II. 木과 土, 서울, 2001:208-209.
 18. 한동운, 정운기, 김은이, 이상민, 신미란, 최재완, 윤지영, 김달래. 腦梗塞 후 발생한 太陰人 舞蹈病에 대한 증례. 사상체질의학회지. 2005;17(3):128-134.
 19. 이주아, 배광호, 공경환, 고호연. 뇌경색으로 발생한 편측발리즘의 억간산 치험 1례. 대한한방내과학회 춘계학술대회. 2008;spr(1):147-153.
 20. 김기열, 김종대, 정지천. 基底核病變에 依한 不隨意運動 患者 2例에 對한 臨床報告. 韓國韓醫學研究院論文集. 1997;3(1):215-228.