

## 면역저하가 없는 환자에서 *Alcaligenes xylosoxidans*에 의한 호흡기계 감염 2예

국민건강보험공단 일산병원 내과

이주현, 남동혁, 김도현, 김선희, 김하나, 한창훈, 이선민, 김정주

## Two Cases of Pulmonary Infection due to *A. xylosoxidans* Infection in an Immunocompetent Patient

Ju Hyun Lee, M.D., Dong Hyuk Nam, M.D., Do Hyun Kim, M.D., Sun Hye Kim, M.D., Ha Na Kim, M.D., Chang Hun Han, M.D., Sun Min Lee, M.D., Chong Ju Kim, M.D.

Department of Internal Medicine, National Health Insurance Corporation Ilsan Hospital, Goyang, Korea

*Alcaligenes xylosoxidans* is a catalase and oxidase positive, motile, nonfermentative and gram-negative rod bacterium. *A. xylosoxidans* infection is a rare cause of pulmonary infection and little information concerning treatment is available. The majority of patients that develop *A. xylosoxidans* infection belong to a high-risk group due to an immunocompromised condition or due to pulmonary cystic fibrosis. We report two rare cases of immunocompetent patients that developed a pulmonary infection due to *A. xylosoxidans*. A 77-year-old man was admitted with a lung abscess. The patient denied having any prior medical illness. A culture of bronchial washing fluid showed the presence of *A. xylosoxidans*. Despite appropriate antibiotic treatment, the patient died from acute respiratory distress syndrome (ARDS). Another patient, a 61-year-old man without an underlying disease, was admitted with empyema. Under the condition of a closed thoracostomy, a high fever persisted and the empyema was also aggravated. *A. xylosoxidans* was detected from a culture of pleural fluid. Susceptible antibiotic treatment was provided and surgical intervention was performed. We report these cases with a review of the literature. (*Tuberc Respir Dis* 2008;64:33-38)

**Key Words:** *Alcaligenes xylosoxidans*, Pulmonary infection, Gram-negative rod

### 서 론

*Achromobacter xylosoxidans*라고도 부르는 *Alcaligenes xylosoxidans*는 *Alcaligenes* 속에 속하는 그람음성 간균으로 크실로오스(xylose)를 쉽게 산화시킬 수 있는 능력으로 인해 *xylosoxidans*라는 이름을 사용하게 되었다. 주로 오염된 흙과 물 등 어디에나 있을 수 있는 균주이나 인체에 감염을 일으키는 경우는 매우 드물며 종양, 혈액질환이나 장기이식, 저감마글로불린혈증 및 AIDS 환자 등과 같이 면역이 저하된 상태에서 기회감염을 일으키는 것으로

알려져 있다<sup>1</sup>. 다른 감염경로로는 투석액, 인공호흡기 및 카테터를 통한 감염 등 병원감염에 대한 보고가 있었으나<sup>1-10</sup> 낭성섬유증<sup>11</sup> 환자에서 발생한 이외의 호흡기계 감염은 거의 알려진 바 없다.

저자들은 면역저하가 없는 환자에서 *A. xylosoxidans*가 호흡기계 감염의 원인이 된 2예를 경험하였기에 문헌 고찰과 함께 보고하는 바이다.

### 증 례

#### 증례 1

환 자: 박○○, 남자, 77세

주 소: 흉통, 객담

현병력: 내원 3일 전부터 기침을 하거나 체위변경 시 더욱 심해지는 양상의 좌측 흉부 통증과 객담으로 내원하였다.

과거력: 당뇨, 고혈압, 간염 등의 특이병력 없었으며 비

Address for correspondence: Chong Ju Kim, M.D.

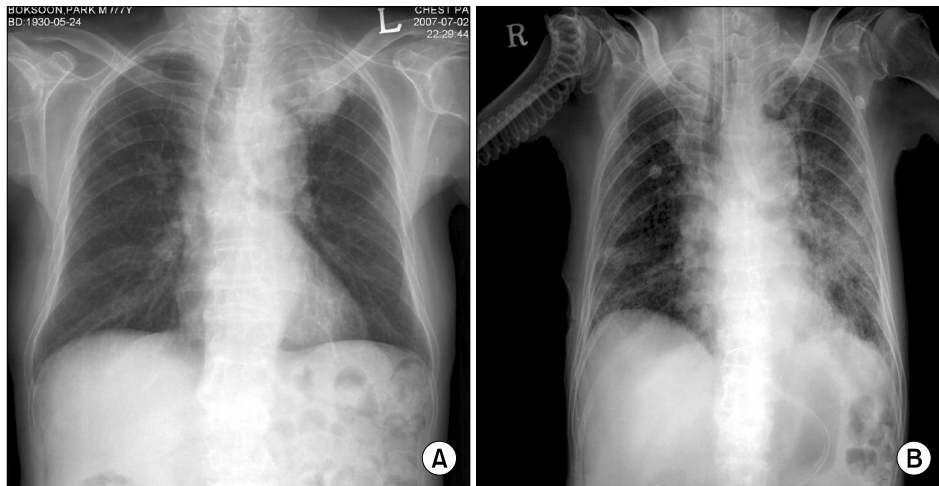
Department of Internal Medicine, National Health Insurance Corporation Ilsan Hospital, 1232, Baekseok-dong, Ilsan-dong-gu, Goyang 410-719, Korea

Phone: 82-31-900-0237, Fax: 82-31-900-0343

E-mail: kom2d@netsgo.com

Received: Dec. 3, 2007

Accepted: Jan. 18, 2008



**Figure 1.** Case 1: Initial chest X-ray shows ill-defined mass, probably associated with peripheral collapse or pneumonic consolidation in the area of left upper lobe (A). Following chest x-ray (HOD#14), the lung abscess on the apical area of left upper lobe has decreased but pneumonic consolidation has developed at left lower lobe (B).

장절제술 등의 병력은 없었다.

**개인력:** 입원 당시 흡연 중이었으며 25갑년의 흡연력이 있었다. 음주력은 없었다.

**사회력:** 직업은 은퇴한 교사였으며 15년 전부터 소일거리로 텃밭에서 농사를 짓고 있었다.

**신체검사 소견:** 입원 당시 활력징후는 혈압은 110/70 mmHg, 호흡수는 분당 27회, 맥박은 분당 70회, 체온은 37.4°C이었다. 의식은 명료하였고 만성 및 급성 병색을 보였다. 흉부청진 상 좌측 폐부위에서는 호흡음이 감소하였고, 수포음이나 썹썹거림은 들리지 않았다. 심음은 규칙적이고 심잡음은 들리지 않았다. 복부팽만은 없었으며 장음도 정상이었으며 목이나 겨드랑이에 만져지는 림프절은 없었다.

**검사실 소견:** 전체혈구검사는 백혈구 9,900/mm<sup>3</sup> (호중구 86.1%, 림프구 8.7%, 단핵구 4.8%), 혈색소 8.9 mg/dl, 혈소판 243,000/mm<sup>3</sup>이었다. 생화학 검사는 BUN 24 mg/dl, 크레아티닌 0.5 mg/dl, 총단백 4.8 g/dl, 알부민 2.0 g/dl, 총빌리루빈 0.4 mg/dl, AST 30 IU/L, ALT 60 IU/L이었고, CEA 4.1 ng/ml, CA125 26.4 ng/ml이었다. 소변검사는 정상소견이었고 대변 잠혈반응은 음성이었다. 객담 그람염색 및 배양검사와 항산균 도말검사는 음성이었다.

**방사선 소견:** 단순 흉부 X-선 촬영 상 좌측 윗쪽 폐부위에 종괴로 보이는 병변이 관찰되었다(Figure 1A). 흉부 전산화 단층촬영 상 좌상엽에 괴사성 종괴가 관찰되었고,

양측 세로칸과 우측 폐문에서 림프절 비대가 보였고 소량의 양측 흉막유출이 보였다(Figure 2A, B).

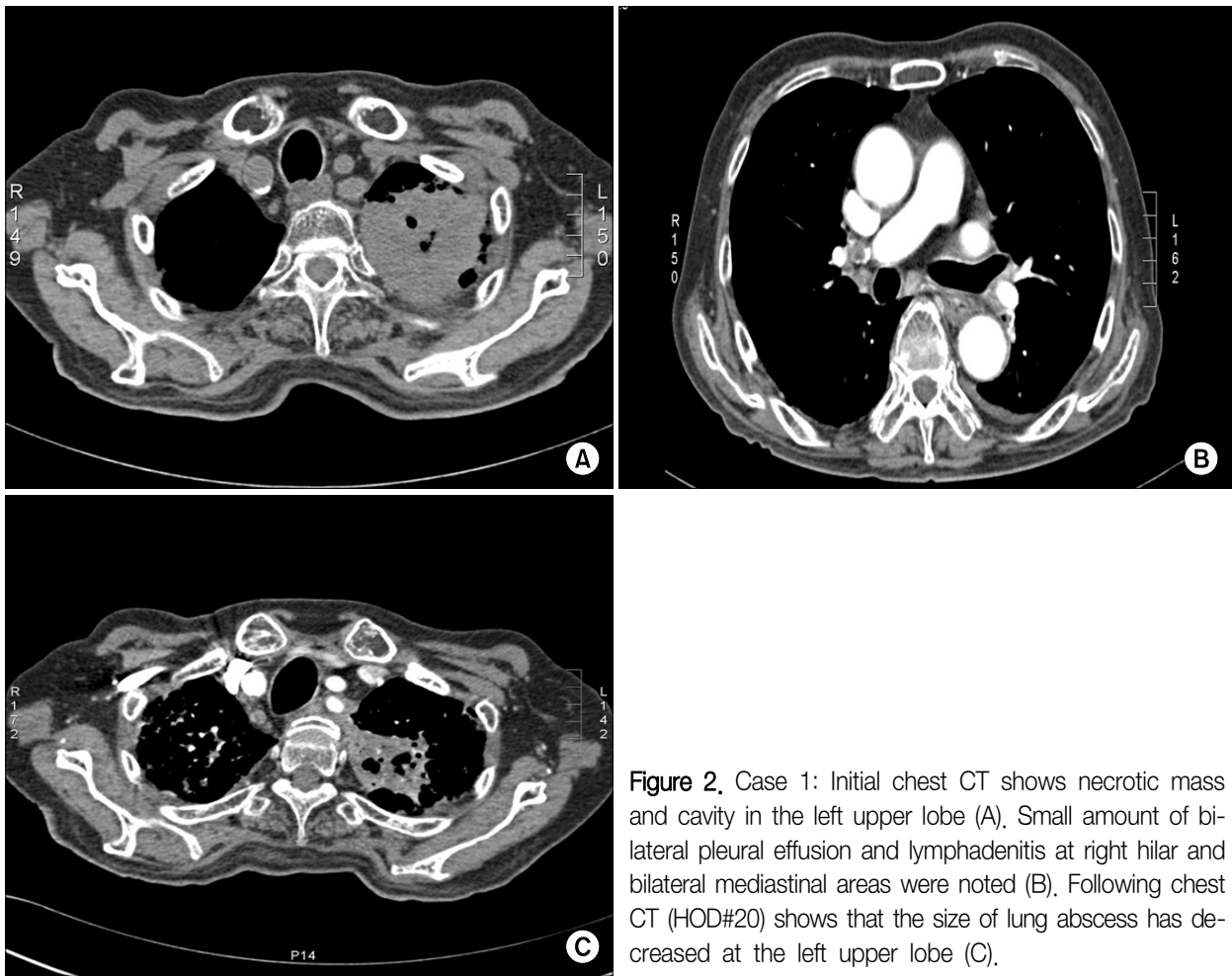
**기관지경 검사 소견:** 폐암을 의심하여 경기관지 폐생검을 실시하였으나, 악성의 증거 없이 폐포내 삼출성 변화와 국소성 섬유화 등 급성염증 소견만 관찰되었고, 기관지세척액 암세포검사 상 음성이었으며 기관지세척액 배양검사에서 *A. xylosoxidans*가 동정되었다.

**항생제 감수성검사 소견:** Imipemem, meropemem, trimethoprim-sulfamethoxazole, 및 ceftazidime에 감수성이었으며 ampicilin, ciprofloxacin, amikacin, cephalosporin, aztreonam 및 cefepime에는 내성이었다.

**치료 및 경과:** Imipemem 하루 2 g과 trimethoprim/sulfamethoxazole 하루 1,600 mg/320 mg을 병용 투약하였으며 투약 14일부터 발열 호전되고 단순 흉부 X-선 촬영 상 호전양상을 보였다(Figure 1B, 2C). 입원 25일째 다시 발열과 호흡곤란 증상 보였고, 급성호흡곤란증후군으로 진행하여 인공호흡기 치료 시작하였으며, 연속된 객담 세균배양검사 상에서 더 이상 *A. xylosoxidans*는 동정되지 않았으나 *Stenotrophomonas maltophilia*, *Enterobacter cloacae*, *coagulase* 음성 포도알균 등이 동정되었다. 감수성 결과에 따라 항생제 교체하여 투여하였으나 입원 50일째 사망하였다.

## 증례 2

**환 자:** 박○○, 남자, 61세



**Figure 2.** Case 1: Initial chest CT shows necrotic mass and cavity in the left upper lobe (A). Small amount of bilateral pleural effusion and lymphadenitis at right hilar and bilateral mediastinal areas were noted (B). Following chest CT (HOD#20) shows that the size of lung abscess has decreased at the left upper lobe (C).

**주소:** 좌측 흉부 통증, 호흡곤란

**현병력:** 10일간의 좌측 흉부 통증 있었으며 내원 당일 호흡곤란 증상 있어 내원하였다.

**과거력:** 40년 전 폐결핵을 완치 받았다. 당뇨, 고혈압, 간염 등의 특이병력 없었으며 비장절제술 등의 병력은 없었다.

**개인력:** 5년 전부터 금연 중이며, 10갑년의 흡연력 있었다. 음주력은 없었다.

**사회력:** 특별한 직업 없이 텃밭에서 농사를 짓고 있었다.

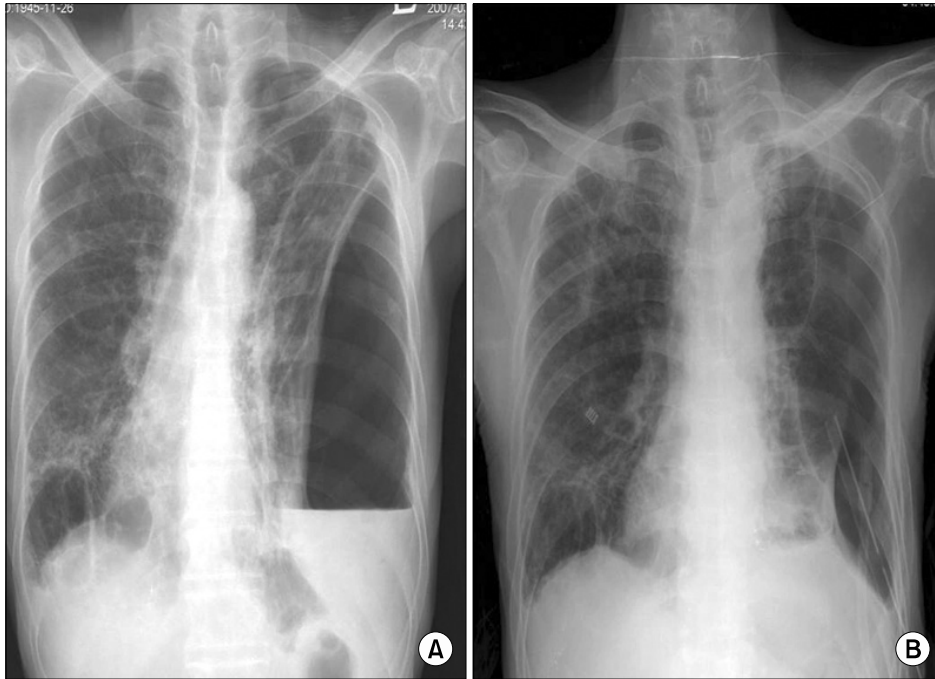
**신체검사:** 입원 당시 활력징후는 혈압은 100/60 mmHg, 호흡수는 분당 24회, 맥박은 분당 86회, 체온은 37.6°C이었다. 의식은 명료하였고 급성병색을 보였다. 흉부청진상 좌측 폐부위에서 호흡음이 감소하였고, 양쪽 아래 폐부위에서 경미한 수포음이 들렸다. 심음은 규칙적이고 심잡음은 들리지 않았다. 복부팽만은 없었으며 장음도 정상

이었으며 목이나 겨드랑이에 만져지는 림프절은 없었다.

**검사실 소견:** 전체 혈구검사는 백혈구 20,800/mm<sup>3</sup> (호중구 80.1%, 림프구 11.3%, 단핵구 8.4%), 혈색소 11.9 mg/dl, 혈소판 441,000/mm<sup>3</sup>이었다. 생화학 검사는 BUN 7 mg/dl, 크레아티닌 0.9 mg/dl, 총단백 7.0 g/dl, 알부민 2.5 g/dl, 총빌리루빈 1.0 mg/dl, AST 70 IU/L, ALT 67 IU/L이었다. 동맥혈 가스검사 상 pH 7.482, Pco<sub>2</sub> 31.3 mmHg, Po<sub>2</sub> 61.9 mmHg, HCO<sub>3</sub><sup>-</sup> 23.0 mmol/L, 산소포화도는 92.9%이었다. 소변검사는 정상하였고 대변 잠혈반응은 음성이었다. 객담 그람염색 및 배양검사와 항산균도말검사는 음성이었다.

**방사선 소견:** 단순 흉부 X-선 촬영 상 다량의 흉수 및 공기액체층이 보였고, 우측 아래 폐부위에 폐렴의 동반이 의심되었다(Figure 3A).

**치료 및 경과:** 흉관 삽입술을 시행하였으며, 흉수는 흔탁한 노란색 고름으로 흉수의 총 백혈구수는 46,250/μl



**Figure 3.** Case 2: Initial chest X-ray shows that large amount of loculated hydropneumothorax at the left thorax (A). Following chest X-ray shows that the empyema has been improved (B).

(호중구 92%, 림프구 3%, 단핵구 5%)이었고, 생화학적 검사 상 단백 1,850 mg/dl, 포도당 15 mg/dl, LDH 20,937 U/L, ADA (adenosine deaminase) 2 IU/L이었다. 흉수 배양검사서 자란 균은 없었다. 농흉으로 진단하고 cefotetan 하루 2 g을 투약하였지만 발열과 백혈구증가증 및 흉관에서의 공기누출이 지속되어 입원 10일째 기관지흡막루 및 기도손상의 가능성을 배제하고 세균학적 검사를 위한 검체를 확보하기 위하여 기관지경을 시행하였으며, 특별한 소견은 없었다. 경험적으로 항생제를 piperacillin/tazobactam 하루 13.5 g과 isepamycin 하루 400 mg 병용투여로 교체하였으나 농흉은 감소하지 않았고, 추적 흉수 검사 상 총백혈구수 44,800/μl (호중구 92%)이었으며 배양검사 상 *A. xylosoxidans*, *Actinobacter baumannii* 및 메치실린내성 황색포도알균(Methicilin resistant *Staphylococcus aureus*, MRSA)이 배양되었다. 항생제 감수성검사 상 *A. xylosoxidans*는 imipemem, meropenem 및 ceftazidime에 감수성이었으며, ampicilin, ciprofloxacin, amikacin, ceftriaxone, aztreonam, cefepime 및 trimethoprim-sulfamethoxazole에는 내성이었고, *A. baumannii*는 imipemem, meropenem 및 amikacin에 감수성이었다. 항생제는 meropenem 하루 1 g과 teicoplanin 하루 200 mg 병용투여로 교체하였으며 입원 40일째 농흉제거술 및 흉막박피술을 시행하였다.

그 후 추적 흉수 배양검사 상 meropenem 내성 *A. xylosoxidans*가 동정되어 ceftazidime 하루 2 g으로 교체하여 투여하였고 증상 호전되어 퇴원 후 외래에서 경과관찰 중이다(Figure 3B).

### 고 찰

*A. xylosoxidans*는 털복숭(peritrichous) 섬모가 있어 운동성을 가지는 혐기성, 비발효성 그람음성 간균으로 *P. aeruginosa*, *Burkholderia cepacia* 및 *Stenotrophomonas maltophilia* 등과 감별이 어려워 자주 오인되어 왔다<sup>9</sup>. *A. xylosoxidans*에 의한 감염은 종양, 혈액질환, 장기이식, 저감마글로블린혈증, AIDS, 당뇨 및 말기신부전 등 면역이 저하된 환자나 만성염증 환자에서 발생하는 것으로 알려져 있다<sup>1-10</sup>. 즉 정상 면역상태에서는 발병력이 낮아 감염을 일으키지 못하며 면역저하 상태에서 기회감염을 일으키는 균으로 이해되고 있다.

*A. xylosoxidans*는 귀와 장내 세균총으로 인체 내에도 있으나, 특히 흙과 물에 존재하는 것으로 알려져 있다<sup>1</sup>. 이러한 면에서 본 증례의 두 환자는 모두 텃밭에서 대부분의 시간을 보냈었다는 점에서 오염된 흙이 매개체일 가능성이 있었다.

산발적으로 일어나는 *A. xylosoxidans* 감염은 귀, 복막

투석액, 피부, 상처부위, 혈액, 뇌척수액 및 소변 등에서 일어나며<sup>12</sup>, 대부분의 감염증은 만성중이염, 안내염, 피부감염 및 패혈증과 입원기간 중 생리식염수에 의한 감염, 정맥관 카테터 감염 및 수술부위 감염 등 병원감염이었다<sup>1-10</sup>. 반면 *A. xylosoxidans*에 의한 호흡기계 감염은 빈도가 많지 않아 만성섬유증 환자를 제외하고는 전세계적으로도 지역 획득성 폐렴 2예, 농흉 3예, 폐농양 2예, 병원획득성 폐렴 20예 등 총 27예에 불과하며, 이들은 모두 중양, 혈액질환, 저감마글로불린혈증 및 AIDS 환자 등으로 기저질환이 있거나 면역저하 상태에서 발생하였다<sup>2,3,6,7,9,10</sup>. 지역획득성 폐렴의 경우 만성섬유증등의 기저 폐질환이 있는 경우를 제외하고는 암 환자에서 보고된 예가 있었으며<sup>2,3</sup> 일반적인 지역 획득성 폐렴과 비교 시 항생제 내성으로 인해 예후가 좋지 않은 차이점이 있었다. 농흉은 중양과 만성 괴사성 폐 아스페르길루스증으로 전폐절제술을 시행받은 후 발생하였으며<sup>3,7,9</sup>, 폐농양은 중양과 AIDS 환자에서의 발생한 보고가 있었다<sup>3,9</sup>. *A. xylosoxidans*에 의한 호흡기계 감염의 대부분은 병원획득성 폐렴이었으며 *A. xylosoxidans*에 의한 감염 중에서도 예후가 좋지 않은 것으로 보고되었다<sup>2</sup>. 그러나 본 증례와 같이 기저질환이나 면역저하가 없는 환자에서 발생한 *A. xylosoxidans*에 의한 호흡기 감염증은 알려진 바가 없었다.

*A. xylosoxidans* 감염에 의한 사망률은 15~17%로 보고되어 예후는 좋지 않다<sup>2,9</sup>. *A. xylosoxidans*에 의한 호흡기 감염에서 30일간의 사망률을 증가시키는 요인으로는 패혈증으로의 진행 또는 APACHE II 점수 16점 초과 등이 알려져 있다<sup>2</sup>. De Baets 등은 만성섬유증 환자의 *A. xylosoxidans* 감염을 검토하여 만성섬유증 환자의 나이가 많거나 폐기능이 낮을수록 균이 많이 동정되었는데, 균이 동정된 환자에서 폐기능의 급속한 저하를 막고 패혈증으로의 진행을 막기 위해서 적절한 항생제 치료가 중요하다고 하였다<sup>12</sup>.

기존 보고들에 따르면 *A. xylosoxidans*는 piperacillin, ceftazidime, imipenem 및 trimethoprim-sulfamethoxazole에 대해서 감수성이며, aminoglycoside, ampicillin, aztreonam 및 대부분의 cephalosporin에 대해서는 내성이며, cefepime이나 ciprofloxacin에 대해서는 다양한 결과를 보이는 것으로 알려져 있다<sup>2,4,5,8,9,12-14</sup>. 본 증례들에서는 공통적으로 imipenem, meropenem, piperacillin, ceftazidime에 감수성이었고, ampicillin, ciprofloxacin, amikacin, ceftriaxone, aztreonam 및 cefepime에는 내성이었으며, trimethoprim-sulfamethoxazole은 증례 1에서

는 감수성, 증례 2에서는 내성을 보였으며, 이러한 결과는 기존 보고들과 유사하였다.

*A. xylosoxidans*의 치료에 있어서, 내성문제로 인해 우선적으로 사용할 선택적 항생제 치료는 없는 상태이다. 최근 여러 항생제에 내성일 경우 단일 항생제치료보다는 복합 항생제치료로 내성을 줄이고 치료성과를 높일 수 있다는 보고가 있어<sup>13,15</sup>, 적절한 치료방법 결정을 위한 관심이 필요할 것으로 생각한다.

## 요 약

*A. xylosoxidans*는 면역저하 상태에서 기회감염을 일으키며 호흡기 감염은 매우 드문 균으로 알려져 있다. 저자들은 최근 면역저하가 없는 환자에서 발생한 *A. xylosoxidans*에 의한 호흡기 감염증을 2예 경험하였기에 문헌 고찰과 함께 보고한다. 본 증례를 통해 정상면역을 가진 환자에서 *A. xylosoxidans*가 호흡기 감염의 원인일 수 있으며, 이와 같은 경우 세균학적 검사결과에 따른 적절한 치료가 필수적이라는 것을 경험하였다.

## 참 고 문 헌

1. Mandell WF, Garvey GJ, Neu HC. *Achromobacter xylosoxidans* bacteremia. Rev Infect Dis 1987;9:1001-5.
2. Aisenberg G, Rolston KV, Safdar A. Bacteremia caused by *Achromobacter* and *Alcaligenes* species in 46 patients with cancer (1989-2003). Cancer 2004;101:2134-40.
3. Gomez-Cerezo J, Suarez I, Rios JJ, Pena P, Garcia de Miguel MJ, de Jose M, et al. *Achromobacter xylosoxidans* bacteremia: a 10-year analysis of 54 cases. Eur J Clin Microbiol Infect Dis 2003;22:360-3.
4. Kish MA, Buggy BP, Forbes BA. Bacteremia caused by *Achromobacter* species in an immunocompromised host. J Clin Microbiol 1984;19:947-8.
5. Knippschild M, Schmid EN, Uppenkamp M, Konig E, Meusers P, Brittinger G, et al. Infection by *Alcaligenes xylosoxidans* subsp. *xylosoxidans* in neutropenic patients. Oncology 1996;53:258-62.
6. Legrand C, Anaissie E. Bacteremia due to *Achromobacter xylosoxidans* in patients with cancer. Clin Infect Dis 1992;14:479-84.
7. Mizunoe S, Yamasaki T, Hirai K, Yamagata E, Hiramatsu K, Yamakami Y, et al. Case report: subcutaneous abscess and thoracic empyema caused by *Alcaligenes xylosoxidans*. Kansenshogaku Zasshi 1998;72:631-4.

8. Shie SS, Huang CT, Leu HS. Characteristics of *Achromobacter xylosoxidans* bacteremia in northern Taiwan. *J Microbiol Immunol Infect* 2005;38:277-82.
9. Tsay RW, Lin LC, Chiou CS, Liao JC, Chen CH, Liu CE, et al. *Alcaligenes xylosoxidans* bacteremia: clinical features and microbiological characteristics of isolates. *J Microbiol Immunol Infect* 2005;38:194-9.
10. Weitkamp JH, Tang YW, Haas DW, Midha NK, Crowe JE Jr. Recurrent *Achromobacter xylosoxidans* bacteremia associated with persistent lymph node infection in a patient with hyper-immunoglobulin M syndrome. *Clin Infect Dis* 2000;31:1183-7.
11. Igra-Siegman Y, Chmel H, Cobbs C. Clinical and laboratory characteristics of *Achromobacter xylosoxidans* infection. *J Clin Microbiol* 1980;11:141-5.
12. De Baets F, Schelstraete P, Van Daele S, Haerynck F, Vaneechoutte M. *Achromobacter xylosoxidans* in cystic fibrosis: prevalence and clinical relevance. *J Cyst Fibros* 2007;6:75-8.
13. Vay CA, Almuzara MN, Rodriguez CH, Pugliese ML, Lorenzo Barba F, Mattera JC, et al. 'In vitro' activity of different antimicrobial agents on Gram-negative nonfermentative bacilli, excluding *Pseudomonas aeruginosa* and *Acinetobacter* spp. *Rev Argent Microbiol* 2005;37:34-45.
14. Spear JB, Fuhrer J, Kirby BD. *Achromobacter xylosoxidans* (*Alcaligenes xylosoxidans* subsp. *xylosoxidans*) bacteremia associated with a well-water source: case report and review of the literature. *J Clin Microbiol* 1988;26:598-9.
15. Saiman L, Chen Y, Gabriel PS, Knirsch C. Synergistic activities of macrolide antibiotics against *Pseudomonas aeruginosa*, *Burkholderia cepacia*, *Stenotrophomonas maltophilia*, and *Alcaligenes xylosoxidans* isolated from patients with cystic fibrosis. *Antimicrob Agents Chemother* 2002;46:1105-7.