

## 복부 대동맥 가성동맥류와 급성호흡곤란증후군으로 동시에 발현한 결핵

건국대학교 의과대학 내과학교실

이응준, 조한수, 윤현성, 이정현, 이태훈, 유광하, 이계영, 김순종

### A Case of Tuberculosis Presented with Pseudoaneurysm of the Aorta and Acute Respiratory Distress Syndrome

Eung-Jun Lee, M.D., Han-Su Cho, M.D., Hyun-Sung Yoon, M.D., Jung-Hyun Lee, M.D., Tae Hoon Lee, M.D., Kwang Ha Yoo, M.D., Kye Young Lee, M.D., Sun Jong Kim, M.D.

Department of Internal Medicine, Konkuk University Hospital, School of Medicine, Konkuk University, Seoul, Korea

We experienced a case of tuberculosis presented simultaneously with pseudoaneurysm of the aorta and ARDS. A 63-year-old man was admitted with complaints of fever and right upper quadrant abdominal pain for a week. Chest X-ray on admission showed a normal finding. Sub-diaphragmatic abscess on abdomen CT scan was suspected and serosanguinous fluid was aspirated from the abscess pocket. On day 2, he was getting more dyspneic and chest X-ray revealed extensive bilateral infiltration. Aspirated fluid revealed AFB. Later, follow-up abdomen CT scan revealed a leakage of dye from the aneurysmal sac of the descending aorta which was previously diagnosed as sub-diaphragmatic abscess. An aortic stent was placed, covering the opening into the aneurysm. The sputum also showed positive AFB. The patient was successfully weaned from the ventilator, and discharged with anti-tuberculous medication on day 42. Follow-up abdomen CT scan 6 months later showed that the aneurysmal sac was completely disappeared. (*Tuberc Respir Dis* 2008;64:298-302)

**Key Words:** Tuberculosis, Pseudoaneurysm, ARDS, Stent

## 서 론

결핵은 공중보건을 심각하게 위협하는 질환으로 개발도상국에서는 아직도 주요 사망원인 중 하나로 자리잡고 있는데, 최근 들어 HIV 감염의 증가와 더불어 개발도상국 뿐만 아니라 선진국에서도 다시 증가하는 추세이다. 결핵성 대동맥 가성동맥류는 드물지만 치명적인 결핵의 합병증으로 현재까지는 항결핵화학요법과 외과적 치료 병합요법만이 질병의 완치를 이룰 수 있다고 알려져 있다<sup>1</sup>. 결핵은 급성호흡곤란증후군을 일으키는 원인으로는 드물게 인식되어 왔지만, 급성호흡곤란증후군 또한 결핵의 가장 심각한 합병증이고 특히 속립성 결핵 상황에서 잘 발생한다<sup>2</sup>. 현재까지 한 환자에서 급성호흡곤란증후군과 결핵성

대동맥 가성동맥류가 시간 간격을 두고 순차적으로 나타났던 예가 일본어로 한번 보고되어 있는데<sup>3</sup>, 저자들은 결핵성 대동맥 가성동맥류와 급성호흡곤란증후군이 동시에 발현해서 항결핵화학요법과 혈관내 스텐트 삽입술로 성공적으로 치료한 증례를 경험하였기에 보고하고자 한다.

## 증 례

**환 자:** 63세, 남자

**주 소:** 발열과 우상복부 통증

**현병력:** 과거에 특별한 내과적 또는 외과적 병력이 없었던 63세 남자가 내원 당시 10일 동안 지속된 발열과 3일 전부터 발생한 우상복부 통증을 주소로 응급실로 방문하였다.

**이학적 소견:** 내원 시 혈압 140/90 mmHg, 맥박은 120 회/분, 호흡수 24회/분, 체온 38.8°C였다. 진찰상 우상복부 압통 이외에는 다른 특이 소견은 없었다.

**검사실 소견:** 초기 검사상, 백혈구 8,270/mm<sup>3</sup>, 혈색소 11.9 g/dl, 혈소판 199,000/mm<sup>3</sup>, 적혈구침강속도 54 mm/hour, C-반응성단백 12.1 mg/dl, 총단백 6.5 g/dl, 알

Address for correspondence: Sun Jong Kim, M.D.

Division of Respiratory and Critical Care Medicine, Department of Internal Medicine, Konkuk University Hospital, 4-12, Hwayang-dong, Gwangjin-gu, Seoul 143-914, Korea  
Phone: 82-2-2030-7523, Fax: 82-2-2030-7748  
E-mail: sjkim@kuh.ac.kr

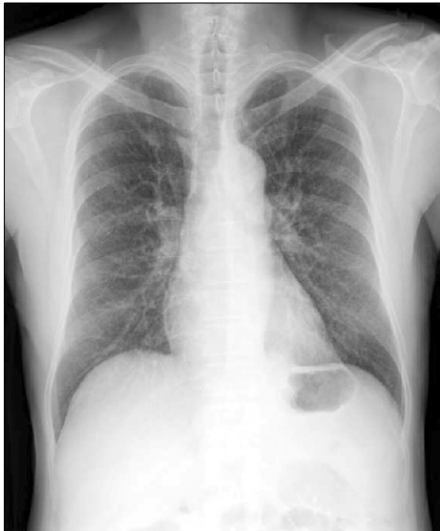Received: Mar. 6, 2008

Accepted: Apr. 10, 2008

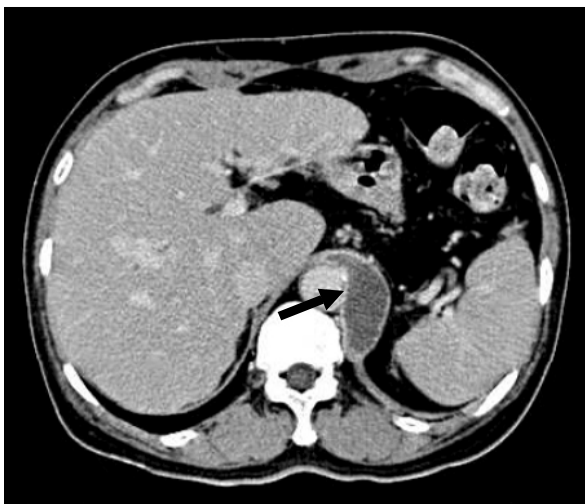
부민 3.0 g/dl, AST 120 IU/L, ALT 125 IU/L, 혈액요소질소(BUN) 25.8 mg/dl, 크레아티닌(Creatinine) 1.2 mg/dl, Na/K/Cl 132/3.7/101 mmol/L였다.

**방사선학적 소견:** 처음 시행한 흉부 엑스선은 정상소견을 보였다(Figure 1). 복부 전산화단층촬영상 횡경막 근처의 대동맥 왼쪽부위에서 장경 6.2 cm의 저음영을 띤 액체 포켓이 관찰되었다(Figure 2).

**치료 및 경과:** 복부 전산화단층촬영 후 횡경막하 농양을

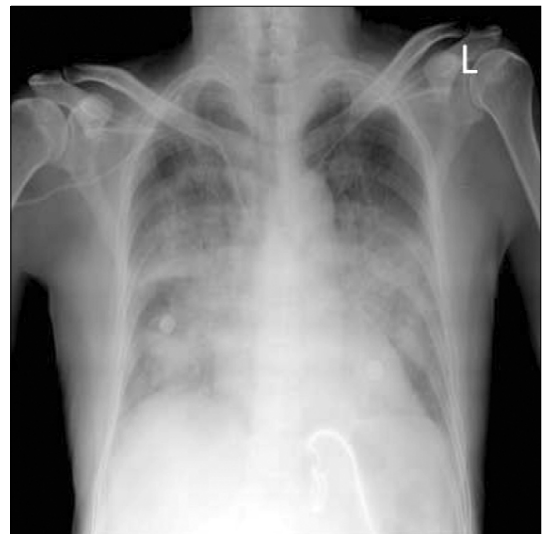

**Figure 1.** Initial chest PA shows normal finding on both lung field.

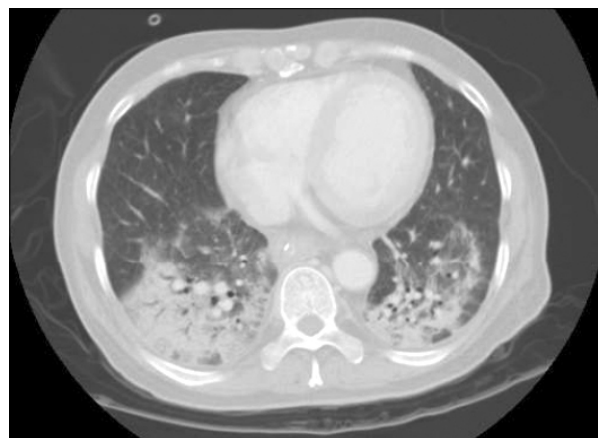


**Figure 2.** Abdominal CT scan image shows a low attenuation lesion (arrow), about 6.2 cm in diameter at the level of diaphragmatic crus.

의심하고 전산화단층촬영 유도하에 경피적 흡인술을 시행한 결과 혈성 액체 소견을 보였다. 내원 2일째, 환자는 숨찬 증상이 더욱 심해지고, 흉부 엑스선 사진에서 양측 폐에 광범위한 폐침윤 소견이 관찰되어(Figure 3), 폐렴 동반 가능성이 있는 급성폐부종을 의심하고 항생제와 이뇨제를 투여하였다. 이후 3 kg의 체중감소에도 불구하고 폐병변은 더욱 악화되는 양상이었고, 내원 3일째 동맥혈 가스검사 소견은 pH 7.45 - PaCO<sub>2</sub> 31 mmHg - PaO<sub>2</sub> 51.6 mmHg - HCO<sub>3</sub><sup>-</sup> 21.5 mmol/L (흡입산소분압 0.5)였다. 기관내삽관을 시행하고 기계환기를 시작하였고, 당시 촬영



**Figure 3.** Chest X-ray taken on hospital day 3 reveals bilateral diffuse infiltration.



**Figure 4.** Chest CT image shows diffuse ground glass opacity and consolidation in both lower lobes.

한 흉부 전산화단층촬영상 양측 주로 하엽에 광범위한 유리양음영과 기강경화 소견을 보였다(Figure 4). 횡경막하 농양으로 의심되었던 병변으로부터 흡인된 검체에서 결핵균이 검출되었고, 결핵균 연쇄증합효소반응(PCR)도 양성소견으로 나와서 항결핵제를 쓰기 시작하였다. 입원 10일째 시행한 추적 복부 전산화단층촬영상 이전에 횡경막하 농양으로 의심되었던 병변은 하행대동맥으로부터 조영제의 leakage를 가진 가성동맥류로 판명되었고(Figure 5) 동맥류의 입구를 덮는 혈관내 스텐트가 삽입되었다(Figure 6). 객담과 흉수에서도 결핵균이 검출되었고, 폐병변은 속립성결핵에 의해 생긴 급성호흡곤란증후군으로 진단하였다. 입원 14일째, 환자는 성공적으로 인공호흡기로부터 이탈하였고, 입원 42일째 퇴원하였다. 6개월 후 시행한 추적 흉부 엑스선과 복부 전산화단층촬영은 정상 소견을 보였다(Figure 7).

### 고 찰

결핵성 대동맥 가성동맥류는 아주 드문 질환으로 알려져 있는데 결핵의 대동맥 침범은 혈류를 타고 또는 인접장기로부터 질환의 직접적인 전파를 통해서 일어날 수 있는 것으로 알려져 있다<sup>4</sup>. 혈행성 전파의 경우, 결핵균은 동맥 경화성 판(plaque)에 직접 균이 파종될 수도 있고, 또는 vasa vasorum을 통해서 혈관 외막과 중막을 침범할 수도 있는 것으로 알려져 있다. 급성호흡곤란증후군 또한 드물

지만 생명을 위협하는 결핵의 합병증이고, 속립성결핵에서 잘 발생하는 것으로 알려져 있다<sup>2,5-7</sup>. 현재까지 결핵성 대동맥 가성동맥류와 급성호흡곤란증후군이 같이 나타난 경우는 한 증례가 일본어로 보고되어 있다<sup>3</sup>. 이 증례에서는 결핵성 대동맥 가성동맥류와 급성호흡곤란증후군이 시간 간격을 두고 순차적으로 나타났었다. 본 증례는 두가지 결핵의 합병증이 동시에 나타났던 첫 번째 보고이다.

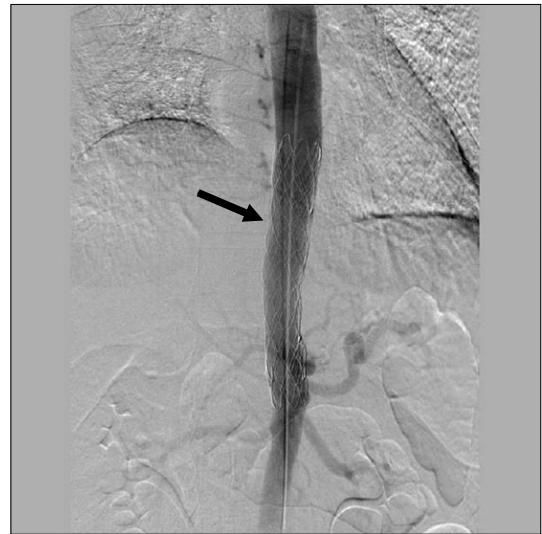

Figure 6. On aortogram, Endovascular stent (arrow) covers the opening of pseudoaneurysm in the suprarenal aorta.

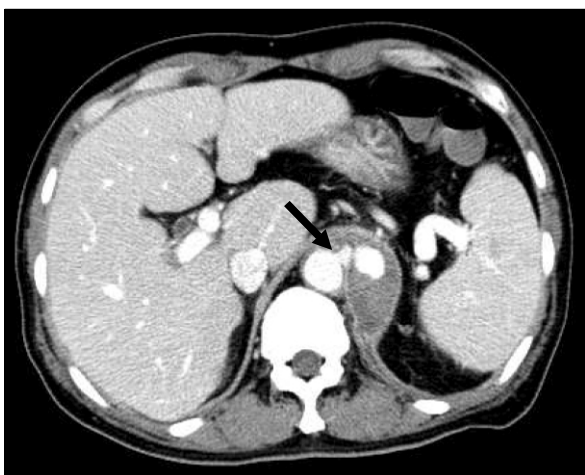


Figure 5. Abdominal CT reveals a periaortic fluid collection with leakage of dye from the aorta (arrow), suggesting pseudoaneurysm.

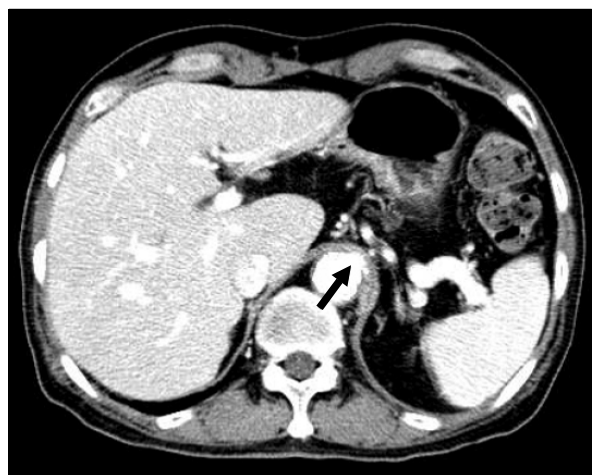

Figure 7. Follow up abdomen CT scan after 6 months of antituberculosis medication shows the disappearance of the aneurismal sac (arrow).

결핵성 대동맥 가성동맥류는 적절한 치료가 시행되지 않는다면 갑작스런 파열의 위험성 때문에 치명적일 수 있는 질환이다. 항결핵제를 시작하고 난 이후에도 결핵성 가성동맥류가 파열했던 증례 보고도 있다<sup>4</sup>. 지금까지의 보고들에 따르면, 항결핵제와 이식편(graft) 수술이나 우회수술(bypass surgery) 등의 수술적 치료를 병합하는 것만이 좋은 치료 성적을 가져올 수 있는 것으로 되어 있다<sup>1</sup>. 최근, Liu 등<sup>8</sup>은 두 명의 결핵성 가성동맥류 환자에서 혈관내 스텐트 삽입술을 통해서 성공적인 치료를 했다는 보고를 했다. 본 증례에서도 혈관내 스텐트 삽입술을 시행하였는데 아직까지는 성공적이고, 향후 항결핵제치료와 함께 수술을 대신하여 혈관내 스텐트 삽입술을 시행하는 것도 좋은 치료방법이 될 수 있을 것으로 사료된다.

결핵은 급성호흡곤란증후군을 초래할 수 있고, 이 합병증은 대개 속립성 결핵처럼 만성된 질환 상태에서 생길 수 있다. 활동성 폐결핵으로 인한 호흡부전 환자의 병원 사망률은 60% 까지 보고되고 있다. 이것은 폐렴으로 인해 기계환기가 필요한 호흡부전 환자의 사망률의 두 배에 이른다<sup>5,9,10</sup>. 활동성 폐결핵으로 인한 호흡부전 환자의 사망률이 높은 원인 중의 하나로 진단 지연이 꼽혀 왔다<sup>5,6,11,12</sup>. 폐결핵 환자들은 모호한 증상 또는 비특이적인 증상으로 병원을 찾아 오는 경우가 많다. 실제로 환자들의 약 1/3이 폐결핵과는 직접적인 관련이 없는 증상으로 입원하여 결핵으로 진단된다<sup>13</sup>. 그리고 성인 결핵 환자의 13~30%가 비전형적인 흉부사진 소견을 보이는 것으로 되어 있고<sup>14</sup>, 심지어는 활동성 폐결핵으로 진단되었지만 정상 흉부사진을 보이는 경우도 있다<sup>15</sup>. 이런 맥락에서 결핵의 비전형적 발병 양상이 종종 활동성 폐결핵의 조기 진단을 어렵게 만들 수 있다고 생각할 수 있다. 본 증례도 호흡기 증상이나 결핵의 전형적인 흉부 방사선 사진 소견 없이 발현하여 급속하게 급성호흡곤란증후군으로 진행한 경우로 저자들은 본 증례의 경우 비교적 조기에 결핵이 진단되었고, 결과적으로 항결핵제가 일찍 투여되어서 좋은 치료 결과를 가져올 수 있었던 측면이 있다고 생각한다. 그리고 본 증례는 결핵이 급성호흡곤란증후군 환자에서 드물지만 그 원인질환으로 반드시 고려되어야 한다는 교훈을 우리에게 주고 있다.

최근 장기 이식 환자, 면역 억제제 사용, AIDS 환자의 증가로 결핵의 중요성이 다시 대두되고 있는 실정이다. 이런 상황에서 결핵의 조기 진단은 결핵치료의 핵심적인 문제라고 할 수 있다. 결핵의 진단을 위해서 흉부방사선 사진, 항산균 도말 검사, 결핵균 PCR 등이 이용될 수 있지

만, 이런 진단기법들에 앞서 결핵에 대한 임상적인 의심을 높게 유지하는 것이 무엇보다 중요하다고 하겠다.

## 요 약

결핵은 다양한 양상으로 나타나며 결핵성 대동맥 가성동맥류는 아주 드문 질환으로 알려져 있고 급성호흡곤란증후군 또한 드물지만 생명을 위협하는 결핵의 합병이다. 저자들은 결핵성 대동맥 가성동맥류와 급성호흡곤란증후군이 동시에 발현해서 항결핵화학요법과 혈관내 스텐트 삽입술로 성공적으로 치료한 환자를 경험하였다. 치명적인 결핵의 합병이 조기 진단과 빠른 항결핵제의 투여로 치료되었다고 생각된다. 따라서 결핵의 합병증을 치료하는 데 조기 진단이 중요하고 이를 위해 결핵에 대한 임상적인 의심을 높게 유지하는 것이 중요하다는 것을 보고하는 바이다.

## 참 고 문 헌

1. Long R, Guzman R, Greenberg H, Safneck J, Hershfield E. Tuberculous mycotic aneurysm of the aorta: review of published medical and surgical experience. *Chest* 1999;115:522-31.
2. Agarwal R, Gupta D, Aggarwal AN, Behera D, Jindal SK. Experience with ARDS caused by tuberculosis in a respiratory intensive care unit. *Intensive Care Med* 2005;31:1284-7.
3. Ishibatake H, Onizuka R. A successfully treated case of military tuberculosis with adult respiratory distress syndrome and tuberculous aneurysm of abdominal aorta. *Kekkaku* 1998;73:403-11.
4. Bacourt F, Goeau-Brissonniere O, Lacombe P, Parlier H, Terestchenko MC. Surgical treatment of a tuberculous thoracoabdominal aneurysm. *Ann Vasc Surg* 1986;1:378-81.
5. Penner C, Roberts D, Kunimoto D, Manfreda J, Long R. Tuberculosis as a primary cause of respiratory failure requiring mechanical ventilation. *Am J Respir Crit Care Med* 1995;151:867-72.
6. Lee PL, Jerng JS, Chang YL, Chen CF, Hsueh PR, Yu CJ, et al. Patient mortality of active pulmonary tuberculosis requiring mechanical ventilation. *Eur Respir J* 2003;22:141-7.
7. Kim JY, Park YB, Kim YS, Kang SB, Shin JW, Park IW, et al. Military tuberculosis and acute respiratory distress syndrome. *Int J Tuberc Lung Dis* 2003;7:359-64.

8. Liu WC, Kwak BK, Kim KN, Kim SY, Woo JJ, Chung DJ, et al. Tuberculous aneurysm of the abdominal aorta: endovascular repair using stent grafts in two cases. *Korean J Radiol* 2000;1:215-8.
9. Confalonieri M, Potena A, Carbone G, Porta RD, Tolley EA, Umberto Meduri G. Acute respiratory failure in patients with severe community-acquired pneumonia. A prospective randomized evaluation of noninvasive ventilation. *Am J Respir Crit Care Med* 1999;160:1585-91.
10. Jolliet P, Abajo B, Pasquina P, Chevrolet JC. Non-invasive pressure support ventilation in severe community-acquired pneumonia. *Intensive Care Med* 2001;27:812-21.
11. Zahar JR, Azoulay E, Klement E, De Lassence A, Lucet JC, Regnier B, et al. Delayed treatment contributes to mortality in ICU patients with severe active pulmonary tuberculosis and acute respiratory failure. *Intensive Care Med* 2001;27:513-20.
12. Sacks LV, Pendle S. Factors related to in-hospital deaths in patients with tuberculosis. *Arch Intern Med* 1998;158:1916-22.
13. Barnes PF, Verdegem TD, Vachon LA, Leedom JM, Overturf GD. Chest roentgenogram in pulmonary tuberculosis. New data on an old test. *Chest* 1988;94:316-20.
14. Choyke PL, Sostman HD, Curtis AM, Ravin CE, Chen JT, Godwin JD, et al. Adult-onset pulmonary tuberculosis. *Radiology* 1983;148:357-62.
15. Marciniuk DD, McNab BD, Martin WT, Hoepfner VH. Detection of pulmonary tuberculosis in patients with a normal chest radiograph. *Chest* 1999;115:445-52.