

비디오 흉강경 수술로 완치된 월경성 객혈

한림대학교 의과대학 ¹내과학교실, ²병리학교실, ³흉부외과학교실

조창범¹, 김동규¹, 김창환¹, 박지영¹, 이석원¹, 장승훈¹, 정기석¹, 전선영², 이재웅³

Catamenial Hemoptysis Treated by Video-assisted Thoracoscopic Surgery

Chang Beom Cho, M.D.¹, Dong-Gyu Kim, M.D.¹, Changhwan Kim, M.D.¹, Ji Young Park, M.D.¹, Seok Won Lee, M.D.¹, Seung Hun Jang, M.D.¹, Ki-Suck Jung, M.D.¹, Sun-Young Jun, M.D.², Jae Woong Lee, M.D.³

Departments of ¹Internal Medicine, ²Pathology, ³Thoracic and Cardiovascular Surgery, Hallym University College of Medicine, Chuncheon, Korea

Catamenial hemoptysis is a rare condition that's characterized by recurrent hemoptysis occurring in association with menstruation, and this is associated with the presence of intrapulmonary or endobronchial endometrial tissue. The diagnosis of pulmonary endometriosis can be made according to a typical clinical history and with exclusion of other causes of recurrent hemoptysis. Treatment of pulmonary endometriosis can be medical or surgical; however, the optimal management of this condition is still a matter of debate. Medical therapy may be problematic, due to recurrence of symptoms despite hormonal ablation, and adverse effects from long-term hormone therapy can also be a problem. We report here on a case of pulmonary endometriosis in a 23-year-old woman who presented with hemoptysis that occurred during the first 3 days of menstruation, and this happened over a 4 month period. She was successfully treated by video-assisted thoracoscopic surgery (VATS). No more hemoptysis was noted during 12 months of follow-up. (*Tuberc Respir Dis* 2008;65:29-33)

Key Words: Catamenial hemoptysis, Pulmonary endometriosis, Video-assisted thoracoscopic surgery (VATS)

서 론

자궁내막증은 가임기 여성에서 골반통, 불임으로 나타나는 비교적 흔한 양성 부인과적 질환으로, 자궁 밖의 골반강 내부와 소화기관, 심낭, 뇌, 폐 등 골반강 외부의 장기에서 자궁 내막 조직의 증식에 의하여 각각 다른 증상을 일으킨다. 월경성 객혈은 폐실질 내부 또는 기관지의 자궁내막증에 의해 생리와 동반되어 발생하는 객혈로 생리기간이 끝나면 자연히 소실되는 드문 질환이다. 폐 자궁내막증의 임상양상은 객혈, 무증상의 소결절, 기흉, 혈흉 등으로 나타날 수 있다¹. 폐 자궁내막증의 조직병리학적 확진은 약 1/3에서만 보고되고 있으므로, 그 진단은 조직

학적 확인과는 상관없이 월경과 연관되어 주기적으로 발생하는 반복적인 객혈 등의 특징적인 임상 증상과 기관지 내시경, 흉부 전산화 단층촬영, 자기공명영상, 폐 환기관류 스캔, 폐혈관 조영술 등을 시행하여 객혈을 일으킬 수 있는 다른 원인질환을 감별한 후 내리게 된다².

저자들은 4개월 동안 매달 월경과 동반된 객혈을 주소로 내원한 23세의 폐 자궁내막증 환자에서 기관지경 검사 및 흉부 전산화 단층촬영으로 병소를 확인하고 비디오 흉강경 수술로 절제하여 치료한 예가 있어 문헌고찰과 함께 보고하는 바이다.

증 례

환 자: 23세 여자

주 소: 주기적으로 반복되는 객혈

현병력: 특별한 기저질환 없었던 환자로 내원 2개월 전부터 매달 월경과 함께 시작되는 기침과 객혈을 주소로 내원하였다. 객혈은 월경 시작일부터 시작되었으며 3~4일간 지속되었다. 객혈은 하루에 4~5회 가량 있었고 양은

Address for correspondence: Dong-Gyu Kim, M.D.

Division of Pulmonary, Allergy and Critical Care Medicine, Department of Internal Medicine, Hallym University Sacred Heart Hospital, 896, Pyeongchon-dong, Dongan-gu, Anyang 431-070, Korea

Phone: 82-31-380-3715, Fax: 82-31-381-3973

E-mail: dongyu@hallym.ac.kr

Received: Jul, 8, 2008

Accepted: Jul, 14, 2008

100 ml 미만이었으며, 월경이 끝나면 객혈이 없어졌다.

과거력: 3년 전 인공 유산의 경력이 있는 것 외에 특이 사항 없었다.

진찰 소견: 입원 당시 혈압은 110/70 mmHg, 맥박은 72회/분, 호흡수는 15회/분, 체온은 36.5°C로 안정적이었고 의식은 명료하였다. 흉부검사에서는 정상적인 기관지음과 폐음이 청진되었고, 심음도 정상이었다. 그 외 특별한 이상소견은 없었다.

검사실 소견: 입원 당시 말초혈액검사는 백혈구

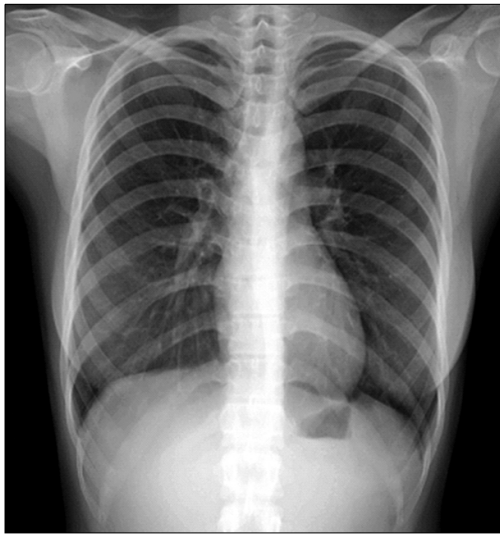


Figure 1. Preoperative chest x-ray shows no abnormal finding.

5,000/mm³ (호중구 48.9%, 림프구 43.3%, 단핵구 6.8%), 혈색소 13.2 g/dl, 혈소판 236,000/mm³이었다. 혈액화학 검사, 소변 검사 및 심전도 검사에서 특이소견 없었으며, 동맥혈 가스분석도 pH 7.41, PaCO₂ 40.7 mmHg, PaO₂ 86.9 mmHg, HCO₃ 25.1 mmol/L, 산소포화도 99%로 정상이었다. 객담 결핵균 도말 검사 및 세포진 검사에서도 이상소견 보이지 않았다.

방사선 소견: 최초 시행한 단순 흉부 방사선 사진은 정상이었다(Figure 1). 고해상 흉부 전산화 단층촬영에서 종격동 림프절 비대나 흉수는 없었고, 우하엽에서 경화 및 간유리 혼탁 소견이 관찰되었다(Figure 2A).

임상 경과: 기관지내시경을 실시한 결과 우하엽 기관지에서 혈관이 다소 확장되어 보이는 것 외에 특별한 이상소견은 관찰되지 않았다(Figure 3A). 환자는 더 이상의 출혈은 없어서 외래에서 추적관찰하기로 하였으나 2개월 후 월경과 동반된 객혈이 재발하여 입원하였다. 입원 후 다시 시행한 기관지내시경에서 우하엽의 기저분절에서 선홍색의 피가 배출되는 것을 확인하였으나 다른 부위에서 출혈의 증거는 없었다(Figure 3B, C). 월경주기에 따라 객혈이 반복되어 자궁내막증에 의한 출혈을 의심하고 3차원 전산화 단층 촬영을 시행한 결과 2개월 전보다 우하엽의 외저분절과 후저분절에서 간유리 혼탁 음영의 크기가 증가되었음이 관찰되었다(Figure 2B). 월경과 동반된 객혈이라는 특징적인 임상적 양상과 방사선학적 소견으로 미루어 폐자궁내막증으로 진단하였고, 가임기의 미혼 여성이어서

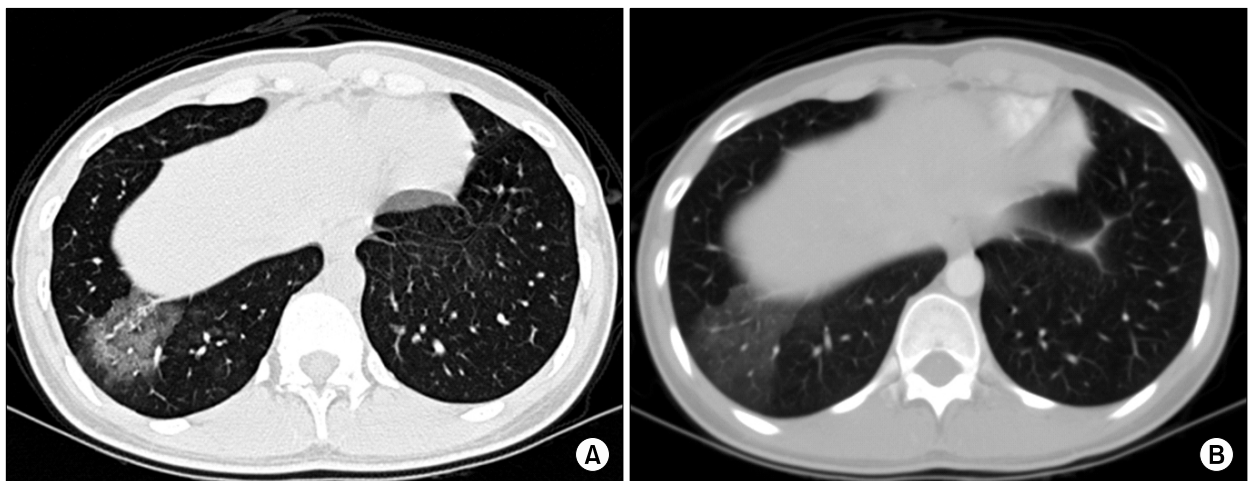


Figure 2. A chest HRCT image obtained during the patient's menstrual period shows consolidation and ground glass opacity at the lateral and posterior basal segment of right lower lobe (A). 2 months later, the other chest CT image shows aggravation of consolidation and ground glass opacity at the same segments (B).

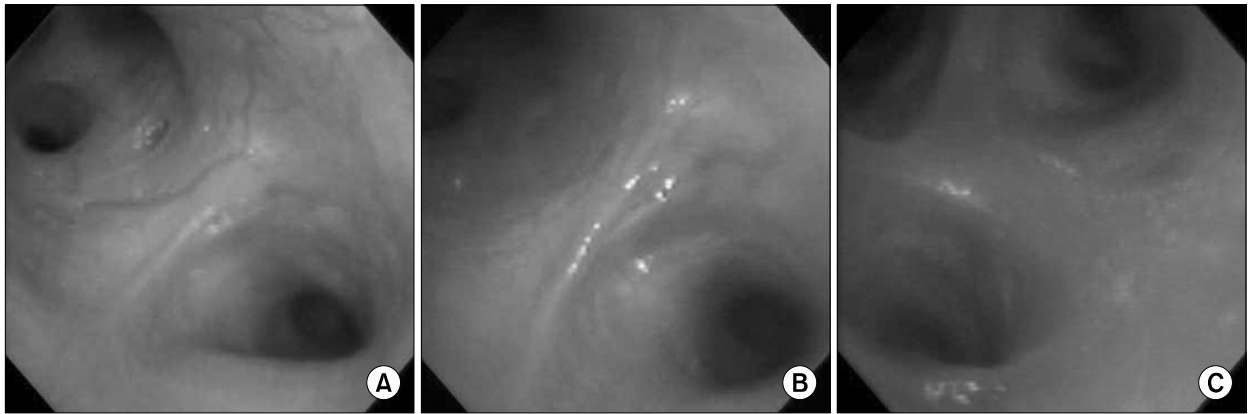


Figure 3. Engorged blood vessels were noted in the right lower lobar bronchus (A). 2 months later, a small amount of fresh blood was coming out from the basal segment of the right lower lobe (B, C).

약물치료보다는 수술적 치료를 하기로 결정하였다. 생리 시작 1일째에 비디오 흉강경 수술을 시도하였고, 수술 시야에서 우하엽 외저분절에 5×5 cm 가량의 암적색 출혈 병변이 관찰되어 비디오 흉강경을 통한 우하엽절제술을 시행하였다. 그 후 환자는 특별한 합병증 없이 수술 후 6일째에 퇴원하였으며, 수술 12개월 후인 현재까지 객혈의 재발을 보이지 않고 건강하게 지내고 있다.

조직 병리 소견: 절제된 우하엽의 단면에서 육안상으로 다수의 암적색 반점을 관찰할 수 있었다. 또한 조직 표본을 광학현미경으로 살펴보았을 때 폐실질과 폐포 내에 출혈과 혈종이 광범위하게 관찰되었다. 세기관지 주위와 격막의 혈관들은 확장되어 있었고 울혈의 소견도 보였다. 자궁내막조직은 확인할 수 없었지만 폐포강 내에 혈철소를 함유하고 있는 대식세포(hemosiderin-laden macrophage)를 다수 관찰할 수 있었다(Figure 4).

고 찰

월경성 객혈은 폐실질 자궁내막증에 의해 발생하는 드문 질환이다. 폐 자궁내막증은 침범하는 조직의 위치와 범위에 따라 기흉(73%), 혈흉(14%), 객혈(7%), 무증상의 결절(6%) 등 다양한 증상으로 나타날 수 있다¹.

지금까지의 보고를 살펴보면 월경성 객혈은 주로 젊은 여성에서 월경 시작 1~2일 후에 증상이 발생하는 특징을 보인다. 가장 흔한 증상은 흉통으로 환자의 90%에서 경험하며, 호흡곤란은 약 1/3의 환자에서 나타난다.

폐실질 자궁내막증의 발생 기전은 아직도 논란의 여지가 많지만 현재까지는 폐 색전증의 발생 기전과 비슷하게

인공유산이나 제왕절개 등의 외상에 의하여 자궁내막조직이 혈류를 타고 이동하다가 폐의 여과작용에 의하여 미세색전증이 발생하는 가설로 설명되고 있다³. 본 증례에서도 인공유산의 과거력이 있어 자궁내막조직의 미세색전증이 폐실질 자궁내막증 발생과 관련되었을 가능성이 있다.

자궁내막증에 의한 월경성 객혈의 진단은 자궁내막조직의 병리조직학적 확인이 필요하지만 조직검사가 어려운 경우가 많으므로 자세한 병력청취가 가장 중요하며, 특징적인 병력이 있고 객혈을 일으킬 수 있는 다른 원인질환들을 배제하면 진단이 이루어진다².

흉부 방사선학적 소견이 폐실질 자궁내막증의 위치 확인에 도움이 될 수 있지만 월경 주기에 따라서 정상 소견으로 보인다. 흉부 전산화 단층촬영이나 자기공명영상은 흉부 단순촬영에서 확인하지 못하는 폐실질 자궁내막증의 위치 확인에 보다 도움이 된다. 폐실질 자궁내막증의 흉부 전산화 단층촬영의 소견은 불명확 또는 명확한 흔탁 음영, 결절 음영, 얇은 벽을 가진 공동, 또는 수포 형성 등으로 나타날 수 있다⁴. 자기공명영상은 폐실질 병변과 흉막 병변을 감별하는데 전산화 단층촬영에 비해 더 뛰어난 영상을 보여줄 수 있다. T2 강조 영상에서 월경 주기에 따라서 크기가 커지는 고강도 병변을 보이며 조영제 사용시 더욱 명확한 조영 증강을 나타낸다⁵. 한편 대부분의 폐실질 자궁내막증이 큰 기관지의 점막보다는 말단 폐실질에서 발견되기 때문에 생리 기간 중에 진단적 기관지내시경을 시행하여도 출혈 병변을 직접 확인하는 것은 어렵다⁶. 또한 혈관조영술은 객혈을 유발하는 다른 질환을 감별하는데 도움을 줄 수 있지만 월경성 객혈이 폐혈관의 출혈이 아닌 자궁내막조직의 출혈이므로 직접적인 진단에 큰 도

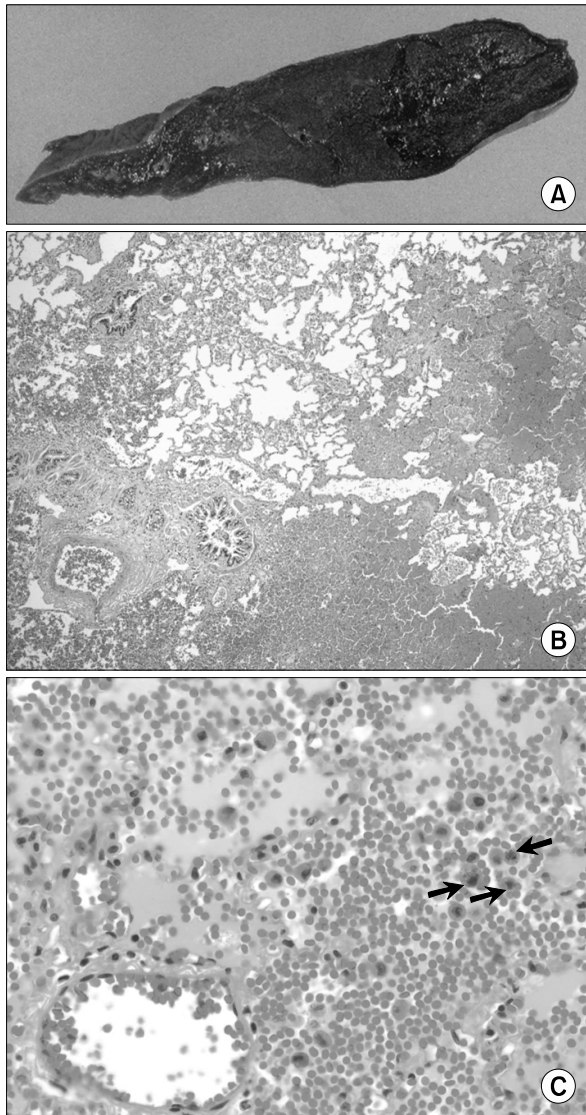


Figure 4. A lobectomy specimen of right lower lung, measuring 15×10×5 cm, reveals a poorly-demarcated hemorrhagic mass (4×3.5×1.5 cm), 10 cm apart from the bronchial resection margin (A). Microscopically, there is extensive intraalveolar hemorrhage with congested dilated vessels (H&E stain, ×40) (B). In the hemorrhagic alveolar spaces, many hemosiderin-laden macrophages (arrows) are seen (H&E stain, ×400) (C).

움은 되지 못한다⁷. 본 증례에서도 흉부 전산화 단층촬영 및 기관지내시경 검사에서 우하엽에서의 출혈이 의심되었고 비디오 흉강경에서도 우하엽에서 출혈 병소를 확인하였지만 조직학적 확진은 얻을 수 없었다.

폐실질 자궁내막증의 치료는 명확하게 정해진 바는 없지

만 증상의 정도, 나이, 향후 임신 계획 등 환자 개별적 특성에 맞추어 내과적 치료 및 수술적 치료를 결정해야 한다. 내과적인 치료는 경구 피임제, 황체호르몬 제제, 다니졸(danazol)과 생식샘자극호르몬 분비호르몬 작용제(gonadotrophin releasing hormone agonist)를 사용하여 가성 임신상태나 가성 폐경기상태를 유도, 여성호르몬의 분비를 최소화하여 폐실질 자궁내막증을 억제시키는 방법이다⁸⁹. 이러한 호르몬 치료는 부작용으로 남성화, 여드름, 체중 증가, 성욕 감퇴 및 불임을 유발할 수 있어 젊고 임신을 원하는 환자에서는 사용하는데 한계가 있다. 또한 장기간의 치료에 따른 경제적인 부담, 약물 중단 후 재발 가능성 등의 단점이 있다.

외과적인 치료는 내과적인 치료에 반응이 없거나 재발하였을 때, 부작용이 나타났을 때, 그리고 임신을 원하는 경우 고려해 볼 수 있다. 병변의 위치에 따라 절제 범위를 결정하여 폐엽 절제술이나 췌기 절제술을 시행하게 되는데, 환자의 호발 연령이 가임기의 젊은 여성이고 병변이 다발성이 아니며 말초에 국한되어 있을 것으로 추정되면, 미용상 절개범위를 줄이고 직접 병소를 확인하여 절제할 수 있는 비디오 흉강경 수술을 생리 기간에 시도해 볼 수 있다. 비디오 흉강경을 이용한 치료는 국내에서 4예가 보고된 바 있다¹⁰⁻¹³. 최근에는 중심부 병변에 대해서 기관지 내시경을 통한 레이저 절제술을 시도한 증례 보고도 있었다^{14,15}.

폐실질 자궁내막증에 의하여 발생하는 월경성 객혈은 드문 질환으로 특징적인 임상 양상에 대한 자세한 병력청취가 진단에 가장 중요하며, 환자 각각의 상황에 따라 치료방법을 결정해야 한다.

요 약

월경성 객혈은 폐 자궁내막증에 의하여 주기적으로 월경이 시작할 때 발생하고 특별한 치료를 하지 않아도 월경이 끝나면 호전되는 특징을 가지고 있으며, 특징적인 임상 증상과 객혈을 일으킬 수 있는 다른 질환들을 배제한 다음 진단을 내리게 된다. 원인과 치료에 대해서는 아직 확립된 바가 없으나 가임기 여성에서는 내과적인 치료보다는 수술적 절제를 선택하는 경우가 많다. 저자들은 월경과 동반된 객혈을 주소로 내원한 23세 환자에서 기관지내시경 검사 및 흉부 전산화단층촬영으로 출혈 부위를 추정된 뒤 비디오 흉강경 수술을 통해 병소를 확인하고 치료한 예가 있어 보고하는 바이다.

참 고 문 헌

1. Joseph J, Sahn SA. Thoracic endometriosis syndrome: new observations from an analysis of 110 cases. *Am J Med* 1996;100:164-70.
2. Wood DJ, Krishnan K, Stocks P. Catamenial hemoptysis: a rare cause. *Thorax* 1993;48:1048-9.
3. Park WW. Experimental trophoblastic embolism of the lungs. *J Pathol Bacteriol* 1958;75:257-65.
4. Chung SY, Kim SJ, Kim TH, Ryu WG, Park SJ, Lee DY, et al. Computed tomography findings of pathologically confirmed pulmonary parenchymal endometriosis. *J Comput Assist Tomogr* 2005;29:815-8.
5. Cassina PC, Hauser M, Kael G, Imthurn B, Schroder S, Weder W. Catamenial hemoptysis. Diagnosis with MRI. *Chest* 1997;111:1447-50.
6. Kuo PH, Wang HC, Liaw YS, Kuo SH. Bronchoscopic and angiographic findings in tracheobronchial endometriosis. *Thorax* 1996;51:1060-1.
7. Katoh O, Yamada H, Aoki Y, Matsumoto S, Kudo S. Utility of angiograms in patients with catamenial hemoptysis. *Chest* 1990;98:1296-7.
8. Kim JH, Joo YT, Ahn OJ, Jeon SW, Moon Y, Choi JY, et al. A case of catamenial hemoptysis. *Korean J Obstet Gynecol* 2005;48:500-4.
9. Kim DH, Suh YA, Kim SI, Choi KS, Son HB, Lee JC, et al. A Case of catamenial hemoptysis treated successfully with gonadotropin-releasing hormone (GnRH) analogue. *Tuberc Respir Dis* 2002;53:349-53.
10. Ham SH, Chung MP, Lee BW, Han KH, Kim HJ, Kwon OJ, et al. A case of pulmonary endometriosis resected by video-assisted thoracoscopic surgery. *Tuberc Respir Dis* 2004;56:542-9.
11. Cho SJ, Ryu SM, Kim WJ, Lee SJ, Kim YS. Video-assisted thoracic surgery for pulmonary endometriosis: report of 1 case. *Tuberc Respir Dis* 2006;60:576-80.
12. Park SM, Shin EJ, Kang KM, Kim MK, Cho DG, Kim CH. A case of pulmonary endometriosis treated by resection. *Tuberc Respir Dis* 2006;61:394-7.
13. Park YB, Heo GM, Moon HK, Cho SJ, Shin YC, Eom KS, et al. Pulmonary endometriosis resected by video-assisted thoracoscopic surgery. *Respirology* 2006;11:221-3.
14. Puma F, Carloni A, Casucci G, Puligheddu C, Urbani M, Porcaro G. Successful endoscopic Nd-YAG laser treatment of endobronchial endometriosis. *Chest* 2003;124:1168-70.
15. Ozvaran MK, Baran R, Sogukpamar O, Uzman O, Sahin K, Kocadelioglu I, et al. Histopathological diagnosis of endobronchial endometriosis treated with argon laser. *Respirology* 2006;11:348-50.