

급속 진행성 사구체신염으로 시작된 현미경적 다발성 동맥염(Microscopic Polyangiitis) 환자의 7년간의 장기 추적관찰 1례

관동대학교 의과대학 소아과학교실, 연세대학교 의과대학 소아과학교실*, 병리학교실†

오진원 · 김병길 · 이재승* · 정현주†

= Abstract =

Seven-Year Follow Up of Microscopic Polyangiitis Presenting with Rapidly Progressive Glomerulonephritis

Jin Won Oh, M.D., Pyung Kil Kim, M.D., Jae Seung Lee, M.D.* and Hyeon Joo Jeong, M.D.†

*Department of Pediatrics, Kwandong University College of Medicine, Goyang
Departments of Pediatrics*, Pathology †, Yonsei University College of Medicine, Seoul, Korea*

Microscopic polyangiitis(MPA) is a systemic necrotizing vasculitis that involves many organ systems including the skin, joint, kidneys, and lungs. In spite of early diagnosis and intensive care, the five-year actuarial patient and kidney survival rates are 65% and 55%. We experienced a case in 7-year-old girl of microscopic polyangiitis presenting with rapidly progressive glomerulonephritis which was confirmed by renal biopsy and positive serum perinuclear anti-neutrophil cytoplasmic autoantibodies(p-ANCA). The diagnosis of patients first renal biopsy was MPA, p-ANCA-associated crescentic glomerulonephritis. The patients second renal biopsy was done 5 years 6 months later since first renal biopsy, and pathologic diagnosis was chronic sclerosing glomerulonephritis, advanced, due to MPA. We began methylprednisolone pulse therapy, combined with a low dose of cyclophosphamide and plasmapheresis therapy. ACE inhibitor, angiotensin II receptor blocker, and cyclophosphamide were used until now and the patients current age is 14 years old. On admission, the patients laboratory findings showed BUN 117 mg/dL and Cr 2.3 mg/dL, while on the hospital day BUN and Cr values fell to 20.8 mg/dL and 1.6 mg/dL. But renal function was progressed to chronic failure with latest laboratory data BUN 51.7 mg/dL and Cr 3.2 mg/dL. ACE inhibitor, angiotensin II receptor blocker and small dose of immunosuppressant with close observation is the key to maintain the patient survival. (**J Korean Soc Pediatr Nephrol 2008;12:99-104**)

Key Words : Microscopic polyangiitis, Immunosuppressant

서 론

접수 : 2008년 3월 31일, 승인 : 2008년 4월 19일
책임저자 : 김병길, 경기도 고양시 덕양구 화정동 697-24
관동대학교 의과대학 소아과학교실
Tel : 031)810-5436, Fax : 031)969-0500
E-mail : pkkim@kwandong.ac.kr

현미경적 다발성 동맥염(microscopic polyangiitis)은 결절없이 소혈관을 침범하는 전신성 혈관염의 일종으로 진통적인 다발성 동맥염(polyarteritis nodosa)과는 구별되며, 주로 폐와 신장의 병

오진원 외 3인 : 현미경적 다발성 동맥염 환자의 추적관찰

변을 특징으로 한다[1]. 이 질환은 항호중구 세포질 항체(anti-neutrophil cytoplasmic antibody, ANCA)에 양성반응을 보이며, 주로 소혈관에 병변을 나타내는데, 임상증상이 다양하여 진단이 어렵고 지연되는 경우가 흔하다. 대부분의 환자는 발병 초기부터 신장기능이 감소되어 있고 치료하지 않으면 급속히 악화되는 급속 진행성 사구체신염(rapidly progressive glomerulonephritis, RPGN) 양상을 보이며, 진단과 예후 판정을 위해 신장조직검사가 반드시 필요하다[2, 3]. 이 질환의 발생빈도는 흔하지 않으나, 주로 40-50대의 성인에서 발생하고, 소아에서는 매우 드물어 단지 몇몇 예에서만 보고되고 있다[4-6]. 또한 예후는 보고자마다 다르나, 다발성 결절 동맥염보다 불량하고, 특히 소아의 경우에 있어서는 장기 추적관찰 및 예후에 대한 연구가 거의 없는 실정이다[7]. 저자들은 폐출혈과 장출혈 및 급속 진행성 사구체신염을 동반하고, 신장조직검사를 통해 현미경적 다발성 동맥염으로 진단된 7세 여아의 7년간의 치료 및 추적관찰을 통해 질병의 진행과정을 경험하였기에 보고하는 바이다.

증 례

환 아 : 김○○, 14년 9개월, 여자

주 소 : 단백뇨의 지속

현병력 : 7년 9개월에 하루 3-4회 정도의 객혈이 3일간 지속되어 시행한 방사선학적 검사와 혈액검사서서 폐출혈과 급성 신부전의 소견을 보였으며, 림프가 동반되었고, 상부 위장관 출혈 소견을 보였으며, 요검사상 현미경적 혈뇨와 단백뇨를 보였으나 육안적 혈뇨와 부종은 관찰되지 않았다. 신장조직검사를 시행하여 현미경적 다발성 동맥염으로 진단 받고 집중치료 후 퇴원하였고, 이후 5년 뒤 2차 신장조직검사를 시행하였으며, 현재까지 외래 통원 치료 중이다.

과거력 : 출생체중은 3.5 kg으로 정상 질식분만하였고, 세자매 중 둘째 아이로 5세 때 급성중이염

으로 수술을 받은 것 외에는 특이소견은 없었다.

가족력 : 유전성 질환, 고혈압, 당뇨병, 결핵, 간염 등의 특기할 만한 사항은 없었다.

이학적 소견 : 체중 47 kg(25-50백분위수), 키 153 cm(10-25백분위수), 혈압 90/60 mmHg, 맥박 80회/분, 호흡수 20회/분, 체온 36.5°C로 정상이었다. 의식은 명료하였으며, 외견상 병색은 보이지 않았다. 결막은 창백해 보였고, 청진상 호흡음은 깨끗하였고, 심잡음은 청진되지 않았다. 복부는 유연하고 팽만은 없었으며, 간, 비장 및 신장은 촉진되지 않았고, 장음이 정상이었으며, 부종은 없었다.

검사 소견 : 처음 입원 당시의 혈액검사상 혈색소 6.0 g/dL, 백혈구 5,300/mm³, 혈소판 418,000/mm³였으며, 2차례의 수혈 후 혈색소 12.0 g/dL, 백혈구 8,010/mm³, 혈소판 537,000/mm³이었고, 전해질은 정상이었다. 일반화학검사상 BUN 117 mg/dL, Cr 2.3 mg/dL이었고, SGOT/SGPT 17/11 IU/L, 혈청 총 단백질과 알부민은 각각 6.4 g/dL, 3.6 g/dL, 콜레스테롤 303 mg/dL, HBsAg, Anti-HBs는 모두 음성이었고, PT/aPTT는 100%/32sec이었다. 혈청 C3 110 mg/dL, C4 23 mg/dL이었고, IgG 915 mg/dL, IgA 110 mg/dL, IgM 270 mg/dL, ASO 90.8 IU/mL, ESR 50 mm/hr, CRP 0.14 mg/dL, ANA, anti-DNA 항체는 음성 소견을 보였다. 요검사의 고배율 현미경 시야상 적혈구가 다수 보였고, 단백뇨는 3+이었다. 사구체 여과율은 20.3 mL/min/1.73m²이었으며, 24시간 단백은 2,142 mg이었고, 요량은 2.3 mL/kg/hr이었고, renal failure index 1.33, FENa 1.1%이었다. 랩토스피라, 쭈쭈가무시, 한탄바이러스에 대한 항체와 항기저막항체(anti-GBM), circulating immune complex는 모두 음성이었으며, perinuclear anti-neutrophil cytoplasmic autoantibodies(p-ANCA)는 1:640 양성 소견을 보였다. 이후 추적관찰시 혈액검사는 거의 매달 시행하였다(Fig. 1). 소견으로는 8년 7개월에 BUN 20.6 mg/dL, Cr 1.1 mg/dL, 9년 7개월에 BUN 32.7 mg/dL, Cr

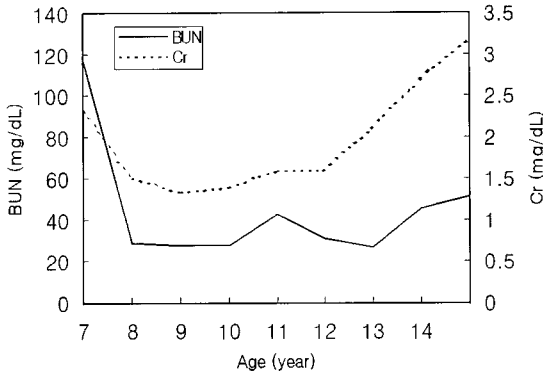


Fig. 1. Follow-up data of blood urea nitrogen (BUN) and creatinine(Cr) for 7 years.

1.48 mg/dL, 10년 7개월에 BUN 30.5 mg/dL, Cr 1.6 mg/dL, 11년 8개월에 BUN 32.8 mg/dL, Cr 1.5 mg/dL, 12년 7개월에 BUN 30.7 mg/dL, Cr 1.7 mg/dL이었고, 14년 2개월에 BUN 45.6 mg/dL, Cr 2.7 mg/dL이었다. 14년 9개월 현재 혈액 검사상 혈색소 10.5 g/dL, 백혈구 6,000/mm³, 혈소판 246,000/mm³이며, 전해질은 정상이다. 일반 화학검사상 BUN 51.7 mg/dL, Cr 3.2 mg/dL이며, SGOT/SGPT 19/10 IU/L, 혈청 총 단백질과 알부민은 각각 6.3 g/dL, 3.8 g/dL이다.

방사선 소견 : 7년 9개월 입원 당시에 시행한 단순 흉부 X-선 촬영상 양쪽 폐에 부분적인 침윤 소견을 보였으나, 수일 내 호전되는 양상을 보였다. 고해상도 컴퓨터 단층촬영상 양측폐의 상엽과 하엽에 다발성 침윤이 관찰되었으며, 산재된 폐출혈 소견과 일치하였다. 복부초음파검사상 간은 정상크기였으며, 양쪽 신장의 크기는 정상이었으나 피질수질의 정상적인 분화가 보이지 않아 신장 실질내의 미만성 병변이 의심되었다. 이뇨신장동위원소조영술(diuretic renogram)상 양쪽 신장에서 동위원소의 배출이 지연되는 소견을 보였으며, DMSA 핵의학검사상 양쪽 신장에서 동위원소의 활성도가 떨어져 있어 신장기능의 감소가 의심되었다.

병리조직학적 소견 : 7년 9개월 당시 생검된 신장조직에서 36개의 사구체중 약 50%의 사구체에




Fig. 2. First renal biopsy(LM) : A glomerulus shows fibrinoid necrosis of glomerular capillary wall with adhesion to Bowmans capsule. The interstitium is widened by edema and mononuclear cell infiltrate. Focal mild tubulitis is also present(PAS, ×200).

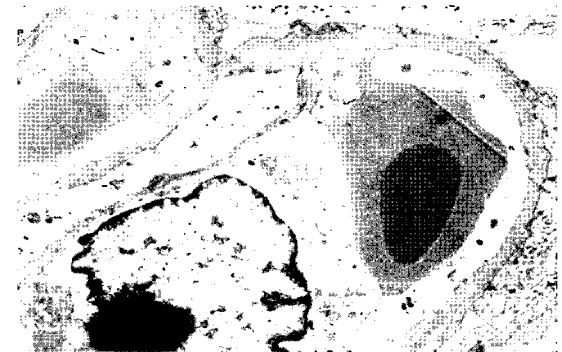


Fig. 3. First renal biopsy(EM) : The glomerular basement membrane is relatively even and covered by diffusely effaced foot processes. Electron dense deposits are not present(×5,900).

서 반월체(crescent) 형성을 보였다. 사구체 내 모세혈관은 증식성 상피세포와 섬유성 반월체에 의해 사구체 모세혈관 고리 내강이 좁아져 있었다. 한 개의 사구체에서 Bowman 피막이 괴사되어 있었고, 주변 간질 조직 내에 호중구가 관찰되었으며, 육아종은 관찰되지 않았다. 5개의 사구체에서 국소성 섬유소성 괴사(fibrinoid necrosis)와 섬유화가 관찰되었다. 세뇨관은 여러 곳에 위축성 변화와 함께 간질 조직에 단핵구와 호중구의 침윤이 있었다(Fig. 2). 혈관염은 관찰되지 않았다. 면역형광 염색상 사구체 매산지움(mesangium)에 경도의 IgG와 C3의 침착이 있었으나 전자 현미경 검사상 특기할 전자 고밀도 침착(electron dense

deposit)은 관찰되지 않았다(Fig. 3). 5년 6개월 후인 13년 3개월에 시행한 2차 신장조직검사에서 사구체에서 반월체 등 급성 병변은 관찰되지 않았으며, 대부분의 사구체는 전구성 경화를 보이고 주변 세뇨관은 중등도로 위축되었고, 간질의 섬유화가 진행되어 있었다(Fig. 4). 형광현미경 검사에서 사구체 매산지움내 경도의 IgG 침착이 관찰되었다(Fig. 5). 전자 현미경 검사상 사구체 기저막의 두께는 정상이었으나 부분적으로 증가된 매산지움 기질내 전자 고밀도 침착이 관찰되었다(Fig. 6).

치료 및 경과 : 처음 입원 당시(7세)에 보이던 객혈은 입원 후 보이지 않았으며, 단백뇨, 혈뇨 소견은 계속되면서 혈중 콜레스테롤 수치는 상승되

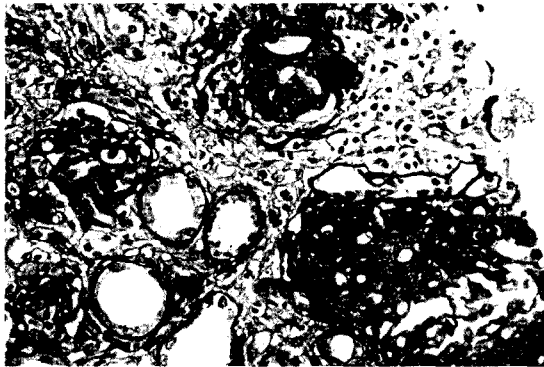


Fig. 4. Second renal biopsy(LM): The glomeruli are globally sclerotic. The tubules show mild atrophy. The interstitium is moderately fibrotic and shows mild mononuclear infiltrate(PAS, ×200).



Fig. 5. Second renal biopsy(IF): The glomerular mesangium shows mild mesangial IgG deposits.

어 있었다. 입원 2일째 신장 조직검사를 시행하였고, 입원 3일째부터 methylprednisolone 충격요법(pulse therapy)을 시작하였으며, 혈압이 95백분위수 이상으로 증가하여 ACE inhibitor와 calcium channel blocker를 증량하였고, cyclophosphamide 치료를 병행하였으며, 급성 진행성 사구체신염의 치료를 위해 4회의 혈장교환치료(plasmapheresis)를 시행하였다. 이 후 환아는 혈뇨와 단백뇨는 계속되었으나, 전신상태가 비교적 양호하게 호전되었으며, 입원 당시에 보이던 폐출혈과 장출혈의 소견은 보이지 않았다. 입원 60일째 시행한 혈액검사상 BUN 20.8 mg/dL, Cr 1.6 mg/dL로 신장기능이 거의 회복되어 퇴원하였다. 이후 7년간 지속적인 외래 추적관찰 및 혈액검사를 실시하였으며, 경구 ACE inhibitor, angiotensin II receptor blocker와 저용량의 cyclophosphamide를 유지하였고, 5년 6개월 후에 2차 신장조직검사를 시행하였다. 환아의 전신 상태는 양호한 상태이며, 최근의 검사에서는 혈뇨소견은 보이지 않고 있으나 24시간 단백이 2,468 mg으로 단백뇨는 지속되고 있다. 혈액검사상 p-ANCA는 음성이었고, BUN 51.7 mg/dL, Cr 3.2 mg/dL로 만성 신병증 소견을 보이고 있다(Fig. 1).

고 찰

현미경적 다발성 동맥염은 결절없이 임상적, 조

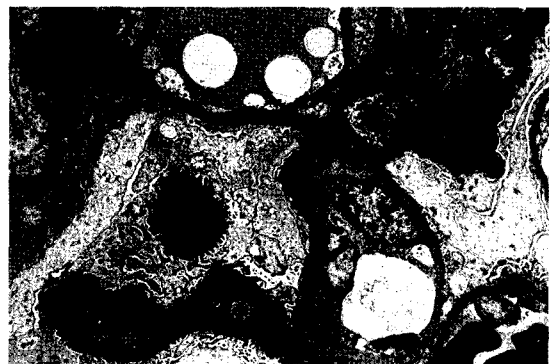

Fig. 6. Second renal biopsy(EM): The glomerular mesangium shows several electron dense deposits. Glomerular epithelial foot processes are focally effaced.

직학적으로 소혈관을 침범하는 전신성 피사성 혈관염으로, 국소성 분절성 피사성 사구체 신염을 동반한다[1]. 임상적으로는 다발성 결절동맥염(polyarteritis nodosa)과 비슷하여 여러가지 임상적 소견과 검사실 소견을 종합하여 진단하여야 하며, 조직학적 소견만으로는 불가능하다[8]. 현미경적 다발성 동맥염은 다발성 결절동맥염에 비하여 급속 진행성 사구체신염과 폐출혈의 소견이 흔하며, 보고하는 학자마다 다소 차이는 있으나 ANCA의 양성율은 50-75%로 10% 미만의 다발성 결절동맥염보다 높으며, 재발하는 경우가 상대적으로 높다고 한다[8]. 흔히 폐출혈과 급속 진행성 사구체신염이 동반된 경우에서 Goodpasture 증후군이 대표적인 질환으로 알려져 있지만, Wegener 육아종증, 전신 홍반 루프스, 혼합성 결체조직 질환, 현미경적 다발성 동맥염 등도 비슷한 임상증상을 나타낼 수 있다[1, 8]. 여러 질환들을 감별하기 위해 항기저막 항체나 ANCA 등의 면역학적 검사법이 이용된다. 항기저막 항체가 양성으로 나오는 대표적인 질환이 Goodpasture 증후군이며, ANCA가 증명되는 경우에 특발성 반월상 사구체신염(idiopathic or pauci-immune crescentic glomerulonephritis), Wegener 육아종증, 현미경적 다발성 동맥염 등을 고려해 볼 수 있다[9].

본 증례에서는 폐출혈과 신기능의 감소가 주된 소견으로 상기 질환들을 의심하였으나, 신장조직 검사에서 사구체의 50%에서 반월체 형성을 보이는 급속 진행성 사구체신염의 소견을 보이면서, p-ANCA는 양성소견을 보이고, 다른 혈청학적 특수검사서 특이 소견을 보이지 않아 현미경적 다발성 동맥염으로 진단하였으며, 2차 신생검에서는 반월체는 관찰되지 않고 사구체신염과 함께 세뇨관 위축, 간질 섬유화가 진행된 만성 사구체신염의 형태를 보였다.

현미경적 다발성 동맥염의 치료는 아직 명확히 확립되지는 않았지만, corticosteroid와 cyclophosphamide 요법, 혈장교환수혈, 그외 정맥내 면역글로불린의 투여가 알려져 있으며, 단일클론 항체

를 이용한 치료법이 시도되어지고 있다[10, 11]. Corticosteroid는 cyclophosphamide의 골수억제 효과를 어느 정도 보호하는 것으로 알려져 있으며, 15 mg/kg의 고용량의 methylprednisolone 충격요법과, 1 mg/kg/day을 투여하고 1개월 뒤 alternative dose regimen으로 점차 감량하여 재발이 없을 경우 9개월에서 12개월 사이에 끊는 방법이 있다. Cyclophosphamide와 병행하는 경우에는 감염에 대한 합병증을 줄이기 위해 조금 더 빨리 감량해야 한다.

본 증례에서는 입원 당시 methylprednisolone 충격요법을 시행하였으며, 1주 후부터 cyclophosphamide를 투여하였고, 혈장교환치료를 병행하였다. 초기 내원 당시 BUN 117 mg/dL, Cr 2.3 mg/dL이었으나, 2개월 후 퇴원시 BUN 20.8 mg/dL, Cr 1.6 mg/dL으로 감소하였고 혈뇨, 단백뇨는 지속되었으나 전신상태가 양호하여 외래 추적 관찰하며 혈액검사와 약물요법을 지속하였다. 현재까지 환아는 경구 ACE inhibitor, angiotensin II receptor blocker와 저용량의 cyclophosphamide를 복용 중이며, 지난 7년간 지속되는 일반 요점사상의 단백뇨소견을 보였으나 전신 상태는 비교적 양호하게 지내왔다. 최근의 혈액검사에서는 BUN 51.7 mg/dL, Cr 3.2 mg/dL로 만성 신병증 소견을 보이고 있다.

폐출혈 증상은 대부분 치료 시작과 함께 소실되거나, 치료가 없어도 소실될 수 있으나, 폐출혈이 동반된 경우가 그렇지 않은 경우에 비해 8배나 높은 사망률이 보고되고 있어 폐출혈에 대해서는 조기치료가 강조되고 있다[12, 13].

현미경적 다발성 동맥염의 예후는 다발성 결절동맥염보다 불량하며, Savage 등[2]에 의하면 5년 생존율은 65%이고 신장의 5년 생존율은 55%로 알려져 있다. 그러나 최근 한 보고에 의하면 현미경적 다발성 동맥염의 경우 치료가 정립되어 있지 않으며, 장기 추적관찰의 연구가 드물어 그에 따른 연구의 필요성이 더욱 강조되고 있다[7].

본 증례에서는 다발성 현미경적 동맥염 진단 후

7년간 ACE inhibitor, angiotensin II receptor blocker와 저용량의 cyclophosphamide를 투약하면서 현재까지 외래 추적관찰 중인 만성 괴사성 사구체신염으로 진행된 1례를 보고하는 바이며, 국내에서 뿐 아니라 국외에서도 장기 예후에 대한 보고는 거의 없는 상태로, 본 질환에 대한 정확한 진단과 더불어 치료성적과 예후에 대한 추적관찰과 조사가 필요하리라 사료된다.

한 글 요 약

현미경적 다발성 동맥염은 폐출혈과 급속 진행성 사구체신염을 특징으로 하는 전신성 혈관염의 일종으로 소아에서는 매우 드문 질환이다. 저자들은 폐출혈과 급성 신부전을 동반한 7세 여아에서 신장조직검사와 p-ANCA 검사로 현미경적 다발성 동맥염으로 진단 후 5년 뒤 2차 신장조직검사와 경구 ACE inhibitor, angiotensin II receptor blocker와 저용량의 cyclophosphamide를 투여 받은 환아를 7년간 추적관찰하였다. 발병 당시에는 BUN 117 mg/dL, Cr 2.3 mg/dL이었으나, 퇴원 시 BUN 20.8 mg/dL, Cr 1.6 mg/dL이었고, 최근 검사에서는 BUN 51.7 mg/dL, Cr 3.2 mg/dL으로 만성 신병증 소견을 보이고 있으며, 외래 추적관찰 지속 중에 있다. 이에 문헌 고찰과 함께 증례 보고하는 바이다.

참 고 문 헌

- 1) Dedeoglu F, Sundel RP. Vasculitis in children. *Rheum Dis Clin North Am* 2007;33:555-83.
- 2) Savage CO, Winearls CG, Evans DJ, Rees AJ, Lockwood CM. Microscopic polyarteritis: presentation, pathology and prognosis. *Q J Med* 1985;56:467-83.
- 3) Couser WB. Rapidly progressive glomerulonephritis: Classification, pathogenic mechanism and therapy. *Am J Kidney Dis* 1988;11:449-64.
- 4) Kandeel A, Ramesh S, Chen Y, Celik C, Jenis E, Ambrus JL Jr. Microscopic polyangiitis in a pediatric patient. *Arch Fam Med* 2000;9:1189-92.
- 5) Uhm JH, Kim MJ, Lee YM, Km JH, Lee JS, Kim PK, et al. Analysis of childhood rapidly progressive glomerulonephritis. *J Korean Soc Pediatr Nephrol* 2001;5:78-86.
- 6) Kwon HS, Lee YM, Kim JH, Kim PK, Kang HY, Hong SW, et al. A case of microscopic polyangiitis with pulmonary hemorrhage and rapidly progressive glomerulonephritis. *J Korean Soc Pediatr Nephrol* 2001;5:213-18.
- 7) Yuksel S, Yalcinkaya F, Ozcakar ZB, Acar B, Tulunay O, Ekim M. A girl with microscopic polyangiitis: an unexpected clinical course with long-term follow-up. *Pediatr Nephrol* 2005;20:694-5.
- 8) Frankel SK, Sullivan EJ, Brown KK. Vasculitis: Wegener granulomatosis, Churg-Strauss syndrome, microscopic polyangiitis, polyarteritis nodosa, and Takayasu arteritis. *Crit Care Clin* 2002;18:855-79.
- 9) Peco-Antic A, Bonaci-Nikolic B, Basta-Jovanovic G, Kostic M, Morkovic-Lipkovski J, Nikolic M, et al. Childhood microscopic polyangiitis associated with MPO-ANCA. *Pediatr Nephrol* 2006;21:46-53.
- 10) Molloy ES, Langford CA. Advances in the treatment of small vessel vasculitis. *Rheum Dis Clin North Am* 2006;32:157-72.
- 11) Besbas N, Ozaltin F, Tinaztepe K, Güer Ş, Ozen S, Bakkaloglu M, et al. Successful renal transplantation in a child with ANCA-associated microscopic polyangiitis. *Pediatr Nephrol* 2003;18:696-9.
- 12) Agarwal HS, Taylor MB, Grzeszczak MJ, Lovvorn HN, Hunley TE, Jabs K, et al. Extra corporeal membrane oxygenation and plasmapheresis for pulmonary hemorrhage in microscopic polyangiitis. *Pediatr Nephrol* 2005;20:526-8.
- 13) Wang L, Thelmo WL, Axiotis CA. Microscopic polyangiitis with massive myocardial necrosis and diffuse pulmonary hemorrhage. *Virchows Arch* 2002;441:202-4.