

소아에서 결절성 위염으로 발현한 위 점막연관림프조직 림프종 1예

서울대학교 의과대학 소아과학교실, *분당서울대학교병원 병리학교실

이건승 · 양혜란 · 고재성 · 서정기 · 이혜승*

A Case of Gastric MALT Lymphoma Presenting as Nodular Gastritis in a Child

Kun Song Lee, M.D., Hye Ran Yang, M.D., Jae Sung Ko, M.D.,
Jeong Kee Seo, M.D. and Hye Seung Lee, M.D.*

Department of Pediatrics, Seoul National University College of Medicine, Seoul,
*Department of Pathology, Seoul National University Bundang Hospital, Seongnam, Korea

Most cases of mucosa-associated lymphoid tissue (MALT) lymphoma occur in adults. MALT lymphoma is very rare in children. *Helicobacter pylori* (*H. pylori*) infection is known to be an important etiologic factor predisposing to the development of gastric MALT lymphoma. A 12-year-old girl was admitted because of intermittent abdominal pain occurring over the preceding 2 years. Nodular gastritis of the stomach was demonstrated on endoscopy. *H. pylori* infection was confirmed using the rapid urease test and histopathology. Histopathological examination of gastric biopsy specimens revealed lymphoepithelial lesions pathognomonic of MALT lymphoma, and immunohistochemical staining for CD20 was diffusely positive. Therefore, the patient was diagnosed with gastric MALT lymphoma. Clinical manifestations and histopathologic findings compatible with MALT lymphoma improved with the eradication of *H. pylori* infection. We report a case of primary gastric MALT lymphoma in a child, associated with *H. pylori* infection and presenting as nodular gastritis. (*Korean J Pediatr Gastroenterol Nutr* 2008; 11: 187~192)

Key Words: Mucosa-associated lymphoid tissue lymphoma, *Helicobacter pylori*, Nodular gastritis, Child

서 론

Helicobacter pylori (*H. pylori*)는 주로 5세 미만의 소아 연령에서 감염되며, 소아 *H. pylori* 감염의 내시경 소견은 성인과는 달리 결절성 위염(nodular gastritis) 소견이 흔한 것으로 알려져 있다^{1~3)}.

접수 : 2008년 7월 23일, 승인 : 2008년 9월 2일
책임저자 : 양혜란, 463-707, 경기도 성남시 분당구 구미동 300번지
분당서울대학교병원 소아청소년과
Tel: 031-787-7285, Fax: 031-787-4054
E-mail: hryang@snuh.org

1983년 점막연관림프조직(mucosa-associated lymphoid tissue, MALT) 림프종이 Isaacson과 Wright에 의해 처음으로 기술된 이래⁴⁾, 위에 발생한 MALT 림프종과 *H. pylori* 감염 사이의 연관성이 Wotherspoon 등⁵⁾에 의해 제시되었다. 외국에서는 *H. pylori* 제균 요법 후 MALT 림프종 관해에 대한 소아에서의 증례 보고들이 있었으나^{6,7)} 성인에 비해 매우 드문 것으로 알려져 있으며, 국내에서는 지금까지 *H. pylori* 연관 저위도(low grade) 위 MALT 림프종이 보고된 예가 없었다.

저자들은 반복되는 복통을 주소로 내원한 12세 여아에서 내시경 검사를 시행하여 결절성 위염소견을 확인 후, 조직 병리 및 면역조직화학검사상 위 MALT 림프종으로 진단하였고, *H. pylori* 제균 요법을 시행하여 임상 증상 및 내시경 소견과 조직 소견의 호전을 보았기에 이를 문헌고찰과 함께 보고하는 바이다.

증 례

환 아: 안○○, 12세, 여아

주 소: 상복부 통증

현병력: 평소 건강하던 환아는 2년 전부터 상복부 통증을 호소하여 외부 병원에서 초음파 검사 및 혈액검사를 시행 하였으나 이상소견 없었다. 내원 1개월 전부터 찌르는 듯한 양상의 상복부 통증이 40분 정도 지속되고 4일에 1회 정도로 복통의 빈도와 통증의 강도가 증가하여 외래를 방문하였다. 복통 외의 다른 동반 증상은 없었다.

과거력: 특이사항은 없었다.

가족력: 가족 내 위암 및 위궤양 등의 특이사항은 없었다.

진찰 소견: 내원 당시 체중은 68 kg (97 백분위수 이상)이었고, 신장은 165.9 cm (90~97 백분위수)이었다. 활력징후는 혈압 127/71 mmHg, 맥박수 90회/분, 호흡수 24회/분이었고 체온은 37.2°C였다. 급성 병색을 보이지 않았고 두경부 및 흉부 진찰에서 특이 소견은 없었다. 복부는 부드러웠고 편평하였으며 장음은 정상이었고, 상복부와 우측 하복부에 압통이 있었으나 반발통은 없었다. 간 및 비장은 만져지지 않았고 복부 종괴도 촉진되지 않았다.

검사실 소견: 말초혈액 검사에서 백혈구 6,180/mm³ (호중구 48.5%, 림프구 42.4%, 단핵구 5.7%, 호산구 0.2%), 혈색소 11.4 g/dL, 혈소판 355,000/mm³이었으며, 혈청 전해질 검사에서 Na 141 mEq/L, K 4.8 mEq/L, Cl 105 mEq/L, 혈청 생화학 검사에서 BUN 7 mg/dL, creatinine 0.7 mg/dL, AST 12 IU/L, ALT 14 IU/L, 총 빌리루빈 0.4 mg/dL, 아밀라제 37 U/dL, 리파제 72 U/dL, 총 단백 7.0 mg/dL, 알부민 3.7 mg/dL이었다. CRP는 0.01 mg/dL, ESR 14 mm/hr, LDH 200 IU/L였다. ¹³C-요소호기검사는 $\Delta^{13} \text{CO}_2$ 값이 54로 양성이었다.

내시경 소견: 다수의 결절들이 위 전정부와 체부에서 관찰되었으나 궤양이나 미란 및 종괴 등은 없었다. 침범 부위를 알아보기 위해 시행한 초음파 내시경 소견은 근육 점막층(muscularis mucosa)은 완전하고 림프절의 크기도 정상이어서 점막층에 국한된 병변에 해당하였

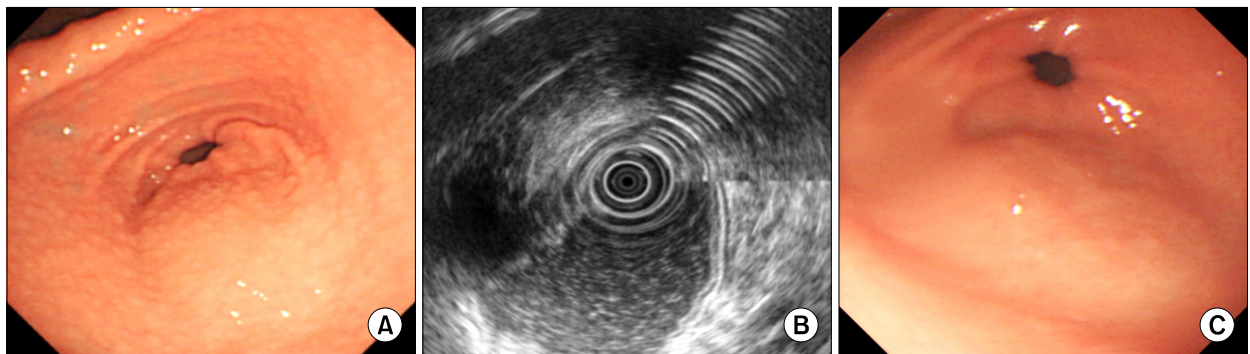


Fig. 1. (A) Endoscopic finding of the antrum shows diffuse carpet-like mucosal nodularity. (B) Endosonographic view shows a normal layer echoic wall pattern without evidence of wall thickening. (C) After eradication of *H. pylori*, endoscopic finding of the antrum shows minimal mucosal nodularity.

다(Fig. 1A, B).

병리조직학적 소견: 위 생검 조직에서 Giemsa 염색과 신속 요소분해효소 검사(rapid urease test, CLO test, Kimberly-Clark, Utah, USA)를 통해서 *H. pylori* 감염을 확인하였다. Hematoxylin and Eosin (H&E) 염색에서 점막층에 단형성(monomorphic)의 작은 림프구(small lymphocyte)에 의해 림프여포(lymphoid follicle)와 위선(gastric gland)을 침범한 림프상피성 병변(lymphoepithelial lesion)이 관찰되어, B세포의 단클론성을 확인하기 위해 면역조직화학 검사를 시행하여 CD20에 양성 이었고, 상피세포를 관찰하기 위한 cytokeratin 염색에서도 림프상피성 병변이 관찰되어 저위도(low grade) 위 MALT 림프종으로 진단되었다(Fig. 2). 골수 생검 검사에서는 정상 소견을 보여 림프종 세포의 골수로의 전이는 없었다.

방사선학적 소견: 흉부 및 복부 전산화단층촬영을 시행하였고 폐 및 다른 복부 장기와 림프절에 전이는 관찰되지 않았다.

치료 및 경과: *H. pylori* 감염과 연관된 위 MALT 림프종의 진단 하에 *H. pylori* 제균치료로 omeprazole, amoxicillin, metronidazole, bismuth (OAMB)의 4제 요법을 시행하였으며, 용량 및 투여기간은 하루 omeprazole 20 mg, amoxicillin 2,000 mg, bismuth 1,200 mg, metronidazole 1,000 mg을 일주일간 투여하였다. 이후 복통이 소실되었고, 2개월 후 시행한 내시경 검사에서 결절성 위염은 경미하게 남아 있었으나 림프상피성 병변은 관찰되지 않았고 *H. pylori*도 제균 되었다(Fig. 1C, 3). 6개월 동안 외래에서 추적 관찰 중 다시 복통 발생하여 위 내시경 시행하였고 조직검사서 *H. pylori* 재감염이 확인되었으나 조직소견에서 림프상피 병변은 없었다.

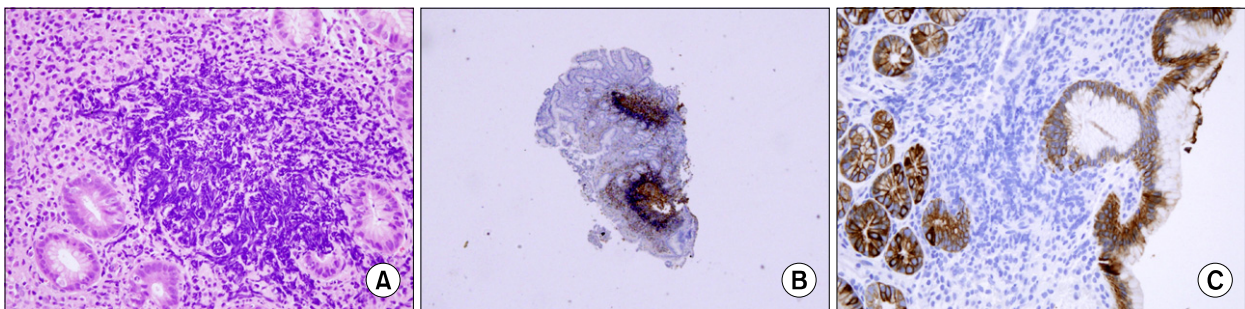


Fig. 2. (A) Microscopic finding of gastric mucosa reveals a reactive lymphoid follicle surrounded by lymphocytes infiltrate and lymphoepithelial lesions formed by the invasion of centrocyte-like cells into gastric gland (H&E stain, $\times 400$). (B) Immunohistochemical staining method for CD20 shows lymphoid follicle lesions surrounded by diffuse infiltrating B lymphocytes (CD20 staining, $\times 100$). (C) Immunohistochemical staining method for cytokeratin shows lymphoepithelial lesions invading gastric glands (cytokeratin staining, $\times 200$).

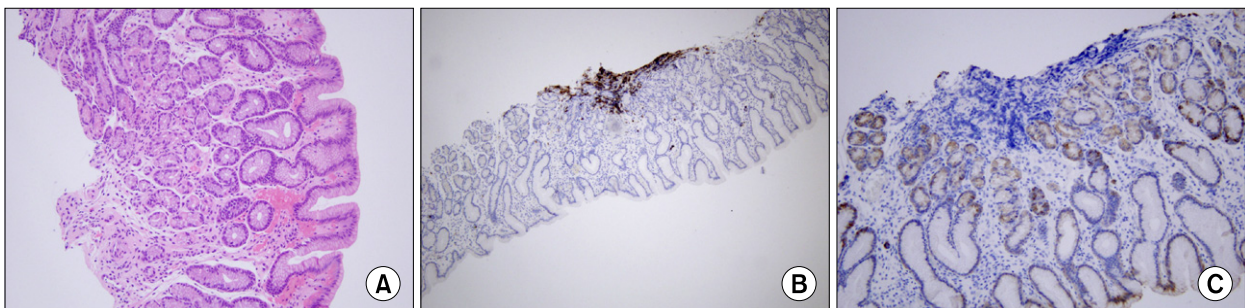


Fig. 3. (A) After eradication of *H. pylori*, microscopic finding shows reactive lymphocytes without lymphoepithelial lesion (H&E stain, $\times 200$). (B) Immunohistochemical staining method for CD20 shows focal infiltration of B lymphocytes in gastric mucosa (H&E stain, $\times 100$). (C) Immunohistochemical finding shows no lymphoepithelial lesion with cytokeratin staining (cytokeratin staining, $\times 200$).

제균 치료로 OAMB 4제 요법을 일차 제균 치료와 같은 용량으로 2주간 시행하였고 1개월 후 내시경 검사를 시행하여 *H. pylori*가 제균 되었음을 확인하였다. 환자는 내시경 검사를 정기적으로 시행하고 있으며 *H. pylori* 재감염 및 MALT 림프종의 재발 없이 외래에서 4년째 추적관찰 중이다.

고 찰

MALT 림프종은 저위도 B세포 비호지킨 림프종(low grade B-cell non-Hodgkin's lymphoma)으로서 1983년 처음으로 림프종의 특정한 유형으로 분류되었다가⁴⁾ 이후 2001년 개정된 World Health Organization (WHO) 분류에 따라 림프절 외 변연대 B 세포 림프종(extra-nodal marginal zone B-cell lymphoma)으로 새롭게 명명되었으며⁸⁾, 이때부터 고위도(high grade) MALT 림프종이라는 용어는 더 이상 사용되지 않으며, MALT 림프종은 저위도 림프종에 국한하여 사용되고 있다⁹⁾.

MALT 림프종은 대부분이 위장관에서 발생하지만 폐, 타액선, 갑상선 등에서도 발생할 수 있으며, 위장관에서는 위가 가장 흔한 호발 부위이다^{10,11)}. 비록 모든 연령에서 발생하지만 대부분 40대 이후 성인에서 발생하며 소아 연령에서의 발생은 매우 드물다¹²⁾.

위에서 발생하는 MALT 림프종은 회맹장(ileocecal) 부위에 정상적으로 존재하는 파이어판(Peyer's patch)의 점막연관림프조직과 같은 구조적 특징을 가지나 이들 조직은 정상 위에는 존재하지 않으며^{5,12)}, 위에서 발생한 점막연관림프조직은 *H. pylori* 감염으로 인한 만성 위염의 결과로 형성된다¹¹⁾. 이로 인해 림프 조직들이 위 조직 내에 축적되어 림프 여포(lymphoid follicle)가 형성되고, *H. pylori*에 특정한 T 세포에 *H. pylori* 균이 항원으로 작용하여 B 세포가 증식되고, 자유기(free radical)에 의해 촉진되는 유전적인 변이에 의해 종양으로 변화된다^{10,13)}. 지금까지 보고된 위 MALT 림프종의 약 90% 이상에서 *H. pylori* 감염이 증명되었다^{10,11)}. *H. pylori*는 주로 5세 미만의 어린 소아 연령에서 감염이 되며, 소아에서 내시경 소견은 성인과 같이 발적, 미란, 궤양, 혹은 결절(modularity) 등의 소견을 보이나 미만성 결절 소견은 성인에서보다 소아에서 흔하게 관찰되므로 결절성 위염은 소아의 *H. pylori* 감염에 특징적인 내

시경적 소견으로 여겨지고 있다³⁾. 이러한 결절성 위염은 림프 여포 생성의 증가와 연관이 있다고 하였다³⁾. 본 증례에서도 결절성 위염 소견이 내시경상 관찰되었고 조직 생검에서 *H. pylori* 감염이 증명되었다.

최근 들어 MALT 림프종의 진단은 임상적, 형태학적, 면역조직화학적, 유전학적 소견에 근거하는데⁹⁾, MALT 림프종의 특징적인 조직학적 소견은 중심구 유사(centrocyte-like) 세포의 형태를 가진 종양세포가 위선(gastric gland)에 침투하여 파괴하는 림프상피성 병변(lymphoepithelial lesion)이다^{14,15)}. 면역조직화학적 특징은 B세포의 단클론이 형성되어 면역 표현형으로 CD19, CD20, CD21 항원에 양성이며, 특히 CD20에 양성인 B세포가 위선과 림프여포에 넓고 치밀하게 침윤된 소견은 MALT 림프종을 시사하는 소견으로 알려져 있다^{10,14)}. 더불어 세포유전학 검사에서는 t(11;18)(q21; q21)이 흔히 보이는 염색체 이상소견이다¹³⁾. 본 증례에서는 조직 검사에서 MALT 림프종의 특징적인 소견인 림프상피성 병변이 관찰되었으며, CD20에 양성 소견을 보여 저위도 위 림프종에 합당한 소견이었다.

MALT 림프종은 림프절의 B세포 림프종(nodal B-cell lymphoma)과는 달리 진단 당시 발생 부위에 국한되고 천천히 자라며 대부분 점막층과 점막하층까지만 한정된 경우가 대부분이기 때문에 예후는 좋다¹⁰⁾. 드물게 골수로의 전이도 있으나 10% 이하로 알려져 있는데, 이 등¹⁶⁾이 국내 성인환자에서 보고한 바에 의하면 비 특이적인 위장관 증상을 주소로 내원한 2명의 환자에서 위 MALT 림프종이 골수로의 원격전이를 보였다고 하였다. 본 증례에서는 골수 및 다른 림프절이나 장기로의 전이는 없었고 3년 6개월 동안 추적 관찰을 시행하고 있으나 재발의 증거 없이 지내고 있다.

위 MALT 림프종에서 점막층과 점막하층에 국한된 병변인 경우는 *H. pylori*의 제균 요법으로 거의 모든 예에서 관해를 보이나, 그 이상 침범된 경우는 제균 요법에 대한 반응이 감소하므로 초음파와 내시경 검사를 시행하여 MALT 림프종의 위벽 침범 정도를 아는 것이 예후 판정에 중요하므로 초음파와 내시경 검사를 권장하고 있다¹⁰⁾. 본 증례에서도 초음파와 내시경 검사를 시행하여 근육층 및 위벽, 림프절에 림프종의 침범이 없음을 확인하였다.

소아에서 *H. pylori* 감염과 연관된 위염, 위궤양, 십이

지장 궤양 등은 소아에서 흔히 볼 수 있지만 MALT 림프종과 같은 림프구 증식성 질환은 성인에 비해 매우 드문데, 이는 *H. pylori* 감염으로부터 림프구의 증식까지는 어느 정도의 충분한 시간이 필요하기 때문일 것으로 여겨진다¹²⁾.

소아에서 *H. pylori* 감염과 연관된 저위도 위 MALT 림프종의 예는 지금까지 국내에서 보고된 바 없었으며, 전 세계적으로 9예 정도의 보고가 있었다. 이들 9예에서 진단 시 평균연령은 12세(5~18세)였고, 대부분 만성복통이 주소였다. 1명은 *H. pylori* 감염의 증거는 없었고, 1명은 *H. pylori* 감염 여부가 확인되지 않았으며 이중 7명(77.7%)은 *H. pylori* 감염이 확인되었다. 9예 중 2명의 환자에서 기저질환에 의한 면역부전 상태에서 위 MALT 림프종이 발생하였으나 본 증례에서는 면역부전 소견은 없었다. 내시경 소견으로는 위 점막의 비후와 궤양이 제일 흔한 소견이었으며, 결절성 위염만 보인 경우는 없었다. 이들에서 MALT 림프종의 치료는 항생제 단독 혹은 항생제와 항암제 병합으로 *H. pylori* 제균 치료, 그리고 수술적 치료를 시행하였는데, 모든 증례에서 MALT 림프종의 재발 및 악화는 관찰되지 않았다^{17,18)}.

본 증례에서는 복통을 주소로 내원하였던 12세 환자에서 내시경 소견이 결절성 위염만을 보였으나 조직 검사에서 *H. pylori* 감염과 연관된 MALT 림프종으로 진단되어 치료로서 *H. pylori*에 대한 제균 요법만으로 MALT 림프종의 관해가 유도되었다.

지금까지 *H. pylori* 감염과 연관된 결절성 위염은 양성 질환으로 간주되어 왔으나 본 증례에서와 같이 위 MALT 림프종은 소아에서 흔한 결절성 위염 형태로 발현될 수 있으므로 면역조직화학검사를 포함한 철저한 조직학적 검사의 시행을 고려해야 할 것이다.

요 약

만성 복통을 주소로 내원한 12세 여아에서 내시경 소견상 결절성 위염과 조직 검사상 *H. pylori* 감염을 확인하였으며, 병리 소견 및 면역조직화학 검사상 위 MALT 림프종으로 진단되어, *H. pylori* 제균 치료 후 결절성 위염의 호전과 위 MALT 림프종의 완전한 관해를 경험하였기에 문헌 고찰과 함께 보고하는 바이다.

참 고 문 헌

- 1) Xia HH, Talley NJ. Natural acquisition and spontaneous elimination of *Helicobacter pylori* infection: clinical implication. *Am J Gastroenterol* 1997;92:1780-7.
- 2) Chen MJ, Wang TE, Chang WH, Liao TC, Lin CC, Shih SC. Nodular gastritis: an endoscopic indicator of *Helicobacter pylori* infection. *Dig Dis Sci* 2007;52:2662-6.
- 3) Luzza F, Pensabene L, Imeneo M, Mancuso M, Contaldo A, Giacotti L, et al. Antral nodularity identifies children infected with *Helicobacter pylori* with higher grades of gastric inflammation. *Gastrointest Endosc* 2001;53:60-4.
- 4) Isaacson PG, Wright DH. Malignant lymphoma of mucosa-associated lymphoid tissue. A distinctive type of B-cell lymphoma. *Cancer* 1983;52:1410-6.
- 5) Wotherspoon AC, Ortiz-Hidalgo C, Falzon MR, Isaacson PG. *Helicobacter pylori*-associated gastritis and primary B-cell gastric lymphoma. *Lancet* 1991;338:1175-6.
- 6) Ashorn P, Lähde PL, Ruuska T, Mäkiperna A. Gastric lymphoma in an 11-year-old boy: a case report. *Med Pediatr Oncol* 1994;22:66-7.
- 7) Blecker U, McKeithan TW, Hart J, Kirschner BS. Resolution of *Helicobacter pylori*-associated gastric lymphoproliferative disease in a child. *Gastroenterology* 1995; 109:973-7.
- 8) Chan JK. The new World Health Organization classification of lymphomas: the past, the present, and future. *Hematol Oncol* 2001;19:129-50.
- 9) Ferreri AJ, Zucca E. Marginal-zone lymphoma. *Crit Rev Oncol Hematol* 2007;63:245-56.
- 10) 지삼용, 설상영. 저등급 점막연관림프조직형 위 림프종. *대한소화기학회지* 2005;45:312-20.
- 11) Claviez A, Myer U, Dominick C, Beck JF, Rister M, Tiemann M. MALT lymphoma in children: a report from the NHL-BFM Study Group. *Pediatr Blood Cancer* 2006; 47:210-4.
- 12) Kurugoglu S, Mihmanli I, Celkan T, Aki H, Aksoy H, Korman U. Radiological features in paediatric primary gastric MALT lymphoma and association with *Helicobacter pylori*. *Pediatr Radiol* 2002;32:82-7.
- 13) Ferrucci PF, Zucca E. Primary gastric lymphoma pathogenesis and treatment: what has changed over the past 10 years? *Br J Haematol* 2007;136:521-38.
- 14) Bacon CM, Du MQ, Dogan A. Mucosa-associated lymphoid tissue (MALT) lymphoma: a practical guide for pathologists. *J Clin Pathol* 2007;60:361-72
- 15) Isaacson PG, Spencer J. Malignant lymphoma of mucosa-

- associated lymphoid tissue. *Histopathology* 1987;11:445-62.
- 16) 이미현, 정훈용, 강경훈, 장혜숙, 명승재, 양석균 등. 골수로의 원격전이를 동반한 위장의 저등위 점막연관성 림프조직림프종 2예. *대한소화기학회지* 2000;36:695-700.
- 17) Mo JQ, Dimashkieh H, Mallery SR, Swerdlow SH, Bove KE. MALT Lymphoma in children: case report and review of the literature. *Pediatr Dev Pathol* 2004;7:407-13.
- 18) Ohno Y, Kosaka T, Muraoka I, Kanematsu T, Tsuru A, Kinoshita E, et al. Remission of primary low-grade gastric lymphomas of the mucosa-associated lymphoid tissue type in immunocompromised pediatric patients. *World J Gastroenterol* 2006;12:2625-8.
-