

## 정상 면역기능을 가진 소아에서 수두 감염 후에 발생한 급성 췌장염 1예

울산대학교 의과대학 울산대학교병원 소아과학교실

오기원 · 김준성 · 김자형 · 박상규 · 정진영

### Acute Pancreatitis Associated with Varicella Infection in an Immunocompetent Child

Ki Won Oh, M.D., Joon Sung Kim, M.D., Ja Hyeong Kim, M.D.,  
Sang Kyu Park, M.D. and Jin Young Jeong, M.D.

Department of Pediatrics, Ulsan University Hospital, University of Ulsan College of Medicine, Ulsan, Korea

Blunt trauma, drugs, infection, congenital anomalies of the pancreaticobiliary system, and multisystem diseases are the main causes of acute pancreatitis in children. Various viruses can cause acute pancreatitis, but varicella-induced pancreatitis is unusual and generally observed in adults or immunocompromised patients. We report a rare case of acute pancreatitis associated with varicella-zoster virus infection in a 6-year-old immunocompetent girl. The patient initially presented complaining of severe abdominal pain and repetitive vomiting. The patient had multiple cutaneous crusts that has been caused by preceding varicella infection and had elevated values of serum amylase and lipase. Abdominal ultrasonography demonstrated swelling of the pancreas and pancreatic duct dilatation, findings which were compatible with acute pancreatitis. The patient's clinical and laboratory abnormalities were completely normalized through conservative treatment consisting of fasting, total parenteral nutrition, and analgesic therapy. (**Korean J Pediatr Gastroenterol Nutr 2008; 11: 75~79**)

**Key Words:** Acute pancreatitis, Varicella-zoster virus, Immunocompetent child

### 서 론

소아에서의 급성 췌장염은 성인에 비해 드문 질환이

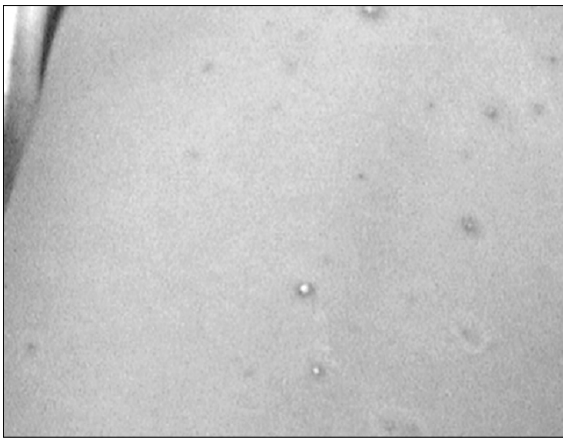
접수 : 2008년 1월 30일, 승인 : 2008년 2월 29일  
책임저자 : 김준성, 682-714, 울산시 동구 전하1동 290-3  
울산대학교병원 소아청소년과  
Tel: 052-250-7060, Fax: 052-250-8071  
E-mail: drkimjs@hanmail.net

지만, 이 시기의 췌장 질환으로는 가장 흔하고 최근 연구들에 의하면 그 발생 빈도가 증가하고 있는 것으로 보고되고 있다<sup>1~4)</sup>. 성인의 경우에는 알코올이나 담석에 의한 경우가 주된 원인이 되지만, 소아에서는 주로 둔기에 의한 복부 손상, 췌담도계의 선천적 기형, 감염성 질환, 다발성 전신 질환, 약물 및 독물 등 다양한 원인에 의해 발생하는 것으로 알려져 있다<sup>1,2,4,5)</sup>. 급성 췌장염을 초래할 수 있는 감염성 질환으로는 볼거리를 포

함한 여러 가지 바이러스들이 있으며<sup>1,5,6)</sup>, 수두-대상포진 바이러스와 연관되어 발생한 급성 췌장염은 성인이나 면역결핍 환자에서 발생한 경우가 증례로 일부 보고된 적이 있지만 정상적인 면역기능을 가진 소아에서 수두 감염 후에 발생한 경우는 극히 드문 편이다<sup>7~11)</sup>. 저자들은 복통과 반복적인 구토를 주소로 내원한 정상 면역기능을 가진 6세 소아에서 수두-대상포진 바이러스 감염 후에 발생한 급성 췌장염 1예를 경험하였기에 문헌 고찰과 함께 보고하는 바이다.

**증 례**

**환 아:** 김○○, 여아, 6세  
**주 소:** 복통과 반복적인 구토  
**현병력:** 환아는 내원 당일 새벽부터 갑자기 구역, 구토 및 복통이 발생하였고 타 종합병원에서 시행한 검사에서 혈청 아밀라아제와 지질분해효소(lipase) 수치가 증가되어 본원으로 전원되었다.  
**과거력:** 환아는 내원 5일 전부터 전신에 가려움증을 동반한 수포성 발진이 생겨서 개인 소아청소년과 의원을 방문하여 수두라고 진단 받은 것 이외에는 특이 사항이 없었고, 최근에 복용한 약물이나 복부에 대한 둔기 손상 등의 병력도 없었다. 환아는 수두를 포함하여 각 연령별 기본 예방접종을 모두 시행받았다.  
**이학적 소견:** 내원 당시 체중은 18.5 kg (10~25 percentile), 신장 115 cm (25~50 percentile)이었고, 혈

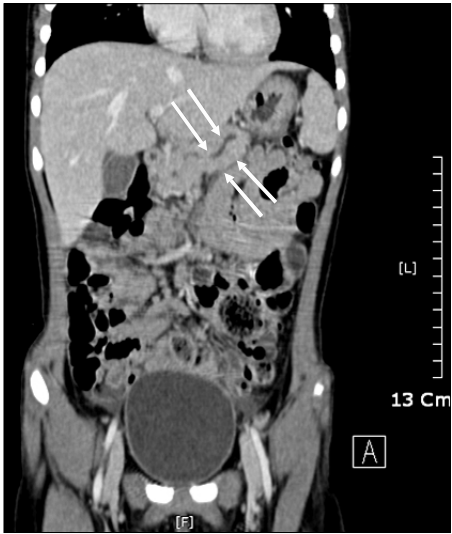


**Fig. 1.** The photograph shows multiple crusts caused by chicken pox on the patient's back.

압 110/60 mmHg, 맥박수 90회/분, 호흡수 20회/분, 체온 36.7°C였다. 진찰상 환아는 급성 병색을 보이고 있었고, 흉부 청진상 심음이나 폐음의 이상은 없었다. 복부의 팽만은 없었고 장음은 정상이었으나, 상복부와 배꼽 주위에서 명백한 압통이 있었고 반발 압통은 없었다. 간이나 비장은 만져지지 않았고 촉진되는 종괴는 없었으며, 수두 감염에 의한 것으로 판단되는 다양한 크기의 딱지가 전신에서 다수 관찰되었으나 배꼽과 옆구리 부위의 피부 변색은 관찰되지 않았다(Fig. 1).

**검사 소견:** 입원 당일 시행한 말초 혈액검사에서 혈색소 12.3 g/dL, 백혈구 9,000/mm<sup>3</sup> (다핵구 80%, 림프구 14%, 단핵구 4%), 혈소판 352,000/mm<sup>3</sup>이었고, 혈청 생화학 검사에서 총 단백 6.8 g/dL, 알부민 4.1 g/dL, AST 27 IU/L, ALT 16 IU/L, 총/직접 빌리루빈 0.4/0.1 mg/dL, BUN 8.0 mg/dL, 크레아티닌 0.5 mg/dL, 칼슘 9.9 mg/dL, 인 5.0 mg/dL로 정상 범위 내에 속하였으나, 혈청 아밀라아제와 지방분해효소가 각각 984 IU/L, 1,949 IU/L로 증가되어 있었다. 요 검사에서는 특이 소견이 없었으며 C-반응 단백질은 0.2 mg/dL였다. 수두 바이러스 IgG 항체는 양성이었다. 면역기능 평가를 위해 시행한 혈청 면역글로블린 G, A, M, E와 CH<sub>50</sub> 및 B & T 림프구 분획 검사에서도 모두 정상 소견을 나타내었다.

**방사선학적 소견:** 입원 당시 시행한 흉부 및 복부 단



**Fig. 2.** Abdominal CT scan demonstrates a swelling of the pancreas with pancreatic duct dilatation (arrows) and mild peripancreatic fatty infiltration.

순 방사선 검사에서는 정상 소견이었으나, 복부 전산화 단층 촬영에서 췌장 실질의 부종과 췌장관의 확장이 관찰되어 급성 췌장염에 부합되는 소견이었으며 온쓸개관낭(choledochal cyst)과 같은 선천성 췌담도계 기형이나 담석은 관찰되지 않았다(Fig. 2).

**치료 및 경과:** 보존적인 치료로서 금식, 완전 비경구 영양법 및 통증 조절을 해 준 이후 제 3병일부터 복통과 구토가 현저하게 호전되었고, 추적 검사에서 혈청 아밀라아제와 지방분해효소는 순차적으로 감소하였다. 제 4병일에 혈청 아밀라아제와 지방분해효소가 각각 181 IU/L, 315 IU/L로 감소됨에 따라 연질 식이 및 저지방 식이를 시작하였으며, 제 7병일에 다른 합병증이 없이 호전되어 퇴원하였다. 퇴원 2주 후에 외래에서 시행한 혈청 아밀라아제와 지방분해효소는 완전히 정상화되었고, 약 1년 동안의 추적 관찰상 별다른 이상 소견이 없이 건강한 상태를 유지하고 있다.

## 고 찰

급성 췌장염은 췌장 효소의 조기 활성화로 인하여 췌장의 자가분해가 일어나서 발생하는 질환으로, 소아에서는 비교적 드문 질환으로 알려져 왔으나 최근의 연구들에 의하면 그 발생 빈도가 점차 증가하고 있는 것으로 보고되고 있다<sup>1~4)</sup>.

소아에서 급성 췌장염의 임상 양상은 다양하게 나타나는데, 경미한 복통에서부터 드물지만 급성 출혈성 췌장염인 경우에 다발성 장기 부전과 전신 염증성 반응 증후군에 의해서 사망에 이르기도 한다<sup>1)</sup>. 주된 임상 증상으로는 본 증례처럼 급성 복통을 호소하는 경우가 가장 흔하다. 국내에서는 김 등<sup>12)</sup>이 소아에서 복통이 없었던 급성 췌장염 증례를 보고한 경우도 드물게 있으나, 박과 김<sup>5)</sup>은 급성 췌장염으로 진단된 30명의 소아를 대상으로 한 연구에서 모든 환자에서 복통을 호소한 것으로 보고하였다. 따라서 급성 복통을 호소하는 소아에서 반드시 급성 췌장염에 대한 가능성도 고려해야 할 것으로 생각된다.

소아기 급성 췌장염의 원인은 알코올이나 담석에 의해 주로 발생하는 성인과는 달리 다양한 원인에 의해 발생하는 것으로 보고되고 있으며, 문헌들에 따라 다소의 차이가 있는 편이다. Haddock 등<sup>13)</sup>이 49명의 급성

췌장염 환아를 대상으로 원인을 분석한 결과 볼거리(mumps)와 같은 감염성 질환이 39%로 가장 많았고, 그 외에 원인 불명 25%, 외상 14%, 온쓸개관낭 8% 등이 주된 것으로 보고하였다. 최근의 문헌으로 Kandula와 Lowe<sup>2)</sup>가 3세 이하의 소아 87명을 대상으로 조사한 보고에 따르면, 용혈성 요독 증후군과 같은 다발성 전신 질환이 29예로 34%를 차지하여 가장 많았으며, 감염 18%, 원인 불명 17%, 담석과 선천성 기형을 포함한 췌담도계 질환 9%, 외상 8%, 약물 8%를 차지하였다. 국내 단일기관 보고로는 박과 김<sup>5)</sup>이 15세 이하 급성 췌장염 소아 30명을 대상으로 한 연구에서 온쓸개관낭이 8예(26.7%), 약물 7예, 외상 4예, 감염 3예, 담석 3예, 원인 불명 2예 등으로 보고하였다. 이 연구는 타 연구에 비해 온쓸개관낭과 같은 담도계 기형이 차지하는 비중이 높은 반면에 원인 불명인 경우가 적어서 소아기 급성 췌장염의 경우에 담도계 기형의 유무에 대한 적극적인 검사가 필요하다고 제안하였다. Lopez<sup>4)</sup>도 단일 기관에서 소아 급성 췌장염의 원인 분석을 통해 전신 질환에 의한 경우가 가장 많은 것으로 보고하여 박과 김<sup>5)</sup>의 보고와는 차이가 있었으나, 6세 이하, 특히 3세 이하의 소아에서는 대부분 특정 원인에 의해 발생하는 것으로 보고하여 이 연령에서는 급성 췌장염의 원인을 찾기 위한 적극적인 검사가 필요하다고 주장하였다.

급성 췌장염 발생과 관련된 것으로 여겨지는 감염성 질환으로는 다양한 세균, 바이러스, 진균, 기생충 등이 보고되어 있다<sup>1,6)</sup>. 세균으로는 국내에서도 이 등<sup>14)</sup>에 의해 증례로 보고된 바 있는 마이코플라즈마(*Mycoplasma*)를 포함하여 레지오넬라(*Legionella*), 렘토스피라(*Leptospira*), 살모넬라(*Salmonella*) 등이 있으며, 바이러스로는 급성 췌장염의 원인으로 가장 잘 알려진 볼거리를 비롯하여 Coxsackie B 바이러스, 장바이러스, A형 및 B형 간염 바이러스, 거대세포 바이러스, Epstein-Barr 바이러스, 수두-대상포진 바이러스, 단순 헤르페스 바이러스 등이 관계되는 것으로 보고되어 있다. 그 외에 아스페르길루스와 같은 진균 및 독소포자충, 작은 와포자충(*Cryptosporidium*), 회충 등과 같은 기생충 질환도 급성 췌장염과 연관이 있는 것으로 알려져 있다.

수두-대상포진 바이러스는 인간 알파 헤르페스 바이러스에 속하며 특징적으로 수두와 대상포진이라는 두 가지의 임상 증후군을 초래한다. 수두는 소아기에 매우

흔한 피부 질환으로, 소포 구진성(vesiculopapular) 발진을 포함한 전형적인 임상 증상으로 진단이 가능하며 대부분 특별한 합병증을 유발하지 않고 저절로 치유된다. 하지만 면역 결핍 환자나 항암 치료를 받고 있는 악성 종양 환자, 고용량의 스테로이드를 복용 중인 환자, 장기이식 환자가 수두에 걸릴 경우에는 내장 장기(visceral organ)를 침범하거나 응고 장애, 심한 출혈 등 임상적으로 생명을 위협하는 진행성 경과를 취할 수 있다. 수두-대상포진 바이러스와 연관되어 발생한 급성 췌장염은 악성 종양으로 항암 치료를 받고 있던 소아나 정상 면역기능을 가진 성인에서는 일부 보고된 경우가 있으나, 정상적인 면역기능을 가진 소아에서 수두 감염 후에 발생한 경우는 극히 드물다. 항암 치료를 받고 있던 소아에서 발생한 경우로는 Miliauskas와 Webber<sup>7)</sup>가 파종성 수두 감염으로 사망한 급성 림프모구 백혈병 환자 2명 및 Hodgkin 림프종 1명의 부검 및 병리 조직 검사를 통해 수두-대상포진 바이러스의 췌장 침범을 보고하였고, Kim과 Haycox<sup>8)</sup>는 이전에 신경모세포종으로 자가 조혈모세포 이식을 받은 16세 여아에서 파종성 수두로 인한 급성 췌장염 증례를 보고하였다. 정상적인 면역기능을 가진 성인에서 발생한 경우로는 Kurtovic 등<sup>9)</sup>이 건강한 74세 여성에서 수두-대상포진 바이러스에 의한 무결석 쓸개염(acalculous cholecystitis), 다병소성 위장관 경색 및 급성 췌장염 예를 보고하였다. 또한 Laufenburg<sup>10)</sup>는 27세 남성에서 수두에 합병된 폐렴으로 시작하여 간염 및 급성 췌장염 등의 다장기 부전을 보인 증례를 보고하였으며, Kirschner와 Raufman<sup>11)</sup>도 급성 복통으로 내원한 29세 여성에서 수두 감염에 의한 급성 췌장염으로 인하여 췌장 거짓낭(pancreatic pseudocyst) 및 십이지장 폐쇄가 발생한 증례를 보고하였다.

저자들이 정상 면역기능을 가진 소아에서 수두 감염 후에 급성 췌장염이 발생한 경우를 문헌 고찰을 통해 살펴본 바에 의하면, 현재까지 Torre 등<sup>15)</sup>이 발표한 증례가 유일하였다. 이 증례 보고에서 Torre 등은 평소 건강했던 8세 여아가 전신에 수두 감염으로 인한 수포성 발진이 생긴 지 1일 후에 복통이 발생하여 급성 췌장염으로 진단되었다고 기술하였으며, 혈청학적 검사를 통해 수두-대상포진 바이러스 감염을 확진하였다고 하였다. 본 증례에서는 급성기 혈청학적 검사에서 수두 바이러스에 대한 IgG 항체가 양성이었으나 회복기의 혈

청 검사를 시행하지 못하여 제한점이 있기는 하다. 그러나 가려움증을 동반한 소포 구진성 피부 발진 등 전형적인 수두 감염의 임상 양상이 관찰되었고 방사선학적 검사에서 췌담도계의 선천성 이상, 복부 손상, 약물 복용 등 다른 원인이 전혀 없음을 고려할 때 급성 췌장염이 수두-대상포진 바이러스 감염에 의한 극히 드문 합병증의 하나로써 발생한 것으로 생각되었다. 본 증례 환자의 임상 경과는 급성기에도 비교적 양호하였고, 추적 관찰상 별다른 이상 소견이나 후유증이 없이 건강한 상태를 유지하고 있다.

결론적으로, 정상적인 면역기능을 가진 소아에서도 매우 드물지만 수두-대상포진 바이러스 감염에 의한 합병증으로 급성 췌장염이 발생할 수 있으므로 임상 의사들은 이에 대한 적절한 인식과 대비가 필요할 것으로 생각한다.

## 요 약

저자들은 복통과 반복적인 구토를 주소로 내원한 정상적인 면역기능을 가진 6세 소아에서 수두-대상포진 바이러스 감염 후에 드문 합병증의 하나로 발생한 급성 췌장염 1예를 경험하였기에 문헌 고찰과 함께 보고하는 바이다.

## 참 고 문 헌

- 1) Nydegger A, Couper RTL, Oliver MR. Childhood pancreatitis. *J Gastroenterol Hepatol* 2006;21:499-509.
- 2) Kandula L, Lowe ME. Etiology and outcome of acute pancreatitis in infants and toddlers. *J Pediatr* 2008;152:106-10.
- 3) Nydegger A, Heine RG, Ranuh R, Gegati-Levy R, Cramer J, Oliver MR. Changing incidence of acute pancreatitis: 10-year experience at the royal children's hospital, melbourne. *J Gastroenterol Hepatol* 2007;22:1313-6.
- 4) Lopez MJ. The changing incidence of acute pancreatitis in children: a single institution perspective. *J Pediatr* 2002;140:622-4.
- 5) Park JE, Kim KM. Etiology and analysis of severity in childhood pancreatitis. *J Korean Pediatr Gastroenterol Nutr* 1999;2:194-203.
- 6) Parenti DM, Steinberg W, Kang P. Infectious causes of

- acute pancreatitis. *Pancreas* 1996;13:356-71.
- 7) Miliauskas JR, Webber BL. Disseminated varicella at autopsy in children with cancer. *Cancer* 1984;53:1518-25.
  - 8) Kim SH, Haycox C. Primary disseminated varicella presenting as an acute abdomen. *Pediatr Dermatol* 1999; 16:208-10.
  - 9) Kurtovic J, Webster GJ, Singh-Grewal I, Bullpitt P, Haindl W, Wakefield D, et al. Acalculous cholecystitis, multifocal gastrointestinal infarction and pancreatitis resulting from varicella-zoster virus. *Intern Med J* 2005;35:69-70.
  - 10) Laufenburg HF. Varicella pneumonia: a case report and review. *Am Fam Physician* 1994;50:793-6.
  - 11) Kirschner S, Raufman JP. Varicella pancreatitis complicated by pancreatic pseudocyst and duodenal obstruction. *Dig Dis Sci* 1988;33:1192-5.
  - 12) Kim JH, Goo MJ, Cho JM, Park ES, Seo JH, Lim JY, et al. A case of acute pancreatitis without abdominal pain. *J Korean Pediatr Gastroenterol Nutr* 2005;8:275-8.
  - 13) Haddock G, Coupar G, Youngson GG, MacKinlay GA, Raine PA. Acute pancreatitis in children: a 15-year review. *J Pediatr Surg* 1994;29:719-22.
  - 14) Lee EB, Hwang YS, Baek SY, Chung KS. A case report of acute pancreatitis caused by mycoplasma pneumoniae infection. *J Korean Pediatr Gastroenterol Nutr* 2006;9: 276-9.
  - 15) Torre JA, Martin JJ, Garcia CB, Polo ER. Varicella infection as a cause of acute pancreatitis in an immunocompetent child. *Pediatr Infect Dis J* 2000;19:1218-9.
-