

일측성 성대 마비에서 Radiesse®를 이용한 성대 주입술 : 예비보고

연세대학교 의과대학 영동세브란스병원 이비인후과학교실,¹ 음성언어의학연구소,² 조선대학교 의과대학 이비인후과학교실³
전주현¹ · 박준희³ · 김시홍¹ · 김나현¹ · 최홍식^{1,2}

= Abstract =

Injection Laryngoplasty with Radiesse® in Unilateral Vocal Fold Palsy : Preliminary Report

Ju Hyun Jeon, MD¹, Jun-Hee Park, MD³, Si Hong Kim, MD¹, Na-Hyun Kim, MD¹ and Hong-Shik Choi, MD, PhD^{1,2}

¹Department of Otorhinolaryngology and ²Institute of Logopedics & Phoniatics, Yongdong Severance Hospital, Yonsei University College of Medicine, Seoul; and ³Department of Otorhinolaryngology Chosun University College of Medicine, Gwangju, Korea

Background and Objectives : Radiesse® is a gell-formed material of calcium hydroxylapatite (CaHA) and carboxymethylcellulose (CMC) used for vocal fold injections. The authors aimed to study injection laryngoplasty with Radiesse®, and determine the efficacy of Radiesse® for unilateral vocal cord palsy using objective and subjective measures.

Materials and Method : Nine patients with unilateral vocal cord palsy received injection laryngoplasty with Radiesse® under general anesthesia from Jul. 2007 to Jan. 2008. Radiesse® was injected with 25gauge long needle perorally or percutaneously. The Acoustic, aerodynamic, stroboscopic analysis and pre-injection/post-injection perceptual assessment were evaluated in all patients.

Results : Postoperative jitter and shimmer scores tended to diminish compared to preoperative scores, and maximum phonation time increased with statistical significantly. Stroboscopic findings demonstrated improvement postoperatively. The degree of hoarseness, which is a part of perceptual assessment, decreased after the procedure.

Conclusion : Radiesse® may be an alternative material for injection laryngoplasty. We suggest long-term follow up with more cases.

KEY WORDS : Injection laryngoplasty · Radiesse®.

서 론

일측성 성대 마비는 주로 반회후두신경(recurrent laryngeal nerve)의 병변에 의하여 발생하며 이러한 질환을 앓고 있는 환자들은 기식성 애성과 흡인을 호소한다. 최근 환자의 삶의 질 향상이 중요한 문제로 대두되면서 이에 대한 적극적인 치료가 요구되고 있다.¹⁾

일측성 성대 마비의 치료는 갑상연골 성형술, 피열 연골 내전술, 신경-근육 이식술, 그리고 성대 주입술등이 있다. 특히, 성대 주입술은 시술이 비교적 간단하고 다양한 주입 물질들이 개발되고 있어 현재 많은 부분에서 기존의 침습적인 치료법들을 대체하고 있다.

성대 주입술은 1911년 Bruning²⁾이 파라핀으로 처음 시

도 하였고 이물 반응과 염증으로 인해 곧 사용이 중단 되었다. 1962년에는 Arnold³⁾가 테플론(Teflon)을 사용하였으나 현재는 사용이 중단되었다. 그 후 1970년대에 콜라겐(collagen)이 사용되기 시작하였으며, 바이러스 감염과 동물 단백질에 대한 과민 반응이 염려되었던 초기의 우형 콜라겐(bovine collagen) 대신 우형 콜라겐에 PMMA(Poly-methylmetacrylate) 소원형체(microsphere)의 혼합물인 Artecoll®(Rofil Medical International, Breda, Holland), 체내에서 만들어지는 하이알루로닉산(Hyaluronic acid)을 안정화시켜 제조한 Restylane®(Q-Med, Uppsala, Sweden)등이 사용되고 있다.⁴⁻⁶⁾ 국내에서는 2004년도에 Restylane®을 이용한 성대 내 주입 치료가 처음으로 문헌 보고된 이후 활발히 사용되고 있다.⁷⁾

이상적인 성대 내 주입 물질은 생체 친화성이 있어 이물 반응이 없어야 하고, 주입된 부위 조직과 잘 융화되어 성대를 종대 시켜야 한다. 또한, 정상적인 성대의 층 구조를 보존하여 점막 움직임을 보호하고, 오랜 시간 흡수 되지 않고 주입 위치에 존재해야 하며, 세침에 의한 주입이 가능해야 한다.¹⁾

논문접수일 : 2008년 8월 13일

심사완료일 : 2008년 10월 28일

책임저자 : 최홍식, 135-720 서울 강남구 도곡동 146-92

연세대학교 의과대학 영동세브란스병원 이비인후과학교실

전화 : (02) 2019-3461 · 전송 : (02) 3463-4750

E-mail : hschoi@yumc.yonsei.ac.kr

최근 다양한 성대 주입물질이 개발되고 있으며 Calcium hydroxylapatite (CaHA)가 이상적인 성대 주입 물질로 대두되고 있다. CaHA는 과민반응이나 감염의 우려가 없고 안전하여 지금까지 개발된 성대 주입물 중 유일하게 성대 주입에 대한 FDA 허가를 받은 물질이다.⁷⁾⁸⁾

Radiesse® (BioForm Inc., WI, USA)는 CaHA를 미세 구슬 형태로 만들어 젤 형태의 운반체인 carboxymethyl-cellulose (CMC)와 혼합한 점도가 높은 흰색의 젤 형태 제품이다 (Fig. 1).

저자들은 이상적인 성대 주입 물질로 각광받고 있는 Radiesse®을 통한 성대 주입술을 소개하고, 시술의 효과 및 부작용 등을 관찰하여 일측성 성대마비의 치료에서 Radiesse®의 유용성을 알아보고자 하였다.

대상 및 방법

1. 대 상

일측성 성대 마비로 진단된 환자 중 2007년 7월부터 2008년 1월까지 Radiesse®로 성대 주입술을 시행 받은 9명의 환자에 대해 음성 개선 정도 및 부작용 유무를 알아보았다. 평균 연령은 42.6세 (11~71세)였으며, 남자가 7명, 여자가 2명이었다. 좌측마비가 6명, 우측마비가 3명이었

으며 성대마비의 원인은 흉부 외과적 수술이 2예, 갑상선 수술이 6예, 외상이 1예였다 (Table 1).

2. 성대주입

모든 시술은 수술실에서 전신 마취 하에 숙련된 1인의 이비인후과 전문의에 의해 시행되었으며 경구강 접근 (Fig. 2A) 시 후두 내시경을 이용한 직접 시야에서 25gauge의 가늘고 긴 바늘 (CE 0459 MCL58, MICROFRANCE, USA)을 이용하여 마비된 성대의 성대 돌기 (vocal process)의 외측과 막양 성대부의 중간 부위에 Radiesse®를 주입하였다 (Fig. 3). 경피 접근시에는 (Fig. 2B) 윤상갑상막 부위를 소독한 후 25gauge의 짧은 바늘을 이용하여 윤상 갑상막의 정중선 외측 2mm 근방을 통하여 후상방으로 바늘을 삽입하였다. 후두 내시경과 연결된 모니터를 통하여 성대를 관찰하면서 진입된 바늘의 끝을 움직여보아 바늘 끝이 막양 성대부의 중간부위에 위치하였는지 확인 후 주입하였다. 시술 1회 주입량은 평균 0.594mL (0.25~1.05mL)였으며 위축이 심한 경우에 1.05mL를 주입하였다. 시술 후 1주일 간 말을 하지 않도록 환자들에게 설명하였다.

3. 객관적 평가

8명의 환자에서 시술 전 및 시술 후 3개월째 음향학적 분석, 공기 역학적검사, 후두 스트로보스코피를 시행하였으

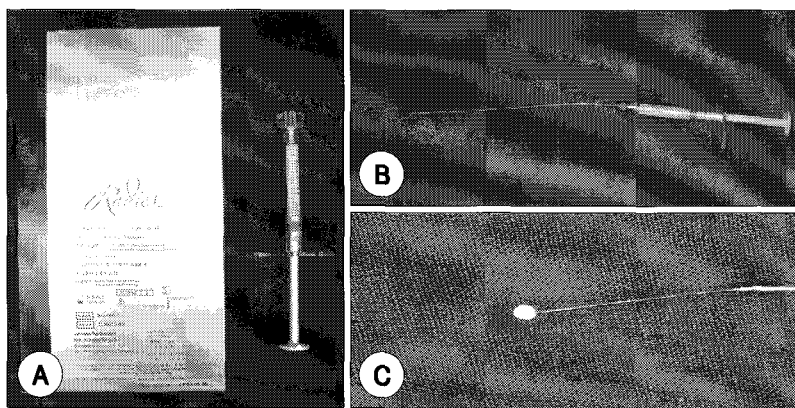


Fig. 1. Radiesse®. A : Radiesse® (BioForm Inc., WI, USA) is whitish gelatinous liquid, provided in a 1mL syringe. B : Pre-injected Radiesse® syringe connected to 25 gauge needle (CE 0459 MCL58, MICROFRANCE, USA). C : Demonstration of Radiesse® material.

Table 1. Patient demographics

Patient	Sex	Age	Vocal cord palsy	Cause	Duration of disease	Approach
1	M	44	Left	Thyroid surgery	9 yrs	Transoral
2	F	40	Left	Thyroid surgery	10 yrs	Transoral
3	F	40	Right	Thyroid surgery	2 yrs	Transoral
4	M	58	Left	Thyroid surgery	6 mon	Transoral
5	M	71	Left	Thyroid surgery	3 yrs	Transoral
6	M	46	Right	Thyroid surgery	2 yrs	Transoral
7	M	56	Left	Thoracic surgery	8 mon	Percutaneous
8	M	11	Right	Trauma	10 yrs	Percutaneous
9	M	18	Left	Thoracic surgery	16 yrs	Percutaneous

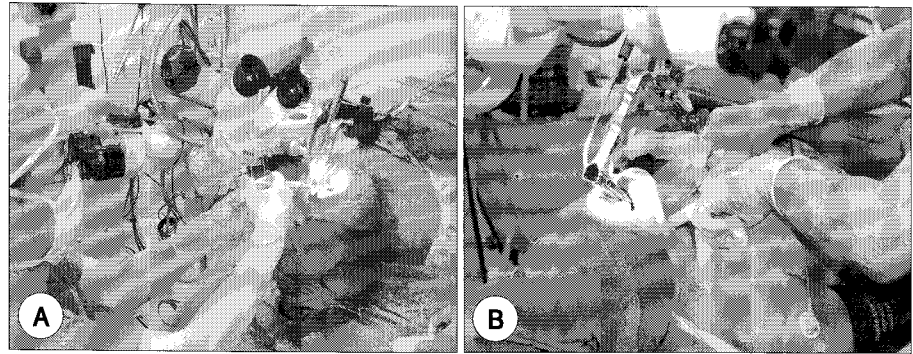


Fig. 2. Approach of injection laryngoplasty with Radiesse®. A : Transoral approach. B : Percutaneous approach.

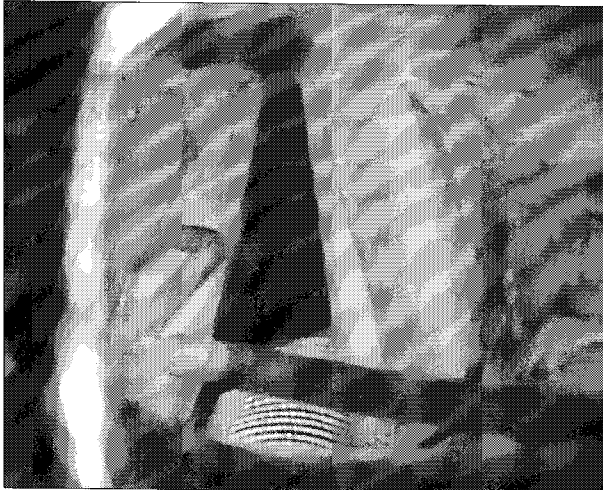


Fig. 3. Radiesse® injected on the lateral portion of the vocal process and the membranous portion.

며 표면 주입된 1명의 경우만 시술 후 6개월째 검사를 시행하였다. 음향 분석은 MDVP(Multi dimensional voice program, KAYPENTAX, USA)를 이용하여 지정된 구간에 대해 기본 주파수(F0 ; Fundamental frequency), Jitter, Shimmer의 수치를 얻었다.

공기 역학 검사는 PAS(Phonatory aerodynamic system, KAYPENTAX, USA)를 이용하여 최대 발성 지속 시간(MPT ; Maximal phonation time)을 측정하였다.

후두 스트로보스코피는 Lx strove(Laryngograph Ltd, UK)를 사용하였으며 성대 접막의 파동성, 성문 폐쇄 양상, 성대 진동의 진폭과 대칭성을 평가 하였다.¹⁾

4. 주관적 평가

음성기능평가로 조조성(Rough), 기식성(Breathy), 무력성(Asthenic), 노력성(Strained) 및 종합적인 애성도(Grade)를 측정하는 GRBAS scale을 이용하였으며 숙련된 2명의 언어치료사와 시술에 참여한 이비인후과 전문의가 각 항목별로 정상인 경우 0점, 심한 경우는 3점의 점수를 부여하였다.

5. 통계 분석

Wilcoxon signed rank test(SPSS 15.0)를 사용하여 시술 전과 후에 측정된 Jitter, Shimmer, MPT, GRBAS 등의 변수에 대한 통계학적 유의성을 p-value 0.05의 수준으로 평가하였다.

결 과

1. 객관적 평가

음향학적 검사에서 시술 전 기본주파수가 남자는 평균 133.14Hz, 여자는 244Hz였으나 시술 후 남자는 평균 140.43Hz, 여자는 186Hz로 측정되었다. Jitter와 Shimmer는 시술 전 평균적으로 Jitter 3.82±3.31%, Shimmer 7±3.68%였으나 시술 후에는 Jitter 1.54±0.79%, Shimmer 3.95±1.89%로 수술 후 감소하는 양상을 보였으며 통계학적으로 유의하지는 않았다(jitter p=0.314, shimmer p=0.086).

공기역학적 검사에서 최대 발성 지속 시간은 평균적으로 수술 전 7.96±5.02초였으나 수술 후 12.31±5.05초로 연장되었으며 이는 통계학적으로 유의하였다(p=0.038, <0.05) (Table 2).

후두 스트로보스코피에서 시술 전 성문폐쇄 부전을 보였던 8명의 환자 중 5명에서 시술 후에 성문폐쇄 부전이 호전되었으며, 시술 전 비대칭을 보였던 3명의 환자 중 1명이 대칭성을 획득하였다. 접막의 파동성과 성대 진동의 진폭에 이상을 보인 8명의 환자 중에서 5명에서 이러한 이상 소견이 개선되었다(Table 3, Fig. 4).

2. 주관적 평가

청지각적 평가에서는 종합적인 애성도(Grade)가 시술 전 1.67±0.87점에서 시술 후 1±0.71점으로 호전되는 양상을 보였으나 통계학적으로 유의하지 않았다(p=0.084) (Table 3).

Table 2. Pre- and postoperative vocal function assessments (acoustic analysis)

Patient	F0		Jitter		Shimmer		MPT	
	Pre	Post	Pre	Post	Pre	Post	Pre	Post
1	112	112	0.65	1.04	3.15	2.98	17.06	17.82
2 [†]	208	168	3.22	5.42	5.76	8.68	13.44	8.41
3	280	204	4.87	1.78	9.17	4.10	4.61	9.19
4	100	85	2.88	3.22	4.96	4.21	4.30	14.81
5	110	144	3.12	0.59	8.76	4.80	3.28	11.27
6	122	131	0.46	1.41	4.33	2.59	10.49	17.23
7	117	132	11.05	1.95	13.77	4.56	2.88	4.34
8	254	245	6.42	2.25	10.22	8.73	5.58	9.03
9	117	124	1.73	1.63	2.93	3.55	10.14	18.98

p=0.314

p=0.086

p=0.035*

F0 : fundamental frequency, MPT : maximal phonation time, Unit : F0(Hz), Jitter(%), Shimmer(%), MPT(sec), * : statically significant, † : superficial injection

Table 3. Pre- and postoperative vocal function assessments (perceptual assessment of voice and stroboscopy)

Patient	Perceptual assessment [†]		Glottic closure		Symmetry [§]		Mucosal wave [§]		Amplitude [§]	
	Pre	Post	Pre	Post	Pre	Post	Pre	Post	Pre	Post
1	Clear	Clear	Com	Com	Sym	Sym	Normal	Normal	Normal	Normal
2 [†]	G2B2R2	G1R1	Incom	Com	Sym	Sym	Small	Small	Small	Small
3	G3B3A1	G1B1	Incom	Incom	Sym	Sym	Small	Normal	Small	Normal
4	G2B1A1R1	Clear	Incom	Com	Sym	Sym	Zero	Normal	Zero	Normal
5	G2R1B2S1	G2S1	Incom	Com	Asym	Asym	Small	Small	Small	Small
6	G1B1	G1R1	Incom	Com	Sym	Sym	Small	Normal	Small	Normal
7	G2B1A1	G1B1R2	Incom	Incom	Sym	Sym	Zero	Small	Zero	Small
8	G1B1A1	G2B2A1	Incom	Incom	Asym	Asym	Small	Small	Small	Small
9	G2B1A1	G1A1	Incom	Com	Asym	Sym	Small	Normal	Small	Normal

p=0.084

† : superficial injection, ‡ : GRBAS scale, § : lesion side. Com : complete, Incom : incomplete, Sym : symmetric, Asym : asymmetric




Fig. 4. The pre-operative and post-operative stroboscopic findings. After Radiesse® injection, the extent of glottic closure and mucosal wave was improved. A, B : Pre-operative finding. C, D : Post-operative finding (★ : left vocal cord palsy).

3. 합병증

시술 후 호흡 곤란, 출혈, 부종 등의 문제는 없었으며 1명에서 시술시 Radiesse[®]가 표면에 주입되어 돌출 형태를 보였으나 6개월 후 외래 경과 관찰상 그 크기가 감소되었다. 그 외에 주입 부위의 염증 반응이나 이물 반응 등은 관찰되지 않았다.

고 찰

일측 성대 마비 치료는 마비된 성대를 인위적으로 내전시켜 정중위로 이동시키는 것이다. 이러한 방법에는 피열연골 내전술과 갑상 연골 성형술과 같은 외부 접근법과 다양한 물질을 성대 내에 주입하는 방법이 있다.⁹⁾¹⁰⁾

외부 접근법은 시술 시간이 길며, 경부에 수술로 인한 반흔이 남는다는 단점이 있다. 또한 성문 틈새가 작은 경우에는 이를 교정하는 데에 한계가 있다. 그에 비하여 성대 주입술은 비침습적이며, 시술 후 음질의 향상이 갑상연골 성형술 등과 비교하여 동일하거나 유사한 결과를 나타내고 있다. 또한 기존에 이미 다른 시술을 받은 환자도 반복 주입이 가능하고, 전신 마취하에 주입하는 경우에는 미세한 조작이 더 용이하다. 이상적인 성대 주입 물질은 생체 적합하고, 이물 반응이 없어야 하며, 주입된 부위 조직과 잘 융화되어 성대를 중대 시켜야 한다. 또한 정상적인 성대의 층 구조를 보존하여 점막 움직임을 유지하고, 주입물질의 탈출이나 이동이 없어야 한다. 탐식 세포에 의해 제거 되지 않아야 하며, 시술이 비교적 쉽고 안전해야 한다.¹¹⁾

최근 국내에서 우형 콜라겐에 Microsphere MMA (Polymethylmetacrylate)의 혼합물인 Artecoll[®]과 glycosaminoglycan의 세균에 의한 발효 과정을 거쳐 변형 개발된 Restylane[®]이 많이 사용되고 있다. 그러나 Artecoll[®]은 과민 반응을 피하기 위해 4주전에 피부 반응 검사를 해야 하고, Restylane[®]의 경우는 생체 내 이물 반응이 거의 없으나 유지 기간이 1년 정도로 시간이 지남에 따라 그 부피가 감소하여 추가적인 주입이 필요하다.

저자들이 본 연구에서 사용한 Radiesse[®]는 CaHA(30%)와 sodium carboxymethylcellulose, glycerin, 고순도의 물로 이루어진 gel carrier(70%)로 구성 되어있다. CaHA는 입자 크기가 25~45 μm 이며, 뼈나 치아를 구성하는 물질로 골조직의 재건이나 치과재료로 많이 사용되어 왔다. Gel matrix는 과거 20년 동안 경피 투여용 약물 방출 시스템이나 식품 및 화장품의 첨가물로 사용되어 그 안정성이 입증된 무색, 무취의 투명한 젤라틴 형태의 carboxymethylcellulose가 주요 구성 물질이며, CaHA와 혼합될 경

우 점도가 높은 젤 형태를 나타내게 된다.

Radiesse[®]는 입자가 작아 세침으로 성대 주입이 용이하고, 주입시 3개월에서 6개월 사이에 gel carrier는 분해되며, 남아 있는 CaHA가 섬유화 과정을 통하여 새로운 collagen 형성의 기본 구조로서 작용하기 때문에 다른 성대 주입 물질과 달리 그 효과가 반영구적이다. 타 연구의 동물 실험의 결과 CaHA가 성대 주입 후 5년간 유지되는 것을 보고한 바 있다.¹²⁾ 또한 미세조작이 가능하기 때문에 성문 틈새가 작아 교정이 어려운 경우까지 그 적용 범위를 넓힐 수 있는 장점이 있다.

본 연구에서는 시술 후 3개월 동안 Radiesse[®]의 gel carrier가 분해되는 점을 고려하여 마비된 성대가 정중양에서 10~15% 정도 더 과교정 되도록 주입하였다. Radiesse[®]는 반영구적이고 주입한 이후에는 제거가 어렵기 때문에 그 이상 과교정 되지 않도록 주의하여야 한다. Radiesse[®] 주입이 실패하는 가장 큰 원인은 잘못된 위치에 주입되는 경우와 바늘의 크기가 크거나 여러번 바늘로 찔러서 주입했던 자리로 약물이 새어나오는 경우이다. 따라서 위치상으로는 성대 돌기의 외측과 막양 성대부의 중간부위에 주입하며 깊이상으로는 성대 인대보다 깊게 주입하여 성대근육 표면에 약물이 위치하도록 해야 한다. 또한 가는 바늘을 사용하여 최소한의 횡수로 주입해야 한다. 본 연구는 편측성 성대마비 환자를 대상으로 성대 위축과 성대가 활처럼 휘어 있는 경우에 Radiesse[®]를 주입하였으나 성대기능이 약화된 타질환에서도 Radiesse[®] 주입을 시도해 볼 수 있다. 그러나 Radiesse[®]가 반영구적이고 제거하기 어려우므로 하이알루로닉산등의 흡수되는 물질을 먼저 주입해 보고 효과가 있을 때 고려하는 것이 추천된다.

본 연구 결과상 Radiesse[®] 주입 전에 비해 주입 후 객관적 평가에서 jitter와 shimmer가 감소하였으며, 최대 발생 지속 시간이 통계학적으로 유의하게 연장되었다. 후두 스트로보스코피에서 시술 전에 비해 시술 후 성대의 움직임이 개선되었으며 주관적인 평가 항목인 애성도에서도 그 값이 감소하였다. CaHA가 생체내에서 뼈와 치아를 구성하는 물질이기 때문에 주입시 점막 파동성을 저해할 것 같지만 본 연구결과 오히려 점막 파동성이 호전되었다. 이는 성대 주입물질로서 Radiesse[®]의 잠재가능성을 시사하며 추후 장기 추적 관찰 결과와 추가적인 시술 중례들을 추가한 연구가 필요할 것으로 생각된다.

결 론

본 연구에서 저자들은 일측성 성대 마비 환자에게 Cal-

cium hydroxylapatite (CaHA) 제제인 Radiesse®를 전신 마취 하에 성대 내 주입하였다. 시술 전과 시술 후 3개월 후에 실시한 음향학적 분석에서 jitter, shimmer 값의 감소를 보였으며 공기역학검사에서도 최대 발생 지속 시간의 증가를 보였다. 후두 스트로보스코피에서는 성대 움직임의 개선되는 효과를 보였으며 점막의 파동성도 호전되었다. Radiesse®는 세침으로 주입이 용이하고, 과민반응이나 감염의 우려가 없으며 효과가 반영구적이다. 따라서 일측성 성대 마비 환자에 대한 Radiesse®의 주입은 주입 치료의 첫 6개월의 경험과 그 초기 경과 및 결과로 미루어 보았을 때 기존에 사용되고 있는 성대 주입물질을 대체 할 수 있을 것으로 생각되며 추후 장기 추적관찰 결과와 시술 증례들을 추가한 후속 연구가 필요할 것으로 생각된다.

중심 단어 : 성대 내 주입 · Radiesse®.

REFERENCES

- 1) Lee SW, Oh JW, Lee HJ, Kim KM, Son YI. Cross-linked hyaluronic acid gel injection for the patients with unilateral vocal cord paralysis. *Korean J Otolaryngol* 2005; 48 (10): 1248-53.
- 2) Bruning W. *Über eine neue Behandlungsmethode der Rekurrenslähmung. Ver Dtsch Laryngol* 1911; 18: 23.
- 3) Arnold GE. Alleviation of aphonia or dysphonia through intracordal injection of Teflon paste. *Ann Otol Laryngol* 1963; 39: 2043-8.
- 4) Lemperte G, Hazan-Gauthier N, Lemperte M. PMMA microsphere (Artecoll) for skin and soft tissue augmentation. Part II: Clinical investigation. *Plast Reconstr Surg* 1995; 96 (3): 627-34.
- 5) Duranti F, Salti G, Bovani B, Calandra M, Rosati ML. Injectable hyaluronic acid gel for soft tissue augmentation. A clinical and histological study. *Dermatol Surg* 1998; 24 (12): 1317-25.
- 6) Pollack S. Some new injectable dermal filler materials: Hylaform, Restylane, and Artecoll. *J Cutan Med Surg* 1999; 3 Suppl 4: 27-35.
- 7) Park TJ, Lim JY, Seo HS, Choi HS. Restylane injection into the vocal cord of the patient with unilateral vocal cord paralysis. *J Korean Soc Logo Phon* 2004; 15: 43-46.
- 8) Rosen CA, Thekdi AA. Vocal fold augmentation with injectable calcium hydroxylapatite: short-term results. *J Voice* 2004; 18 (3): 387-91.
- 9) Belafsky PC, Postma GN. Vocal fold augmentation with calcium hydroxylapatite. *Otolaryngol Head Neck Surg* 2004; 131 (4): 351-4.
- 10) Isshiki N, Okamura H, Ishikawa T. Thyroplasty type I (lateral compression for dysphonia due to vocal cord paralysis or atrophy). *Acta Otolaryngol* 1975; 80 (5-6): 465-73.
- 11) Isshiki N, Tanabe M, Sawada M. Arytenoid adduction for unilateral vocal cord paralysis. *Arch Otolaryngol* 1978; 104 (4): 555-8.
- 12) Rosen CA. Phonosurgical vocal fold injection: procedures and materials. *Otolaryngol Clin North Am* 2000; 33 (5): 1087-96.
- 13) Marmur ES, Phelps R, Goldberg DJ. Clinical, histological and electron microscopic findings after injection of a calcium hydroxylapatite filler. *J Cosmet Laser Ther* 2004; 6 (4): 223-6.