

## 건강한 성인에서 발생한 일차성 흉쇄 관절 화농성 관절염 - 증례 보고 -

서울보훈병원 정형외과

이우승 · 김엽 · 김택선 · 윤정로\* · 이준호

### Primary Sternoclavicular Septic Arthritis in a Healthy Adult - A Case Report -

Woo-Seung Lee, M.D., Yeub Kim, M.D., Taik-Sun Kim, M.D., Jung Ro Yoon, M.D.\*, Jun-Ho Lee, M.D.

Department of Orthopedic Surgery, Seoul Veterans Hospital, Seoul, Korea

Sternoclavicular septic arthritis is a rare condition and it is usually related to predisposing conditions like intravenous drug abuse, diabetic mellitus, trauma and so on. A delayed diagnosis of this disease may cause severe complications like mediastinitis and chest wall abscess. Computed tomography or magnetic resonance imaging is needed to evaluate the complications. If the above complications are present, then joint resection should be considered. We report here on a case of a 52-year-old man who was diagnosed with primary sternoclavicular septic arthritis and he had no predisposing conditions. The pathogen on the aspiration-culture was *S. aureus* and it was susceptible to cefminox. The patient was cured with administering only antibiotic therapy for 6 weeks; intravenous cefminox therapy for 4 weeks followed by oral cefminox therapy for 2 weeks.

**Key Words:** Sternoclavicular joint, Septic arthritis, A healthy adult

흉쇄 관절의 화농성 관절염은 드문 질환으로 다른 부위의 감염성 질환처럼 기저 질환, 선행성 감염 혹은 정맥주사 약물 남용과 연관되어 주로 발생하지만 이 중 약 23%에서는 상기 소인과 관계없이 발생하기도 한다<sup>1,7)</sup>. 슬관절 혹은 고관절 화농성 관절염에 대해서는 국내에 많은 보고가 있었으나 흉쇄 관절 화농성 관절염에 대한 국내 보고는 단지 1예 뿐이었다<sup>2)</sup>.

저자들은 감염 유발 소인이 전혀 없는 건강한 52세

남자에서 발생하였으며 균 배양 검사상 포도상구균(*S. aureus*)으로 동정되었던 일차성 흉쇄 관절 화농성 관절염에 대해 보고하는 바이다.

#### 증례 보고

52세 남자 환자가 4주 전부터 발생한 우측 흉쇄 관절 부위의 통증 및 부종 그리고 견관절 운동 시 악화되는

※통신저자: 윤 정 로

서울특별시 강동구 둔촌동 6-2

서울보훈병원 정형외과

Tel: 02) 2225-1352, Fax: 02) 2225-1910, E-Mail: zenyjr@yahoo.co.kr

※본 논문의 요지는 2007년도 대한건주관절학회 춘계학술대회에서 발표되었음.

통증을 주소로 내원하였다. 환자는 본원 내원 전 상기 증상으로 타 병원에서 약 3주간 cefmetazole(신풍제약, 서울, 한국)로 정맥 내 항생제 치료를 받았지만 간수치의 상승으로 치료가 중단되어 본원으로 전원된 환자였다. 병력 청취상 외상 병력은 없었고 과거력 및 가족력상에서도 특이 소견은 없었다. 입원 당시 측정된 체온은 36.8℃였고, 이학적 검사상 우측 흉쇄 관절 부위에 발적, 열감 및 압통 등의 소견을 보였고 우측 견관절의 능동적 관절 운동 범위는 통증으로 인하여 전방 거상 80°, 외회전과 내회전이 각각 20°로 제한된 소견을 보였으나 수동적 관절 운동 범위는 정상이었다.

단순 방사선 검사에서는 특이 소견이 없었으며(Fig. 1), 자기공명영상 검사(1.5 T, GE Healthcare®, WI, USA)상 흉쇄 관절의 아탈구의 소견은 없었으나 관절 전방 연부조직의 용기(bulging) 및 관절내 병소가 관찰되었다(Fig. 2A, B, C). 연부조직 및 관절 내 병소들은 T1 강조 영상에서 중간 신호 강도, T2 강조 영상에서 고 신호 강도를 나타내었고 조영제 증강 영상

에서 연부조직의 병소와 우측 쇄골부의 미만성 증강, 우측 흉쇄 관절부의 불규칙한 변연부 조영 증강 및 관절액의 증가가 관찰되었다(Fig. 2A, B, C).

혈액 검사 소견상 백혈구수가 8,240/mm<sup>3</sup>로 유의한 증가 소견은 없었으나, 적혈구 침강 속도는 24 mm/h, C-반응성 단백질은 42.71 mg/ml로 증가되어 있었다. 류마티스 인자(RA factor), 간기능 검사 및 공복 혈당 검사는 모두 정상이었고 복부 초음파 검사에서도 특이 소견은 관찰되지 않았다.

입원 당일 균 배양 검사를 위해 흉쇄 관절 천자를 통하여 약 0.5cc의 혈액이 섞인 체액(blood-tinged fluid)을 얻어 2회 균 배양 검사 및 혈액 배양 검사를 시행한 후 cephalosporin계 항생제인 cefminox(영진약품, 서울, 한국)를 하루 2.0g/2회 경험적 정맥 주사 항생제로 사용하였다. 투여 후 2일째부터 증상의 호전이 있어 수술적 치료는 시행하지 않았다. 혈액 배양 검사상 동정되는 균은 없었으나 관절 천자액-균 배양 검사상 2회 모두 포도상구균이 동정되었다. 항생제 투여

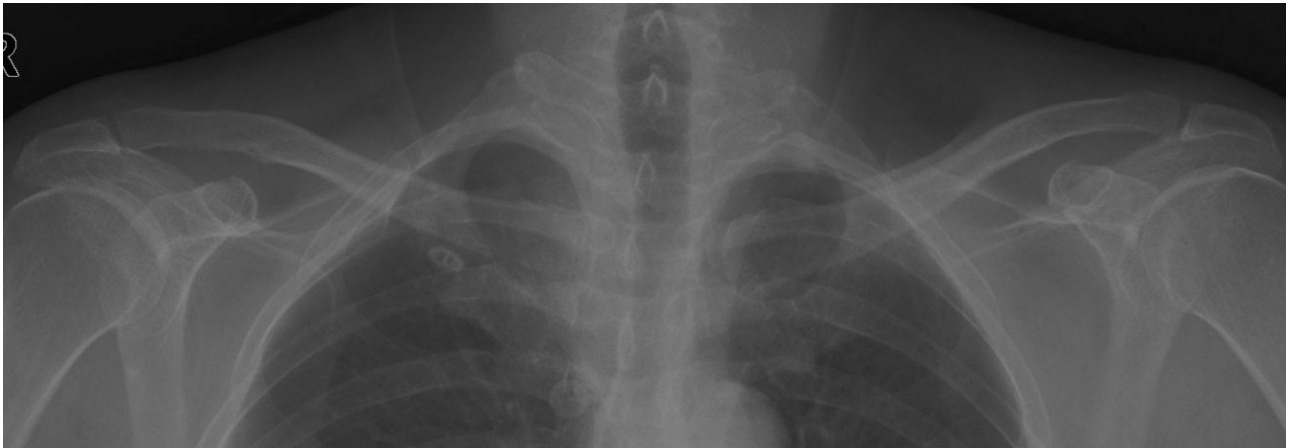


Fig. 1. A posteroanterior clavicular radiograph shows no specific findings.

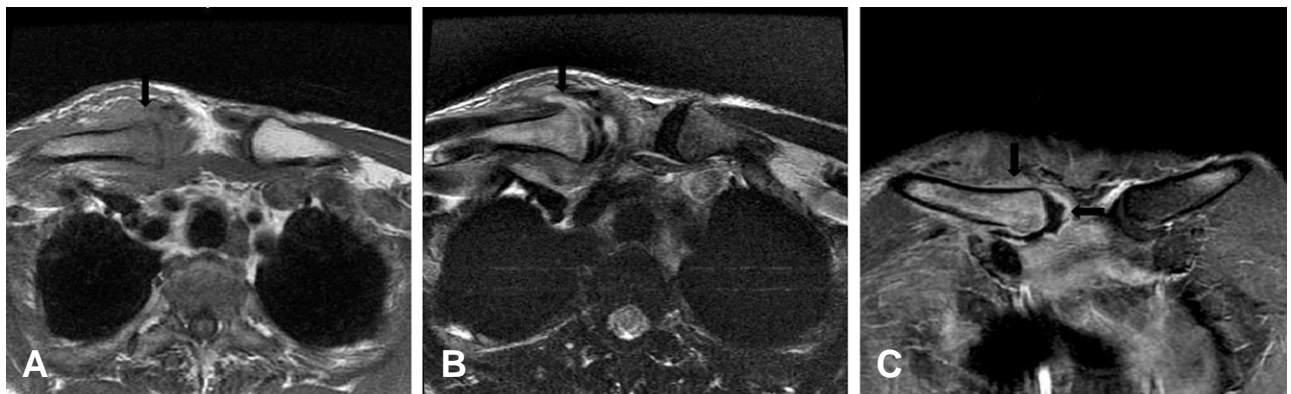


Fig. 2. (A) The T1-weighted axial image, (B) The T2-weighted axial image, (C) Gd-DTPA enhanced coronal MRI; MRI shows an ill defined mass anterior to the right sternoclavicular joint, low signal intensity on the T1-weighted axial image, high signal intensity on the T2-weighted axial image. And on Gd-DTPA enhanced coronal image, MRI shows diffuse enhancement of inflamed soft tissues and right clavicular bone, irregular and peripheral rim enhancement of right sternoclavicular joint and increased joint fluid.

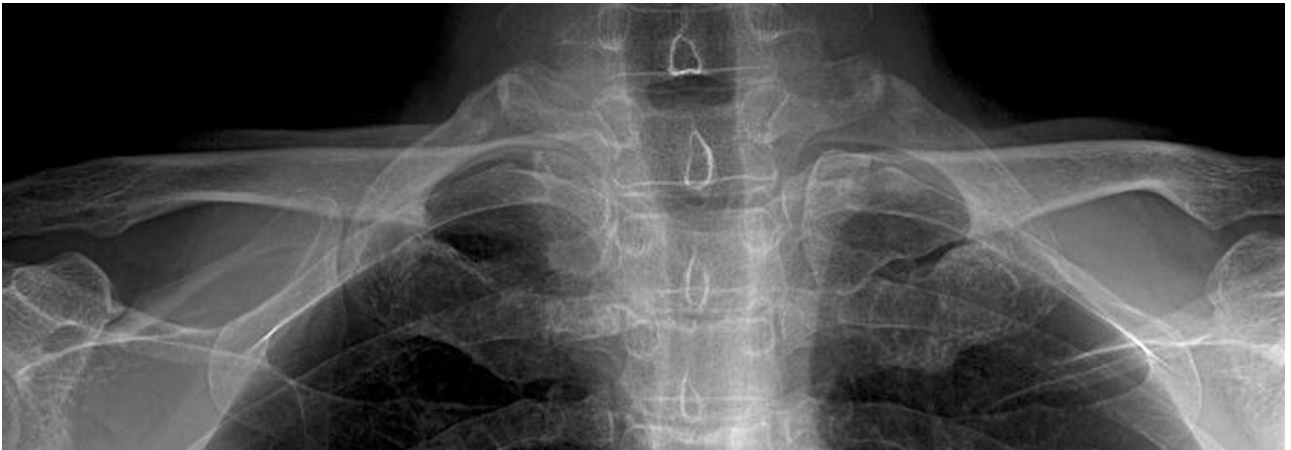

Fig. 3. The 2-year follow up posteroanterior clavicular radiograph shows no specific findings.

4주 시행 후 통증, 압통 및 감염 소견이 소실되었고, C-반응성 단백 수치도 정상화되어 경구로 동일 성분의 항생제를 추가로 2주간 투여하였다. 치료 후 2년 추시상 우측 흉쇄 관절부 통증 및 우측 견관절부 운동 제한은 없었으며 단순 방사선 검사에서도 특이 소견이 없었다(Fig. 3).

### 고 찰

흉쇄 관절은 쇄골의 내측 끝두의 아래 쪽 부위와 흉골의 상부 그리고 첫 번째 늑골의 연골 부위로 이루어진 관절로 주요 혈관, 신경 및 장기와 인접하고 있으며 이 부위에 발생하는 화농성 관절염은 전체 화농성 관절염의 약 1% 정도로 드물게 보고되고 있다<sup>3,5,7,10</sup>.

임상 증상으로는 주로 흉쇄 관절 주위에 국한되는 통증, 환측 어깨나 목으로 뻗치는 통증 및 통증으로 인한 환측 견관절부 운동 제한 등이 있을 수 있으며 이학적 검사에서는 발열, 흉쇄 관절부 종창 및 압통 등이 있을 수 있다<sup>2,4,5,7,10</sup>. Mohyuddin<sup>5</sup>은 발열은 주로 미열(low-grade)이며 오한은 동반하지 않는다고 하였고 Ross와 Shamsuddin<sup>7</sup>은 38°C 이상의 발열은 약 65%에서, 흉쇄 관절부 압통은 약 90%에서, 그리고 관절 운동 제한은 17%에서 관찰되었다고 하였다. 본 예에서는 고열의 소견은 없었지만 흉쇄 관절의 종창과 압통 그리고 견관절 운동 시 흉쇄 관절의 통증이 악화되어 이로 인한 견관절 운동 제한 소견을 보였다.

Ross와 Shamsuddin<sup>7</sup>은 흉쇄 관절 화농성 관절염의 유발 소인으로 정맥주사 약물 남용(21%), 원위 병소 감염(15%), 당뇨(13%), 외상(12%), 감염된 중심정맥관(9%) 및 만성 신부전(8%) 등을 보고하였고 본 예와 같이 유발 소인이 없이 건강한 환자에서 발생한 경우는 23%라고 보고하였다.

원인균으로는 포도상구균(49%), 녹농균(10%), 브루셀라(*Brucella melitensis*)(7%), 대장균(5%), B군

연쇄상구균(3%), 결핵균(*Mycobacterium tuberculosis*)(3%) 등이 있으며 이 중 다른 화농성 관절염과 같이 포도상구균이 가장 많은 원인균으로 본 예에서도 포도상구균으로 동정되었다<sup>6,7</sup>. 정맥주사 약물 남용자에 있어서는 녹농균이 원인인 경우가 많은데 이의 원인으로는 이들이 약물 주사 시 화장실을 주로 이용하는 것이 한 원인으로 보고되었다<sup>7</sup>.

흉쇄 관절막은 전후방 흉쇄 인대로 단단히 보강되어 있기 때문에 화농성 관절염을 초기에 진단하지 못하는 원인이 되어 진단 시 이미 약 55%에서 근위부 쇄골에 골수염이 동반되어 있다고 한다<sup>5,7</sup>. 또한 흉쇄 관절의 화농성 관절염이 초기에 진단이 안 될 경우 감염이 인접 부위로 퍼져 종격동염, 흉벽 농양 등과 같은 위험한 합병증을 유발할 수 있다<sup>5,7,9</sup>. 그러므로 진단과 치료를 위하여 전산화 단층촬영이나 자기공명영상 검사가 필요하다<sup>2,4,5,7</sup>. 감별 진단으로는 흉쇄 관절의 퇴행성 관절염, 강직성 척추염, 류마티스 관절염, 통풍 혹은 악성 종양의 전이 등을 포함하여야 한다<sup>5,8</sup>.

감염이 흉쇄 관절에만 제한된 경우는 경험적 항생제 사용 및 세균 동정 결과에 따른 항생제 사용을 통하여 치료할 수도 있다. 경험적 항생제 사용에 있어서는 포도상구균에 효과적인 oxacillin 혹은 cephazolin 등을 포함하여야 하며 감염 유발 소인이 있는 경우, 소인에 따라 methicillin 저항성 포도상구균(MRSA)이나 그람음성균(Gram-negative organism)에 효과 있는 항생제를 선택한다<sup>7</sup>. 하지만 관절 천자에 실패하였거나 항생제 요법만으로 효과가 없는 경우는 단순 절개 및 배농술을 사용할 수 있으며, 흉쇄 관절의 감염이 진행하여 골 파괴, 흉벽 농양, 후흉골 농양, 종격동 감염, 및 흉막 침범 등의 합병증을 유발한 경우는 관절 절제술을 고려하여야 한다<sup>2,4,5,7,10</sup>. 본 예에서는 세균 동정을 통하여 원인균을 확인한 후 적절한 항생제 치료만으로 만족스러운 치료 결과를 가져올 수 있었다.

유발 소인이 없는 건강한 성인에서도 일차성 흉쇄 관절 화농성 관절염이 발생할 수 있으며 전산화 단층촬영이나 자기공명영상 검사에서 합병증이 없고 관절 천자에서 농이 없는 경우는 수술적 치료 없이 감수성 항생제의 투여만으로 치유할 수 있음을 경험하였다.

REFERENCES

- 1) **Ji JH, Kim WY, Kim JY, Jung SR, Kim JC:** Secondary septic arthritis due to olecranon bursitis -A case report-. *J Korean Shoulder Elbow Soc*, 6: 167-172, 2003.
- 2) **Lee HY, Kang YK, Kim SK, Rhyu KW, Song YO:** Isolated Staphylococcal infection of the sternoclavicular joint in healthy adult -A case report- *J Korean Orthop Assoc*, 31: 159-161, 1996.
- 3) **Lee WS, Kim TS, Yoon JR, Kim YB, Seo DH, Kwon JH:** Migration of K-wires from the acromioclavicular joint to the neck - Case report (2 cases) -. *J Korean Shoulder Elbow Soc*, 9: 196-201, 2006.
- 4) **Mikroulis DA, Verettas DA, Xarchas KC, et al:** Sternoclavicular joint septic arthritis and mediastinitis. A case report and review of the literature. *Arch Orthop Trauma Surg*, 128: 185-187, 2008.
- 5) **Mohyuddin A:** Sternoclavicular joint septic arthritis manifesting as a neck abscess: a case report. *Ear Nose Throat J*, 82: 618-621, 2003.
- 6) **Ross JJ, Saltzman CL, Carling P, Shapiro DS:** Pneumococcal septic arthritis: review of 190 cases. *Clin Infect Dis*, 36: 319-327, 2003.
- 7) **Ross JJ, Shamsuddin H:** Sternoclavicular septic arthritis: review of 180 cases. *Medicine (Baltimore)*, 83: 139-148, 2004.
- 8) **Taylor LJ, Belham GJ:** Monarticular septic arthritis of the sternoclavicular joint. *Arch Emerg Med*, 2: 177-178, 1985.
- 9) **Yasuda T, Tamura K, Fujiwara M:** Tuberculous arthritis of the sternoclavicular joint. A report of three cases. *J Bone Joint Surg Am*, 77: 136-139, 1995.
- 10) **Yood RA, Goldenberg DL:** Sternoclavicular joint arthritis. *Arthritis Rheum*, 23: 232-239, 1980.

초 록

흉쇄 관절의 화농성 관절염은 드문 질환으로 정맥주사 약물 남용, 당뇨 그리고 외상 등과 같은 선행성 요인과 연관되어 주로 발생한다. 진단이 지연될 경우 중격동염, 흉벽 농양 등과 같은 위험한 합병증이 발생할 수 있으므로 전산화 단층촬영이나 자기공명영상 검사 등을 시행하여야 하고 중격동염 및 흉벽 농양 등과 같은 합병증 발생 시는 흉쇄 관절 절제술을 고려하여야 한다. 저자들은 감염 유발 소인이 전혀 없는 건강한 52세 남자에서 발생하였으며 균 배양 검사상 포도상구균으로 동정되었고 감수성 항생제인 cefminox(첫 4주는 정맥주사, 그 후 2주는 경구투여)만으로 치유되었던 일차성 흉쇄 관절 화농성 관절염에 대해 보고하는 바이다.

색인 단어: 흉쇄 관절, 화농성 관절염, 건강한 성인