

## 족부, 족관절 결핵

인제대학교 의과대학 부산백병원 정형외과학교실

최장석 · 광희철 · 김정한 · 정훈재

### Tuberculosis in Foot and Ankle

Jang-Seok Choi, M.D., Heui-Chul Gwak, M.D., Jung-Han Kim, M.D., Hoon-Jae Chung, M.D.

Department of Orthopedic Surgery, University of Inje College of Medicine, Busan Paik Hospital, Busan, Korea

#### =Abstract=

**Purpose:** To emphasize the importance of considering tuberculosis in atypical cases of foot and ankle by reporting clinical results of those cases.

**Materials and Methods:** Seven cases which were diagnosed as tuberculosis around foot and ankle from March 1996 to June 2007 were included. We reviewed initial impressions, the time to be diagnosed, clinical symptoms, laboratory findings, radiological findings and the clinical results and complications.

**Results:** We followed up at least 6 months (6~24 months) after surgery in all cases. Initially 2 cases had been diagnosed as cellulitis, 4 cases as chronic osteomyelitis, and 1 case as an ankle instability. Tuberculosis was diagnosed after biopsy in all cases. Mean duration of symptom was 15 months (6~36 months) except in infants. There were various radiologic manifestations such as osteopenia, bony erosion or destruction and cystic changes. Symptoms were relieved in all cases within 4 months with chemotherapy followed by surgical biopsy, except one ankle which had been misdiagnosed as ankle instability and joint destruction was developed after modified Bröstrom surgery.

**Conclusion:** It is important to perform a surgical biopsy for diagnosis and proper management even with a faint suspicion on tuberculosis in foot and ankle. And in case of need, when surgical biopsy is performed, curettage procedure may help to improve clinical result.

**Key Words:** Foot, Ankle, Tuberculosis

## 서 론

폐외 결핵에 있어서 결핵균의 골격계 침범은 전체 결핵의

약 1~3%를 차지한다<sup>5)</sup>. 골관절 결핵은 사지보다는 체간 골격을 주로 침범하며, 척추에 일반적으로 가장 많이 발생하고, 족부의 결핵성 골수염은 상대적으로 드문 것으로 알려져 있다<sup>5,14,18,22)</sup>. 또한 골격계 결핵의 임상 양상 및 방사선학적 소견은 비특이적이기 때문에 화농성, 진균성 감염에 의한 골수염 및 악성 종양 등의 기타 질환과 감별이 쉽지 않아<sup>5)</sup> 초기 치료가 적절하지 못하고 따라서 불량한 결과를 초래할 수 있다<sup>3,5,6,10,18)</sup>.

특히 족부 결핵은 골격계 결핵 중에서도 10% 미만에서 발생하지만 병변 진행 시 심각한 장애를 일으킬 수 있다. 이에 저자들은 1996년 3월부터 2008년 6월까지 본원에서

• Address for correspondence

**Heui-Chul Gwak, M.D.**

Department of Orthopedics, Busan Paik Hospital, College of medicine, Inje University 633-165 Gaegeum-dong, Busan Jin-gu, Busan, 614-735, Korea

Tel: +82-51-890-6129 Fax: +82-51-892-6619

E-mail: ortho1@hanmail.net

\* 본 논문의 요지는 2007년도 대한족부족관절학회 추계학술대회에서 발표되었음.

경험했던 족부와 족관절 결핵 7예(족부의 결핵성 골수염 4예, 족부 관절 결핵 1예 및 족관절 결핵 2예)를 문헌 고찰과 함께 보고하는 바이다.

## 대상 및 방법

### 1. 대상

1996년부터 2008년 6월까지 본원에서 족부의 골, 족부 관절 및 족관절에 결핵으로 진단받은 7명의 환자를 대상으로 하였다. 남자가 5예, 여자가 2예였으며, 평균 나이는 31.2세(범위, 7개월~62세)였다. 전례에서 확진을 위한 수술적 생검을 시행하였다.

### 2. 방법

먼저 방사선학적으로 족부 및 족관절 결핵의 골 침범 양상 및 범위를 평가하기 위해서 족부 전후면, 측면 및 족관절 전후면, Mortise, 측면 방사선 사진을 분석하였으며, 추가적으로 주위 연부 조직의 평가를 위하여 시행된 5예의 자기공명영상을 분석하였다. 또한 의무 기록 재고를 통하여 내원 시의 추정 진단명, 증상 발현 후 진단까지의 기간, 동반 임상 증상, 혈액 검사 결과, 항결핵 화학 요법의 기간, 조직 검사와 수술적 치료 및 합병증에 대하여 분석하였으며 술 전 및 술 후 기능 및 임상적 평가는 미국정형외과족부족관절학회 평가표(AOFAS score)를 이용하였다.

## 결 과

### 1. 내원 시 추정 진단

타 병원에서 본원으로 전원된 경우가 6예였고, 전원 시 추정 진단명은 봉와직염 2예, 만성 골수염 4예였다. 전례에서 항생제 경구 투여 중이었고 항결핵제를 복용한 예는 없었다. 1예는 만성 족관절 불안정성으로 인한 동통으로 본원 외래를 방문하여 인대 손상과 연부조직 종괴로 진단

되었다가 생검 결과 결핵으로 판정되었던 경우였다(Table 1).

### 2. 증상 발생부터 진단까지의 기간

증상 발생부터 진단까지의 기간은 영아에서 발생한 2예에서는 3주 이내였으나, 나머지 5예에서는 평균 15개월(범위, 6~36개월)의 기간이 걸렸다. 전체 평균 이환 기간은 11개월이었다(Table 1).

### 3. 기타 결핵 감염 병소 및 동반 임상증상

내원 시 활동성 결핵으로 진단받은 경우 2예였으며 기침, 미열 및 체중 감소 등의 전신 증상을 동반하였다. 타 증례에서는 전신 증상을 동반하지 않았다. 과거 결핵을 진단받은 후 완치된 경우가 1예였으며, 폐를 제외한 기타 소화기계, 비뇨기계 등의 결핵 병소는 관찰되지 않았다. 전례에서 족부의 골, 족부 관절 및 족관절 이외의 다른 골 및 골관절 부위의 병변은 관찰되지 않았으나, 2예에서는 병변 부위의 누공(fistula)이 관찰되었으며, 2예에서는 주위 연부 조직에 결핵성 농양이 관찰되었다.

### 4. 혈액 검사 소견

백혈구 수치는 1예(증례 2)에서 현저한 증가가 관찰되었다. 적혈구 침강 속도 및 CRP는 3예에서 정상 범위를, 4예에서 상승하였다. 적혈구 침강 속도 및 CRP 수치는 2예에서 현저하게 증가하였으며 이들은 모두 내원 시 활동성 폐결핵을 진단받고 기침, 미열 등 전신 증상을 동반한 환자에서 상승하였다(Table 2).

### 5. 방사선학적 소견

단순 방사선 소견상 5예에서는 침범된 골에 불분명한 경화성 경계를 가지는 골 음영 감소 병변이 관찰되었으며 골막 반응은 관찰되지 않았다. 1예에서는 족관절의 관절 간격 감소 및 파괴가 있었으며 심한 족관절의 변형이 관찰되었

Table 1. Initial Impression and Duration of Symptom

Case No.	1	2	3	4	5	6	7
Sex/Age (years)	F/7months	M/8months	M/22	M/28	F/49	M/56	M/62
Initial impression	OM*	Cellulitis	OM	OM	CAI <sup>†</sup>	OM	Cellulitis
Duration of symptoms	1 week	3 weeks	10 months	12 months	12 months	24 months	6 months

\*OM, Osteomyelitis; <sup>†</sup>CAI, chronic ankle instability.

**Table 2.** Value of WBC, ESR and CRP at Admission

Case No.	WBC* ( $\times 10^9/L$ )	Lymph <sup>†</sup> (%)	PMN <sup>‡</sup> (%)	ESR <sup>§</sup> (mm)	CRP** (mg/dl)
1	6900	72	23	-	0.03
2	25520	54	40	50	4.89
3	4470	51	31	22	1.02
4	8510	28	63	25	1.48
5	7800	44	51	18	0.55
6	6350	15	76	12	0.44
7	7500	55	37	58	5.95

\*WBC, White cell blood; <sup>†</sup>Lymph, Lymphocyte; <sup>‡</sup>PMN, Polymorphoneutrophil; <sup>§</sup>ESR, Erythrocyte sedimentation rate; \*\*CRP, C-reactive protein.

다. 나머지 1예에서는 특별한 골 병변이 관찰되지 않았다. 단순 방사선학적 소견상 3예에서 2개 이상의 골을 침범하였고, 3예에서 단독으로 발생하였다(Table 3).

### 6. 조직 및 병리학적 소견

전례에서 조직학적 생검, AFB 염색 검사 및 결핵균 배양을 시행하였다. AFB 염색 검사에서는 2예에서만 양성 소견을 보였으며, 결핵균 배양 검사에서는 5예에서 Mycobacterium tuberculosis가 배양되었으며 2예에서는 균주가 배양되지

않았다. 조직학적 생검 결과에서는 전례에서 건락성 괴사를 동반한 만성 육아종성 염증소견을 보였다(Table 4).

### 7. 항결핵 화학요법

영아를 제외한 5예에서는 Isonizid, Rifamfin, Ethambutol, Pyrazinamide 병합 투여를 2개월, Isonizid, Rifamfin, Ethambutol을 4개월 투여하였으며, 2예의 영아에 대해서는 Isonizid, Rifamfin, Pyrazinamide를 9개월간 투여하였다.

### 8. 조직 검사 및 수술적 치료

전례에서 확진을 위한 수술적 생검술을 시행하였다. 이중 누공이 관찰되었던 영아 2예에서는 생검과 동시에 소파술 시행하였으며, 결핵성 농양이 있었던 2예에서는 수술적 생검술 시행 시 동반된 결핵성 농양의 소파술을 시행하였으며, 심한 관절 파괴가 있는 1예에서는 족관절 유합술을 시행하였고, 술 전 만성 족관절 불안정 및 연부조직 종괴로 추정 진단하였던 1예에서는 변형 Bröstrom 술식 및 생검술 시행 이후 항결핵 요법을 시행하였으나 이후 추시 관찰에서 증상 악화 및 관절 파괴 진행 소견 관찰되어 타병원 전원 후 관절

**Table 3.** Site of Lesion and Radiologic Finding

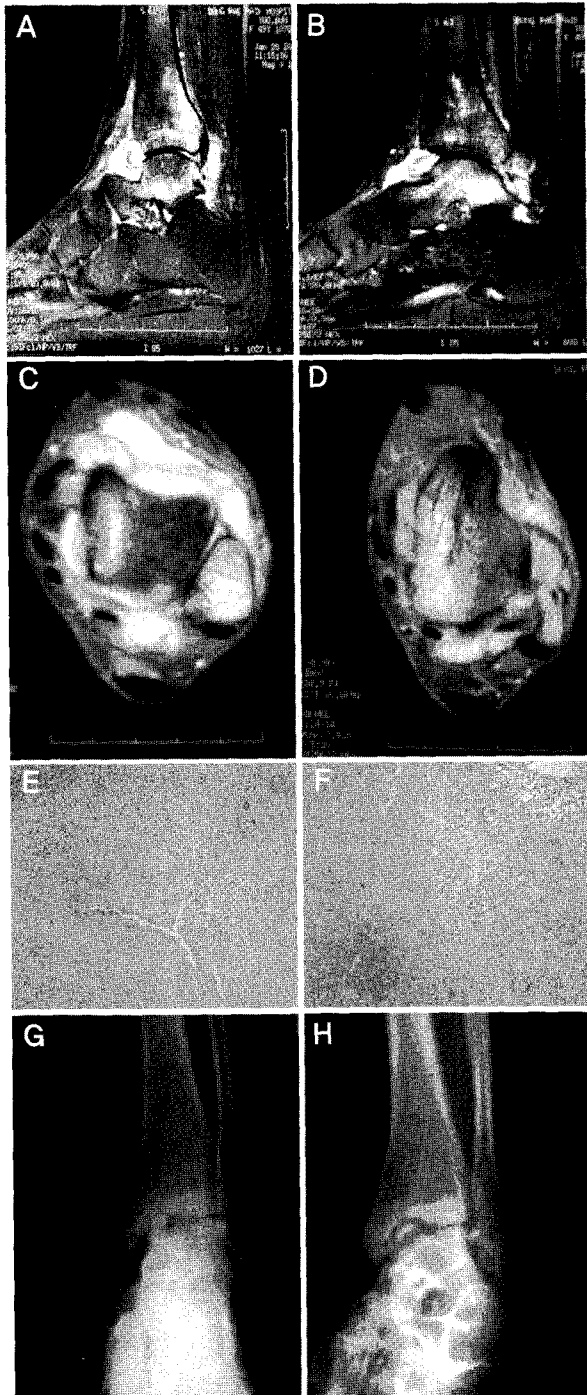
Case No.	Site	Lesion Diagnosis	Demineralization	Periosteal reaction	Cyst	Erosion	Joint destruction	Soft tissue swelling
1	Cuboid	Tuberculous osteomyelitis	+	-	+	-	-	+
2	Calcaneus	Tuberculous osteomyelitis	+	-	+	-	-	+
3	Metatarsal, Navicula, Cuneiform, Cuboid	Tuberculous arthritis (foot)	+	-	-	+	-	-
4	Metatarsal, Navicular, Cuneiform	Tuberculous osteomyelitis	+	-	-	+	-	-
5	Distal tibia, Talus	Tuberculous arthritis (ankle)	-	-	-	-	-	+
6	Distal tibia, Talus	Tuberculous arthritis (ankle)	+	-	-	+	+	+
7	Talus	Tuberculous osteomyelitis	+	-	-	+	-	+

**Table 4.** Histological and Pathologic Result

Case No	1	2	3	4	5	6	7
AFB stain	-	-	+	-	-	+	-
Culture (Organism)	M. tuberculosis*	-	M. tuberculosis*	-	M. tuberculosis*	M. tuberculosis*	M. tuberculosis*
Biopsy	Chronic granulomatous inflammation with caseous necrosis	Chronic granulomatous inflammation with caseous necrosis	Chronic granulomatous inflammation with caseous necrosis	Chronic granulomatous inflammation with caseous necrosis	Chronic granulomatous inflammation with caseous necrosis	Chronic granulomatous inflammation with caseous necrosis	Chronic granulomatous inflammation with caseous necrosis

\*M. tuberculosis, Mycobacterium tuberculosis.

유합술 시행하였다. 나머지 2예에서는 생검술만 시행하였다.



**Figure 1.** (A-D) MR images show altered marrow signal in distal tibia and talus. And this image show soft tissue edema on the anterior and post aspect of the foot and complete rupture of ATF ligament. (E-F) This photos show granulomatous inflammation with epitheloid cells and Langhans giant cell and caseous necrosis (H&S stain  $\times 20$ ). (G-H) Plain radiographs of foot and ankle show destruction of the ankle with several sequestra in the talus.

### 9. 술 후 합병증

누공이 있었던 1예를 포함한 5예에서는 창상 감염 및 재발 등의 합병증이 관찰되지 않았으나, 영아에서 누공이 형성되었던 1예에서는 수술 2주째 창상부위 농 형성으로 변연 절제술을 재시행하였으며 이후 특별한 문제없이 치유되었다. 만성족관절 불안정 진단 하에 변형 Bröstrom 술식 및 변연 절제술을 시행한 1예에서는 창상부위의 합병증은 관찰되지 않았으나, 외래 추시상 족관절 파괴가 진행되어 타 병원 전원 후 족관절 유합술을 시행하였다.

### 10. 추시 관찰

술 후 6개월 이상 추시 관찰하였고, 전례에서 4개월 이내에 증상 호전이 관찰되었다. 영아를 제외한 미국정형외과 족부족관절학회 평가가 가능했던 성인 환자 5예에서 미국정형외과족부족관절학회 점수는 술 전 32점에서 최종 추시 시 68점으로 상승하였다.

#### 1) 증례 1

49세 남자 환자로 1년 전부터 발생한 좌측 족부의 동통 및 부종을 주소로 내원하였다. 외상은 없었고, 20년 전 폐결핵 진단 후 치료받은 병력이 있었다. 이학적 검사상 족부 배부와 외과 부위로 압통 및 부종이 있었고, 족관절 운동 시 동통 악화되는 양상을 보였다. 국소 열이나 발적은 없었다. 족관절 전방 전위 검사상 불안정 소견이 관찰되었다. 실험실 검사상 백혈구 수치는 정상이었고, ESR 53 mm/Hr, CRP 0.37 mg/dL이었다. 흉부 방사선 소견상 활동성의 폐 병변은 관찰되지 않았다. 족관절 전후면 및 측면 단순 방사선 사진상 특이한 골 병변은 관찰되지 않았으며, 자기 공명 영상에서 족관절 전·후면에 T2 강조 영상에서 고신호 강도를 가지는 낭성 종괴 소견 및 거골 체부 및 경골 원위부에 골부종이 관찰되었고, 전방 거비 인대의 파열이 관찰되었다 (Fig. 1A-D). 만성 족관절 불안정 진단 하에 종괴 절제술 및 변형 Bröstrom 술식을 시행하였으며 수술 소견상 전방 거비 인대 완전 파열과 족관절 전·후면에 낭성 종괴 관찰되었으나 농양 형성이나 감염성 조직은 관찰되지 않았다. 조직 검사상에서 건락성 과사를 동반한 만성 육아종성 염증 관찰되어 족관절 결핵으로 진단 하에 항결핵 화학 요법을 시행하였으며 (Fig. 1E-F), 술 후 외래추시에서 증상 호전되다가 다시 악화되는 양상 보였으며, 술 후 9개월째 시행한 족관절 전·후면 단순 방사선 검사상 거골 체부, 거골 원개 (talar dome), 경골 원위 관절면의 파괴 및 관절 간격 감소가

관찰되었다(Fig. 1G-H). 환자는 석고 고정 등의 보존적 치료에도 불구하고 심한 족관절 동통과 족관절 파괴가 진행되는 양상으로 타병원 전원 후 족관절 유합술을 시행하였다.

2) 증례 2

22세 남자 환자로 외상없이 10개월 전부터 발생한 좌측 족부 동통을 주소로 내원하였다. 과거력상 특이사항은 없었다. 이학적 검사상 좌측 족부 배부에 부종, 발적 및 압통이 있었고, 국소열은 관찰되지 않았다. 체중 부하 시 동통 악화되는 양상을 보였으며 족관절의 운동범위는 정상이었으며 발열 등 기타 전신 증상은 없었다. 타 병원에서 봉와직염 진단하에 항생제 복용 중이었으나 증상 호전이 없는 상태였다. 실험실 검사상 백혈구 5490, ESR 22 mm/Hr, CRP 1.02 mg/dL이었으며, 흉부 방사선 사진상 특이소견 관찰되지 않았다. 좌측 족부 전후면 및 측면 사진상 제2,3,4,5 중족 족관절 및 주상골, 설상골 및 입방골 전반을 포함하는 중족근간 관절의 미만성 골음영 감소 소견 관찰되며 진산화 단층 촬영에서 동일 부위에 불규칙한 골미란이 관찰되었다(Fig. 2A-C). 외래에서 시행한 병변부위 흡인술에서 AFB 염색 검사 양성으로 나타나 족부 관절 결핵 진단하에 항결핵 화학요법과 함께 소파술 및 변연절제술 시행하였으며 수술 소견상 제1 중족골 근위부와 중족부에 미만성 감염성 조직 및 농이 관찰되었다. AFB 및 배양 검사상 양성, 해부병리소견상 건락성 괴사 및 만성 육아종성 염증 관찰되었다(Fig. 2-D). 6개월 추시관찰에서 족부 동통은 감소되었으며, 골 밀도 증가 및 골소주 회복이 관찰되었다(Fig. 2E-F). 창상 부위는 특별한 합병증 없이 치유되었다.

고 찰

골 및 골관절 결핵은 임상 증상 및 방사선학적 소견이 비특이적이며 세균성 감염, 골종양 등과 쉽게 감별하기 어렵다<sup>4,8,15,18,20</sup>. 그리고 질병이 서서히 진행되는 특성을 가지고 있기 때문에 진단과 적절한 치료가 늦어져 환자의 예후에 있어서 불량한 결과를 초래할 수 있다<sup>20,22</sup>. 결핵은 저소득층에서 유병률이 높은 것으로 보고되고 있고, 이런 경제적인 문제로 인해 증상 발생부터 초진까지의 이환 기간이 길며, 다른 질환으로의 오진으로 인해 항결핵치료가 시작될 때는 이미 임상증상이 상당히 진행된 경우가 많다<sup>15,20,22</sup>. 윤 등<sup>20</sup>은 1년 이내가 69%, 1년 이상인 경우가 31%, Lafond<sup>11</sup>는 42%에서 6개월 이상의 이환 기간을 보고하였다. 본 증례에서는 영아에서 발생한 경우를 제외한 5예에서 증상 발생 후 진단 및 항결핵 화학요법이 시작되기 까지 6개월 이상의

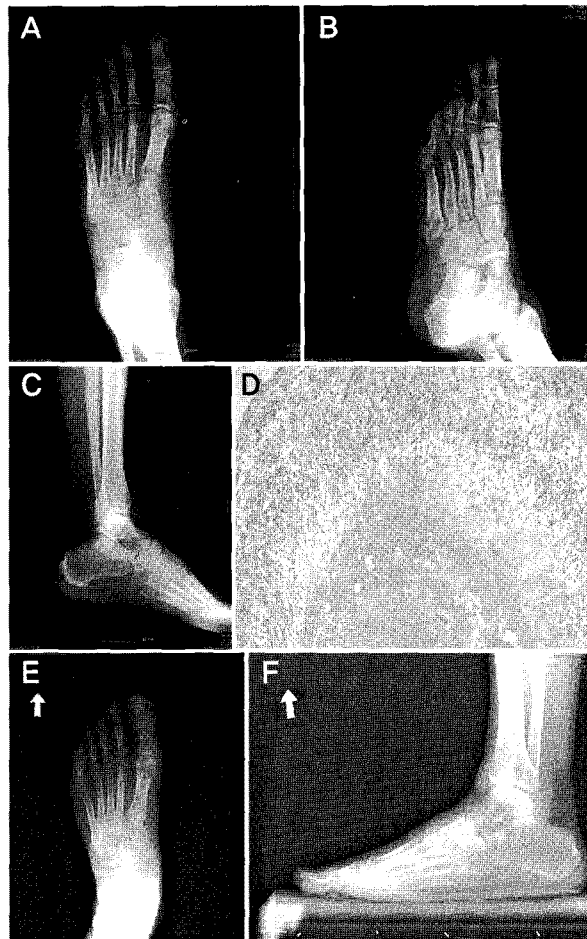


Figure 2. (A-C) Plain radiographs of foot and ankle show diffuse osteoporosis in the midfoot without destruction of joint. (D) A granuloma composed of epithelioid histiocytes and multinucleated giant cells surrounding central caseous necrosis is seen (H&S stain ×100). (E-F) Restoration of bone stock is visible in postoperative radiographs taken 19 months after surgery.

시간이 경과하였다.

골 및 골관절 결핵의 임상양상은 국소 열, 부종, 발적 등과 함께 미열, 체중 감소 등 전신증상이 동반될 수 있다. 폐결핵에 의해 2차적으로 혈액 및 임파절을 통해 속발하는 것으로 알려져 있으나, 윤 등<sup>21</sup>은 골 및 골관절 결핵에서 폐결핵 및 결핵성 늑막염의 빈도가 29.65%로 보고하였다. 또한 결핵성 골수염은 폐 병변 외에도 비노생식기계, 소화기계 등 다른 부위의 결핵과 자주 병발하여 Harris 등<sup>7</sup>은 35.8%, 김 등<sup>12</sup>은 33%에서 타 장기의 결핵이 동반된다고 하였다. 본 연구에서 내원 시 활동성 폐결핵을 진단 받은 경우가 2예였으며 과거 결핵을 앓은 후 완치판정을 받은 경우가 1예 있었다. 발열 체중감소 등 전신 증상은 활동성 폐결핵이 진단되었던 2예에서 관찰되었다. 폐결핵을 제외한 타 장기 및 골관절에 결핵이 병발한 예는 없었다. 동반된 합병

증으로는 누공 형성이 가장 흔한 것으로 보고되고 있으며 Lafond<sup>11)</sup>는 37%, 윤 등<sup>22)</sup>은 11.47% 로 보고하고 있으며 본 연구에서는 2예에서 관찰되었다.

골 및 골관절 결핵은 전체 결핵의 약 1~3%, 폐 외 결핵의 10%를 차지한다<sup>5)</sup>. 주로 척추, 고관절 등에서 호발하며, 족부 및 족관절 결핵은 골관절 결핵의 10% 정도로 매우 드문 것으로 보고하고 있으며<sup>5,14,15,18)</sup>, 윤 등<sup>22)</sup>도 골관절 결핵환자 172예 중 단지 4예(2.33%)에서 족관절에 발생하였다고 보고하였다.

본 증례에서는 족부 결핵성 골수염이 4예였으며, 족관절 결핵이 2예, 족부 관절 결핵이 1예였다. Dhillon 등<sup>5)</sup>은 족부의 골관절 결핵환자 22예에서 종골과 중족골에 가장 흔하게 발생한다고 하였으나, 본 연구에서는 결핵성 골수염 4예 중 종골에서 1예, 입방골에서 1예, 거골에서 1예 발생하였으며 나머지 1예에서는 중족골과 주상골, 설상골에 다발성으로 발생하였다.

골 및 골관절 결핵에서 단순 방사선 검사상 불분명한 경화성 경계를 가지는 낭종성 변화, 골조송증 및 연부 조직 종창 및 관절 간격 감소가 보일 수 있으며, 골막반응은 거의 관찰되지 않는 것으로 보고되고 있다<sup>17,18,20)</sup>. 병변은 하나의 골에 국한되기 보다는 주로 다발성으로 발생하며 낭종성 변화는 소아에서 좀 더 흔하게 관찰된다<sup>18)</sup>. 이런 방사선학적 소견은 비특이적이며 따라서 만성 골수염을 비롯한 다른 병리상태와의 감별이 어렵다<sup>5,15,19)</sup>. Walker 등<sup>21)</sup>은 18명 중 9명이 오진되었으며 결핵성 골수염의 확진까지 19개월이 걸렸다고 보고하였으며, 윤 등<sup>22)</sup>도 결핵성 골수염의 상당수가 류마티스 관절염으로 오진되었다고 보고하였다. 본 증례에서는 영아에서 발생한 2예에서만 낭종성 변화가 관찰되었고 나머지 증례에서는 정상소견에서 골조송증 및 관절 간격 감소 및 파괴 등의 다양한 소견을 보였다. 술 전 방사선 소견만으로 결핵성 골수염을 진단하기는 어려웠으며, 실제로 타 병원에서 본원으로 전원된 6예에서는 만성 골수염, 봉와직염 등의 진단 하에 항생제 복용 중이었으며, 결핵성 골수염이 진단된 예는 없었다.

확진을 위해서는 도말 및 배양 검사상 결핵균을 확인하거나, 조직 생검을 통하여 건락성 괴사를 동반한 만성 육아 종성 염증을 확인하여야 한다<sup>15,20)</sup>. 골관절 결핵의 치료의 원칙은 항결핵 화학요법을 이용한 내과적 치료가 우선되어야 하며 그에 병행하여 필요시 수술적 치료를 시행할 수 있다<sup>1,2,4)</sup>. Dhillon 등<sup>5)</sup>은 결핵성 골수염에서 항결핵 화학요법에 반응하지 않거나 동통과 함께 관절 파괴가 진행될 때 수술적 치료를 시행해야 한다고 주장하였다. 이외에도 관절파괴나 누루 및 농양 형성 시에는 항결핵 화학요법과 더불어

수술적 치료를 병행하였을 때 결과가 좋다고 보고가 있다<sup>14,22)</sup>. 심한 골관절 파괴가 있는 2예에서는 족관절 유합술을 시행하였으며 Inoue 등<sup>9)</sup>은 진행된 족관절 결핵은 대부분 수술적 치료가 필요하며 특히 심한 변형 및 통증이 동반된 경우 관절 고정술의 좋은 결과를 주장하였다. 전례에서 특별한 합병증 없이 항결핵 화학요법 시행 이후 4개월 이내에 ESR, CRP 감소 및 창상 치유가 되었으며, 방사선학적 소견상 골소주의 회복 및 골밀도 증가 등의 회복 소견을 보였다. 술 전 만성 족관절 불안정 및 족관절 연부조직 종괴로 진단된 1예는 변형 Bröstrom 술식, 종괴 절제술 시행한 후 항결핵제 투여를 하였으나 9개월 추시에서 족관절의 간격 감소 및 파괴가 진행되었다. 이는 술 후 족관절 결핵이 진단된 후 항결핵 화학요법을 시행하였으나 항결핵 화학요법에 잘 반응하지 않았으며 이에 따른 추가적 변연절제술 및 소파술이 시행되지 않아 병변이 진행된 것으로 사료된다. Inoue 등<sup>9)</sup>의 주장대로 항결핵제 화학요법에 반응하지 않거나, 관절 파괴성 병변이 동반된 진행된 결핵은 수술적 치료가 필요하며 농양 형성 및 누공 등의 연부조직의 합병증이 발생 시에 철저한 변연절제술 및 소파술을 시행하는 것이 조기 회복 및 재발에 좋은 결과를 가져오는 것으로 생각된다.

## 결 론

족부의 결핵성 골수염은 매우 드물고 임상양상 및 방사선학적 소견이 비특이적이기 때문에 진단의 어려움이 있어 대부분 증상의 발현 후 수개월 후에 병원을 방문한다. 따라서 결핵성 골수염의 조기 진단을 위해서는 국소 열, 부종, 발적 등과 함께 미열, 체중 감소 등 전신증상이 동반될 경우 결핵의 가능성을 의심해보는 것이 가장 중요하다. 그 치료에 있어서는 항결핵제 화학요법이 원칙이며 이를 위하여 조기에 생검을 통한 조직학적 확진이 병행되어야 하며, 항결핵제 화학요법에 반응하지 않거나, 관절 파괴성 병변, 농양 형성 및 누공 등의 연부조직의 합병증이 발생 시 수술적 방법을 통하여 결핵 치료의 효과를 증대시킬 수 있을 것으로 사료된다.

## REFERENCES

1. Allen AR and Stevenson AW: A ten-year follow-up of combined drug therapy and early fusion in bone tuberculosis. *J Bone Joint Surg*, 49-A: 1001-1003, 1967.
2. Allen AR and Stevenson AW: The results of combined drug therapy and early fusion in bone tuberculosis. *J Bone Joint Surg*, 39-A: 32-42, 1957.

3. **Bozkurt M, Doğan M, Sesen H, Turanlı S and Basbozkurt M:** Isolated medial cuneiform tuberculosis : a case report. *J Foot Ankle Surg*, 44: 60-63, 2005.
4. **Campos OP:** Bone and joint tuberculosis and its treatment. *J Bone Joint Surg*, 37-A: 937-966, 1955.
5. **Dhillon MS, Shama S, Gill SS and Nagi ON:** Tuberculosis of bones and joints of the foot: an analysis of 22 cases. *Foot Ankle*, 14: 505-513, 1993.
6. **Enarson DA, Fujii M, Nakielna EM and Grzybowski S:** Bone and joint tuberculosis. A continuing problem. *Can Med Assoc J*, 120: 139-145, 1979.
7. **Harris RI and Coulthard HS:** Prognosis in bone and joint tuberculosis: an analysis of the results of treatment and a consideration of the factors which influence the end result. *J Bone Joint Surg*, 24-A: 382-395, 1942.
8. **Huang CH:** Extra-articular tuberculous osteomyelitis. A report of 11 cases. *Int Orthop*, 20: 169-171, 1996.
9. **Inoue S, Matsumoto S, Iwamatsu Y and Satomura M:** Ankle tuberculosis: a report of four case in a Japanese hospital. *J Orthop Sci*, 9: 392-398, 2004.
10. **Jerome JIJ, Varghese M and Sankaran B:** Tuberculosis of the cuneiform. *Foot Ankle Surg*, 13: 199-202, 2007.
11. **Lafond EM:** An analysis of adult skeletal tuberculosis. *J Bone Joint Surg*, 40-A: 346-364, 1958.
12. **Lee HK, Kim SR and Sung SC:** A clinical study on tuberculosis of the peripheral bone and joints of 198 cases. *J Korean Orthop Assoc*, 12: 361-366, 1977.
13. **Shembekar A and Babhulkar S:** Chemotherapy for osteoarticular tuberculosis. *Clin Orthop Relat Res*, 398: 20-26, 2002.
14. **Silva JF:** A review of patients with skeletal tuberculosis treated at the University Hospital, Kuala Lumpur. *Int Orthop*, 4: 79-82, 1980.
15. **Smith MHD, Starke JR and Marquis JR:** Tuberculosis and opportunistic mycobacterial infections. *Textbook of pediatric infectious disease*. Philadelphia, Saunders: 1321-1362, 1992.
16. **Vallejo JG, Ong LT and Strake JR:** Tuberculous osteomyelitis of the long bones in children. *Pediatr Infect Dis*, 14: 524-546, 1995.
17. **Versfeld GA and Solomon A:** A diagnostic approach to tuberculosis of bones and joints. *J Bone Joint Surg*, 64-B: 446-449, 1982.
18. **Vohra R, Kang HS, Dogra S, Saggarr RR and Sharma R:** Tuberculosis osteomyelitis. *J Bone Joint Surg*, 79-B: 562-566, 1997.
19. **Walker GF:** Failure of early recognition of skeletal tuberculosis. *Br Med J*, 1: 682-683, 1968.
20. **Watts HG and Lifeso RM:** tuberculosis of bones and joints. *J Bone Joint Surg*, 78-A: 288-299, 1996.
21. **Wilkinson MC:** Synovectomy and curettage in the treatment of tuberculosis of joints. *J Bone Joint Surg*, 35-B: 209-224, 1953.
22. **Yoon HS, Oh SW, Roh KJ and Kim KD:** Clinical observation on tuberculosis of the bone and joint. *J Korean Orthop Assoc*, 19: 317-324, 1984.