

거골의 골연골 손상의 보존적 치료의 결과

을지医科大学 노원을지병원 족부 정형외과

이경태 · 양기원 · 이영구 · 박신이 · 장문석

Results in Conservative Treatment of Osteochondral Lesion of Talus

Kyung-Tai Lee, M.D., Ki-Won Young, M.D., Young-Koo Lee, M.D., Shin-Yi Park, M.D., Mun-Suk Jang, M.D.

Foot and Ankle Service, Department of Orthopedic Surgery, Eulji University, College of Medicine, Seoul, Korea

=Abstract=

Purpose: The purpose of this study is to determine the results of conservative treatment of osteochondral lesion of talus (OLT). This study would be helpful to determine the treatment methods for OLT patients.

Materials and Methods: We have established 69 cases of osteochondral lesion of talus, from December 2004 to June 2006 in a period of 18 months. Symptoms were confirmed through survey and a medical examination by interviewing patients. Diagnosis was made through physical examination, simple radiography and MRI. AOFAS score of all the patients were measured. When the patients did not get improved with conservative treatment, surgical operation was done.

Results: 27 out of the 69 patients were treated using conservative treatment. Initial AOFAS scored was 66.37±8.89 points. After treatment, AOFAS scores had increased to 83.78±8.48 points. In cases of surgery, AOFAS scores had increased from 64.17±13.43 points preoperatively to 80.45±8.67 points.

Conclusion: 60% of conservative treatment was useless in treating OLT patients. Surgical operation is still needed to be performed. Therefore, treatment should be done with sufficient understanding of the results.

Key Words: Talus, Osteochondral lesion, Conservative treatment

서 론

18세기 Monro에 의해 처음 보고된 거골의 골연골 병변은 외상력이 중요한 원인 중의 하나라는 주장이 있으나 아

직까지는 정확한 원인이 밝혀져 있지 않다^{2,14}. 원인뿐만 아니라 치료에서도 아직까지 정확한 기준과 결과가 보고되어 있지 않다. 2000년 Tol 등에 의해서 보존적 치료 후 약 45%에서만 좋은 결과를 보였다는 보고가 있었고¹⁸, Berndt와 Harty는 골연골 병변의 분류상 I, II 단계에서는 보존적 요법을, III, IV 단계에서는 수술적 요법을 주장하기도 하였다³. 하지만 이 또한 아직까지 논란의 여지로 남아 있다. 우리나라에서도 여러 병원에서 임상적 경험과 문헌적 고찰에 의한 다양한 치료 방법이 시도되고 있으며 수술적 치료법에서도 다발성 천공술에서부터 관절경적 소파술과, 골연골 자가 이식술 및 자가 연골 이식술과 인공관절 전치환술 등의 다양한 방법을 사용하고 있으며, 이에 대한 객관적 기준을 찾고자 노력 중에 있다^{4,7-9,13}.

• Address for correspondence

Young-Koo Lee, M.D.

Departments of Orthopedic Surgery, Eulji Hospital, Eulji University, College of Medicine, Hagye 1-dong, Nowon-gu, Seoul, 139-230, Korea

Tel: +82-2-970-8259 Fax: +82-2-972-8036

E-mail: brain0808@hanmail.net

* 본 논문의 요지는 2008년도 대한 정형외과학회 추계학술대회에서 발표되었음.

본 연구의 목적은 거골의 골연골 병변 환자들에 대해 보존적 요법의 결과 및 수술적 치료를 시행한 환자들의 결과와 비교해 봄으로서 외래에 내원한 거골의 골연골 병변 환자들에 대한 알맞은 치료의 방향을 찾고자 한다.

대상 및 방법

2004년 12월부터 2006년 6월까지 본원 족부 정형외과에 내원한 모든 거골의 골연골 손상 환자를 대상으로 하였다. 총 69명의 환자 중 남자는 49명, 여자는 20명이었고, 평균 연령은 36.4세(범위, 15~60세)였다. 그들에게 설문지를 이용하여 본 연구의 취지 및 연구의 필요성에 대해서도 설명하였다. 또한 현재의 활동 정도를 파악하기 위해 활동의 정도에 따라 직업적인 운동선수(professional athletes), 아마추어 운동선수(amateur athletes), 운동을 즐기는 정도(recreational athletes), 운동을 즐겨하지 않는 정도(sedentary)의 4등급으로 분류하였다¹⁰⁾.

내원한 모든 환자들에게 증상의 발생 시기 및 미국정형외과족부족관절학회(American Orthopedic Foot and Ankle Society, AOFAS) 점수를 문진하였고, 이학적 검사는 통증이 있는 부위의 동통을 확인하였고, 내반 및 외반과 전방 전위 검사를 통하여 불안정성 여부도 측정하였다. 이학적 검사와 일반 방사선 검사상 이상이 있는 환자들에 대해서 자기 공명 영상을 시행하여 확진하였다. 진단을 확인한 모든 환자에 대해서 외래에서 보존적 요법을 시행하였다. 우선 약물 치료 및 과도한 운동 및 발목의 과도한 움직임을 제한하는 생활 습관의 변화(life modification) 교육과 함께 증상이 심할 경우에는 보조기 요법을 시행하였으며, 족관절 운동과 병행하여 근육 강화 운동을 시행하였다. 족관절 운동은 초기 일주간 시행하였는데, 우선 첫 2일간은 족관절의 굴곡과 신전을 시행하였고, 그 후 5일간은 부드러운 족관절의 운동을 위해 발목으로 알파벳을 쓰는 운동을 시행하였다. 1주일째부터는 발목의 내전과 외전 운동을 통해 근육 강화 운동을 하였다. 그 후 2개월에 한 번씩 추적 관찰을 시행하였으며 내원 후 6개월까지 경과를 관찰하고 그 후 수술 여부를 결정하였다. 비수술적 치료법의 성공여부는 증상이 호전되고, 미국정형외과족부족관절학회 점수가 호전되면서, 본인이 원하는 활동 정도가 가능한 상태로 정의하였으며, 자기 공명 영상의 변화는 염두에 두지 않았다. 수술은 6개월이 경과하여도 증상이 호전되지 않은 환자들을 대상으로 하였으며, 수술한 환자들에 대해서는 술 전의 미국정형외과족부족관절학회 점수와 마지막 추시시의 미국정형외과족부족관절학회 점수를 측정하여 증상의 호전 정도를 알아

보았다. 또한 모든 환자들에게 술 전 및 술 후 만족도를 평가하였다. 만족도는 5단계로 평가하였으며 우수(excellent), 양호(good), 보통(moderate), 불만족(poor), 나쁨(bad)으로 나누고 각각 5, 4, 3, 2, 1점으로 나누어 그 정도를 평가하였다¹²⁾.

통계는 SPSS 13.0 (SPSS Windows Release 14.0 Chicago, Illinois, USA)을 이용하였으며 정상 참고치의 설정은 자료가 정규 분포를 따르는 경우 평균값과 표준편차를 이용(95% 신뢰한계)하였으며, 자료가 치우친 경우는 로그 변환한 값을 이용한 95% 기하신뢰한계(geometric confidence limit)의 상한 값을 상한선으로 하였다. 또한 두 집단 간의 통계적 분석은 Student's *t*-test를 이용하였으며 95% 신뢰 한계로 그 타당성을 검증하였다.

결 과

총 69명의 환자에서 평균 추시 기간은 30.6개월(범위, 24~46개월)이었으며, 증상의 시작부터 처음 본 병원 내원일까지는 평균 13개월(범위, 1~60개월)이었다. 모든 환자가 내원 전까지 다른 1차 및 2차 병원에서 증상에 대한 치료를 시행 받았고, 6명의 환자는 다른 병원에서 수술을 받고 증상이 지속되어 내원하였다. 대상자들의 검사 전 운동 정도는 직업적인 운동선수가 9명, 아마추어 운동선수가 9명, 운동을 즐기는 정도가 48명이었으며, 운동을 즐겨 하지 않는 정도가 3명이었다. 자기 공명 영상¹⁾은 Anderson의 분류에 따랐으며 보존적 치료를 시행한 환자의 평균 단계(stage)가 수술을 시행한 환자의 평균 단계에 비해 확연히 낮았다($p=0.00$) (Table 1).

마지막 추시까지 수술을 받지 않고 보존적 치료를 시행 받은 사람은 27명이었고, 외부 수술을 받은 사람은 6명이었으며, 본원에서 수술 받은 사람은 36명이었다. 수술한 사람 중에서 다발성 천공술을 시행한 사람은 11명, 자가 연골 세포 이식술을 시행한 사람은 22명이었으며, 족관절 인공관절 치환술을 시행한 사람은 1명이었고, 다른 동반 질환만 수술한 사람이 2명이었다. 모든 대상자에서 거골의 골연골 병

Table 1. This Paragraph shows the MRI Stage. MRI Stage in Conservative Treatment was lower than in Operative Treatment

MRI stage	Conservative treatment	Operative treatment	Total
Stage I	8	2	10
Stage IIA	1	3	4
Stage II	9	4	13
Stage III	6	17	23
Stage IV	3	16	19
Total	27	42	69

변 외에 다른 동반 질환은 각각 만성 족관절 염좌가 25명, 전방 충돌증후군 환자가 3명이었고, 장무지 굴건의 건염 환자가 2명, 거골-종골 유합 환자가 2명이었으며, 거골의 무혈성 괴사와 족관절의 관절염 및 족근중족관절의 관절염 환자가 각각 1명이었다(Fig. 1).

모든 환자들에서 미국정형외과족부족관절학회 점수는 치료 시작 시 65.03±11.84점에서 최종 추시 시 81.75±8.69점으로 호전되었고($p=0.00$), 만족도 또한 치료 시작 시 2.6±0.59점에서 최종 추시 시에 3.67±0.83점으로 호전된 소견 보였다($p=0.00$)(Table 2). 보존적 요법으로만 치료한 환자들에 경우 미국정형외과족부족관절학회 점수는 치료 시작 시 66.37±8.89점에서 최종 추시 시 83.78±8.48점으로 호전된 소견 보였고, 만족도 또한 2.7±0.47점에서 최종 추시 시 3.74±0.71점으로 호전된 소견 보였다. 수술적 요법으로 치료한 환자들에 경우에는 미국정형외과족부족관절학회 점수는 치료 시작 시 64.17±13.43점에서 최종 추시 시 80.45±8.67점으로 호전된 소견 보였으며, 만족도도 마찬가지로 치료 시작 시 2.55±0.67점에서 최종 추시 시 3.61±0.90으로 호전된 소견 보였다. 또한 보존적 요법을 시행한 환자들과 수술적 요법을 시행한 환자간의 증가율의 차이를 비교해 보았을 때는 미국정형외과족부족관절학회 점수($p=0.69$)와 만족도($p=0.49$)에서 모두 통계적 유의성을 보이지 않았다.

또한 보존적 요법으로 시행한 환자군과 수술적 요법으로 시행한 환자군 간에 자기 공명 영상 단계를 비교해 보았을 때 보존적 요법을 시행한 환자들의 자기 공명 영상 단계가 수술적 요법을 시행한 환자들의 자기 공명 영상 단계에 비해 확연히 낮은 소견을 보였다($p=0.00$)(Table 1).

고 찰

18세기 Monroe가 처음으로 족관절에 연골성 조각(cartilaginous body)의 존재를 보고 한 이래¹⁴⁾, 1888년 Konig는 슬관절에서 박리성 골연골염의 결과로 유리체(loose body)가 존재한다고 보고하였다¹¹⁾. 경골의 골연골 병변의

Table 2. This Paragraph shows the Satisfaction of Patients

Satisfaction	Initial	Last
Excellent	0 (0%)	10 (15%)
Good	3 (4%)	32 (45%)
Fair	37 (54%)	21 (31%)
Poor	28 (41%)	6 (9%)
Bad	1 (1%)	0 (0%)
Total	69	69

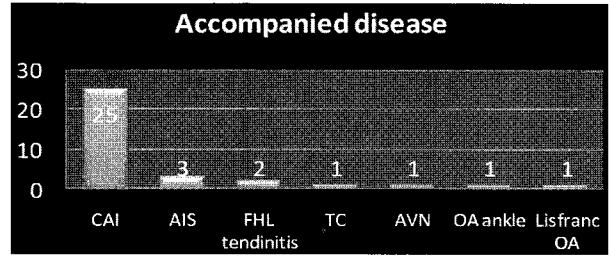


Figure 1. This graph shows accompanied disease of osteochondral lesion of talus. CAI, chronic ankle instability; AIS, anterior impingement; FHL, flexor hallucis longus; TC, tarsal coalition; AVN, avascular necrosis; OA, osteoarthritis.

원인은 18세기 Monroe의 연구 이후에도 다양한 원인이 있다고 여겨졌으며, 그 원인을 찾기 위한 노력이 진행 중이다. 아직 정확한 원인은 미상이지만, 대부분의 연구에서 외상력을 병변의 가장 큰 원인으로 제기하고 있다²⁾. 외상력은 큰 외상에 의해서 생길 수도 있지만 미세한 외상의 반복에 의해서도 발생할 수 있다고 하였다²⁾. Gould 등은 그의 저서에서 거골의 외측 병변의 98%, 내측의 70%에서 외상력의 과거력이 있다고 하였다⁶⁾. 본 연구에서도 다른 동반 질환이 각각 만성 족관절 염좌가 25명, 전방 충돌증후군 환자가 3명이었고, 장무지 굴건의 건염 환자가 2명, 거골-종골 유합 환자가 2명이었으며, 거골의 무혈성 괴사와 족관절의 관절염 및 족근중족관절의 관절염 환자가 각각 1명으로 상당히 많은 예에서 다른 외상성 질환과 동반되었다는 것으로 보아 외상력이 중요한 원인일 것으로 생각되었다. 하지만 이러한 외상력에 비해 평소의 운동 정도는 큰 영향을 끼치지 않는 것으로 보인다. 본 연구에서 평소의 운동 정도는 직업적인 운동선수가 9명, 아마추어 운동선수가 9명, 운동을 즐기는 정도가 48명, 운동을 즐겨 하지 않는 정도가 3명으로 운동선수에 비해 가벼운 정도의 운동만을 즐기는 사람이 대부분이었던 것으로 보아 평소 운동의 정도나 운동량을 거골의 골연골 병변을 일으키는데 큰 영향을 끼치지 않는 것으로 생각되었다.

그 이후에도 족관절에 골연골 손상에 대한 연구가 있었고 그에 대한 다양한 치료가 시도되었다. 하지만 문헌에 따르면 거골의 골연골 병변에 대해 체계적인 치료의 시작은 1953년도부터이다¹⁵⁾. 그 당시에는 모든 환자에게 보존적 치료를 시행하였고 이에 대한 결과를 보고하기 시작하였다. 이러한 연구는 2000년 Tol 등에 의해 연구가 정리되었는데, Tol은 총 201예를 두 개의 군으로 나누고 석고 고정으로만 시행한 군에서는 41%에서 좋은 결과를, 일부 움직임을 제한한 군에서는 59%에서만 좋은 결과를 보여 최종적으로 약 45%에서 좋은 결과를 보였다고 보고하였다¹⁸⁾. Shearer 등의 보고

에서 거골의 연골 하 낭종(subchondral talar cyst)을 가진 환자에서 38개월 추시 시 54%에서만 증상이 호전되었다고 보고하였다¹⁷⁾. 본 연구의 결과에서도 총 69명의 환자들을 전향적으로 추시해 보았을 때 27명만이 보존적 요법으로 증상의 호전을 이룰 수 있어서 약 39%의 성공률을 보여 Tol 등의 연구와 큰 차이를 보이지는 않았다.

거골의 골연골 병변을 치료하기 위해 다양한 방법이 모색되었고, 그 중에서 다양한 분류는 올바른 치료의 접근을 위해 시도되었는데 Berndt와 Harty의 단순 방사선 검사를 통한 분류법은 가장 유명한 방법으로 사용되었고³⁾, 그 후 Berndt와 Harty의 분류법을 기초로 한 전산화 단층 촬영⁵⁾과 자기 공명 영상¹⁾ 등의 분류법이 나오게 되었다. 이번 연구에서도 이학적 검사 및 단순 방사선 검사상 병변이 의심되는 모든 환자들에 대해 자기 공명 영상을 시행하고 5단계로 분류하였다(Table 1). Berndt와 Harty의 보고나 Tol의 보고에서는 I단계 또는 II단계에서 보존적 요법을 시행하고, III, IV단계에서는 수술적 요법을 권유하였으나^{3,18)}, Rynn 등은 모든 단계에서도 보존적 요법이 효과적이라고 하였다.¹⁶⁾ 본 연구에서는 그 기준에 따르지 않고, 모든 환자를 대상으로 최소한 6개월간은 보존적 요법을 시행하였고, 그 후 증상이 지속되어 일상생활이 불편하거나, 초기에 비해 호전 정도가 없는 환자에서 수술적 치료를 시행하였다. 그 후 최종 추시 시 보존적 요법을 시행하여 경과가 호전된 환자군과 수술적 요법을 시행한 환자군의 자기 공명 영상의 단계를 비교해 보았을 때 Rynn 등이 주장한 내용과는 확연한 차이를 보였으며, Tol 등이 주장한 I단계, II단계의 환자는 보존적 요법으로 가능하다는 주장과는 다소 차이가 있는 결과를 보였지만, 본 연구의 결과에서도 보존적 요법을 시행한 환자군이 수술적 치료를 시행한 환자군에 비해 자기 공명 영상에서 낮은 단계의 결과를 보여($p=0.00$), 자기 공명 영상의 단계가 수술의 여부를 결정하는데 중요한 자료로 작용한다는 것을 알 수 있었다.

보존적 요법을 시행한 환자군과 수술적 요법을 시행한 환자군에서 각각 미국정형외과족부족관절학회 점수와 만족도로 환자군의 증상의 호전 정도를 평가하였는데, 두 군 모두 미국정형외과족부족관절학회 점수와 만족도 모두 유의하게 호전되었다. 하지만 보존적 요법을 시행한 환자군과 수술적 요법을 시행한 환자군에서 각각의 증가도를 비교해 보았을 때에는 미국정형외과족부족관절학회 점수($p=0.68$)와 만족도($p=0.49$) 모두에서 두 군사이의 통계적 유의성은 보이지 않았다. 이 결과로 보아 거골의 골연골 병변 환자가 내원시 자기 공명 영상과 환자가 호소하는 증상의 정도에 상관없이 무조건적인 수술적 방법을 통한 치료 보다는 충분

한 보존적 요법을 시행한 후 수술적 치료를 시행하는 것이 좀 더 효과적일 것이라 생각된다. 하지만 본 연구의 결과에서 보듯이 약 60%이상의 환자에서는 결과적으로 수술적 치료를 시행해야 하는 질병이므로 환자들에게 충분한 향후의 예후와 치료의 진행에 대한 설명이 필요할 것으로 생각된다.

결 론

본 연구에서 시행한 연구 결과 외래로 내원한 모든 거골의 골연골 병변 환자들에게 보존적 요법은 비교적 도움이 되는 방법일 수 있으나 39%에서만 호전을 보였으며, 61% 환자에 대해서는 수술적 치료가 필요하였다. 또한 자기 공명 영상에 따른 수술의 적응증을 결정하는 것은 절대적이지는 않지만 보존적 요법으로 호전된 환자군에서 자기 공명 영상 분류상 낮은 단계의 결과를 보이는 점으로 보아 자기 공명 영상의 분류는 치료 결정시 비교적 중요한 요소일 것으로 생각된다. 이번 연구의 결과가 향후 골연골 병변을 가진 환자가 내원하였을 때, 치료 결정이 도움이 되었으면 하는 바램이며, 향후 좀 더 좋은 결론을 위해 좀 더 많은 대상으로 연구를 진행해야 할 것으로 사료된다.

REFERENCES

1. Anderson IF, Crichton KJ, Grattan-Smith T, Cooper RA and Brazier D: Osteochondral fractures of the dome of the talus. *J Bone Joint Surg*, 71-A: 1143-1152, 1989.
2. Barnes CJ and Ferkel RD: Arthroscopic debridement and drilling of osteochondral lesions of the talus. *Foot Ankle Clin*, 8: 243-257, 2003.
3. Berndt AL and Harty M: Transchondral fractures (osteochondritis dissecans) of the talus. *J Bone Joint Surg*, 41-A: 988-1020, 1959.
4. Ferkel R, Zanotti R and Komenda G: Arthroscopic treatment of chronic osteochondral lesions of the talus: Long term results. pp. 19-23. Edited, 19-23, New Orleans, Louisiana, Presented at the Annual Meeting of the American Academy of Orthopaedic Surgeons, 1998.
5. Ferkel RD and Scranton PE Jr: Arthroscopy of the ankle and foot. *J Bone Joint Surg*, 75-A: 1233-1242, 1993.
6. Flick AB and Gould N: Osteochondritis dissecans of the talus (transchondral fractures of the talus): review of the literature and new surgical approach for medial dome lesions. *Foot Ankle*, 5: 165-185, 1985.
7. Giannini S, Buda R, Vannini F, Di Caprio F and Grigolo B: Arthroscopic autologous chondrocyte implantation in osteochondral lesions of the talus: surgical technique and results. *Am J Sports Med*, 36: 873-880, 2008.

8. **Giannini S and Vannini F:** *Operative treatment of osteochondral lesions of the talar dome: current concepts review. Foot Ankle Int, 25: 168-175, 2004.*
9. **Hangody L:** *The mosaicplasty technique for osteochondral lesions of the talus. Foot Ankle Clin, 8: 259-273, 2003.*
10. **Karlsson J, Bergsten T, Lansinger O and Peterson L:** *Reconstruction of the lateral ligaments of the ankle for chronic lateral instability. J Bone Joint Surg, 70-A: 581-588, 1988.*
11. **Konig F:** *Ueber freie Korper in den Gelenken. Deutsch Z Chir, 27: 90-109, 1888.*
12. **Lee KT, Young KW, Lee YK, Park SY and Park JM:** *Surgical Result of the Os Trigonum Syndrome. J Korean Soc Foot Surg, 12: 55-58, 2008.*
13. **Minas T:** *The role of cartilage repair techniques, including chondrocyte transplantation, in focal chondral knee damage. Instr Course Lect, 48: 629-643, 1999.*
14. **Monro A:** *Part of the cartilage of the joint, separated and ossified. Edinburgh, Ruddimans, iv: 19, 1738.*
15. **Roden S, Tillegard P and Unanderscharin L:** *Osteochondritis dissecans and similar lesions of the talus: report of fifty-five cases with special reference to etiology and treatment. Acta Orthop Scand, 23: 51-66, 1953.*
16. **Rynn M, Fazekas EA and Hecker RL:** *Osteochondral lesions of the talus. J Foot Surg, 22: 155-158, 1983.*
17. **Shearer C, Loomer R and Clement D:** *Nonoperatively managed stage 5 osteochondral talar lesions. Foot Ankle Int, 23: 651-654, 2002.*
18. **Tol JL, Struijs PA, Bossuyt PM, Verhagen RA and van Dijk CN:** *Treatment strategies in osteochondral defects of the talar dome: a systematic review. Foot Ankle Int, 21: 119-126, 2000.*