

# 초음파 검사에서 성인의 다낭성 간질환에 대한 고찰

## Review of Adult Polycystic Liver Disease on Ultrasonography

심현선, 정홍량, 임청환  
한서대학교 방사선학과

Hyun-Sun Sim(shs2017@hanmail.net), Hong-Rayng Jung(hrjung@hanseo.ac.kr),  
Chung-Hwan Lim(lch116@hanseo.ac.kr)

### 요약

성인형 다낭성 간질환(adult polycystic liver disease, PLD)은 양성 질환으로 매우 드물고 상염색체우성 다낭성 신장질환(autosomal dominant polycystic kidney disease, ADPKD)을 동반한다. 다낭성 간질환(PLD)은 간실질에 여러 개의 미만성 낭성질환을 특징으로 하는 상염색체우성 유전성 질환이다. 간과 관련된 중요한 증상 또는 합병증이 발생할 수 있으며 이로 인하여 복강경 또는 간을 절제하거나 또는 절제 없이 천공설치술을 포함하는 치료가 이루어지며 간이식도 할 수 있다.

본 고찰에서는 복부 불편감이 있는 성인형 다낭성 간질환을 경험하였기에 초음파 검사와 복부 CT 소견에 대해 참고 문헌과 함께 보고하고자 한다.

■ 중심어 : | 성인형 다낭성 간질환 | 다낭성 신장질환 | 상염색체우성 유전 |

### Abstract

Adult polycystic liver disease (PLD) is a rare, benign condition association with autosomal dominant polycystic kidney disease (ADPKD). It is an autosomal dominantly inherited disorder characterized by multiple diffuse cystic lesions of the liver parenchyma. Significant symptoms or complications from liver involvement can occur cases. Surgical therapy is the mainstay of therapy including laparoscopic or open fenestration with or without hepatic resection and orthotopic liver transplantation. We report the literature addressing the presence of abdominal discomfort, a case of a patient with PLD. This case showed the typical ultrasonographic and computer tomographic findings of this disease.

■ keyword : | Adult Polycystic Liver Disease | Polycystic Kidney Disease | Autosomal Dominant Inherited. |

## I. 서론

성인형 다낭성 간질환(adult polycystic liver disease, PLD)은 양성 질환으로 매우 드물며 상염색체우성 다낭성 신장 질환(autosomal dominant polycystic kidney disease, ADPKD)을 동반하는 것으로 알려졌다[1]. 다

낭성 간질환(PLD)은 간실질에 여러 개의 미만성 낭성 질환을 특징으로 하는 상염색체우성 유전성 질환이다 [2-5].

부검 결과에서 다낭성 간질환 발생율은 0.09 ~ 0.6%로 알려져 있으며[6] 다낭성 간질환이 있는 환자의 75 ~ 90%는 신장 질환이 동반된다. 대부분의 다낭성 간질

환은 다양한 크기의 낭종이 간양엽에 발생하기도하고 아주 드물게 우엽 또는 좌엽[7]에 국한되어 나타나기도 한다. 다낭성 간질환과 관련된 낭종 감염, 출혈, 파열, 문맥고혈압 등의 합병증이 다낭성 간질환 환자의 5 ~ 20%에서 발생한다[8][9]. 이로 인하여 복강경 수술, 간을 절제하거나 또는 절제 없이 천공설치술을 포함하는 치료가 이루어지며 간이식도 시행된다.

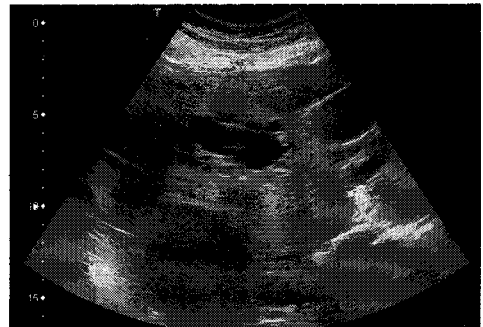본 고찰에서는 복부 불편감이 있는 다낭성 간질환을 경험하였기에 초음파 검사와 복부 CT 소견에 대해 참고 문헌과 함께 보고하고자 한다.

## II. 증례 및 방법

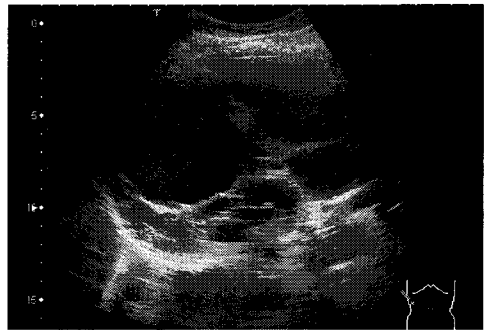
42세 미혼 여성으로 최근에 복부 불편감을 느끼며 생활해 오다 건강검진에서 간내에 크고 작은 수 많은 낭종들이 초음파 검사에서 발견되었다. 간기능 검사에서 ALT 23 IU/L (7-45 IU/L), AST 28 IU/L (8-45 IU/L), 알부민 25 g/L (40-60 g/L)로 정상 범위이었으며, 신장기능 검사에서 Cr 0.8 mg/dL (0.5-1.5 gm/dL), BUN 12 mg/dL (5-20 gm/dL)로 정상이었다. 소변검사에서 혈뇨와 단백뇨는 검출되지 않았다.

초음파 검사로 우측늑골궁하 스캔 및 늑간 스캔에서 낭종의 모양들은 경계가 분명하거나 또는 분명하지 않은 원형 또는 타원형으로 간내에 산재되어 있었고 낭종 뒤쪽으로 약한 후방음향증강(posterior acoustic enhancement)을 볼 수 있었다[그림 1]. 좌측 및 우측 신장에는 낭종이 없었으며 우측 신장에 고에코(hyperechoic)로 보이는 1.8cm 크기의 혈관근지방종(angiolipoma) 한 개가 보였다[그림 2]. 비장 및 췌장에는 낭종이 관찰 되지 않았다.

조영제를 주입하지 않은 복부 CT검사서 간내 저밀도의 간낭종들이 관찰 되었으며[그림 3] 복부 CT검사 영상의 결과로 다낭성 간질환을 확인하였다.

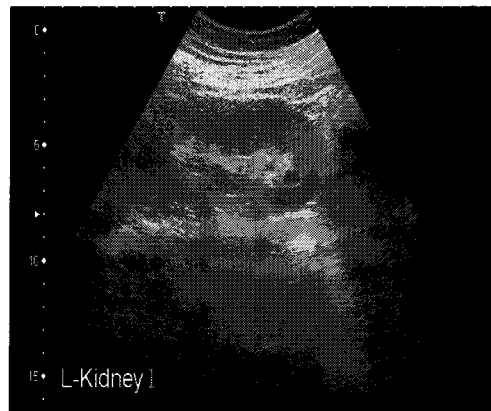


(a)

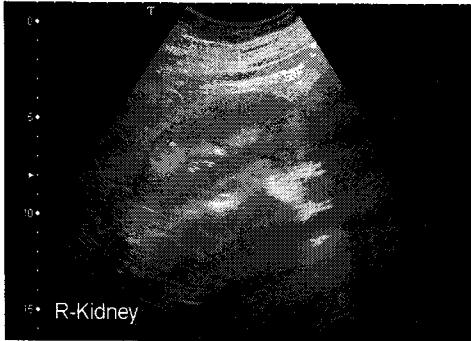


(b)

그림 1. Ultrasound of the liver showing a multiple, thin and thick-walled, variable sized cyst with anechoic contents and weak posterior echo enhancement. Subcostal scan(a) and intercostal can(b).

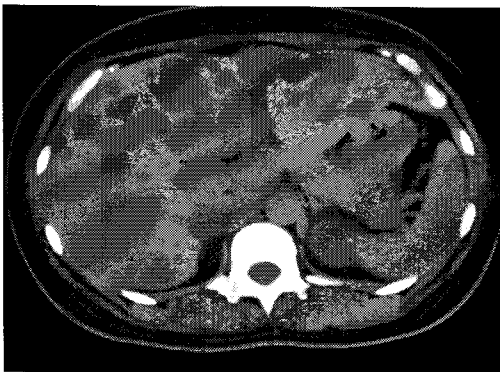

(a)

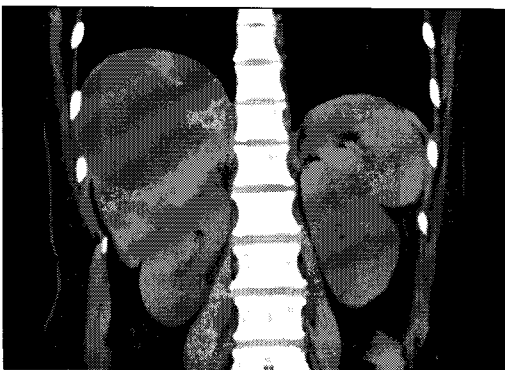


(b)

그림 2. Ultrasound of the left kidney showing a normal(a), but right kidney is hyperechoic mass(1.8 cm) at upper pole(b).



(a)



(b)

그림 3. Type II PLD. Computer tomography scan of the liver showing diffuse multiple variable sized cyst. Transverse scan(a) and coronal scan(b)

### III. 고찰

다발성 간낭종 또는 성인형 다낭성 간질환(PLD)은 드문 양성 낭성질환으로 상염색체우성으로 유전되며 상염색체우성 다낭성 신장질환(ADPKD)을 종종 동반한다[10-16]. 다낭성 간질환은 Bristowe에 의해 1856년에 처음으로 보고되었으며[17] 간실질에 크고 작은 여러 개의 간낭종이 간 전체에 발생하기도하고[2-5] 간우엽 또는 간좌엽[7] 등 단일엽에 국한되어 나타나기도 한다. 부검결과 다낭성 간질환은 0.09~0.6%의 발병률을 보인다[6][10-12].

병인은 낭종내의 당수치가 낮고 면역글로불린(immunoglobulin A)이 분비되며, 싸이토키라틴(cytokeratin)이나 다른 담도의 특이한 표지를 발현하여[18] 담도의 상피에 의한 담관 소과오종(biliary microhamartoma) 등으로 설명되고 있다[6]. 다낭성 간질환은 20대의 젊은 층에서는 드물게 발생하며 70대에서는 20% 정도의 발생율을 보이고 있다[19].

다낭성 낭종은 나이가 증가할수록 발생율이 높는데 그 이유는 알려져 있지 않았으며 남성보다 여성에서 발생 빈도가 높다[9]. 본 증례는 42세 여자로서 간 전체에 낭종이 발생하였으며 다발성 신낭종은 동반하지 않았다.

다낭성 간질환을 검사함에 있어 초음파 검사는 지난 수십 년 동안 다른 검사보다 우선적으로 사용되어져 왔으며, 고해상도 초음파 검사는 간 낭종을 자세하게 묘출할 수 있다는 장점과 함께 높은 진단의 정확성을 보이고 있다[20]. 또한 초음파 검사는 복부 CT검사에 비교해 간에서 고형성과 낭성을 구분하는데 큰 역할을 해왔으며[21] 조영제를 주입하지 않고 검사하기 때문에 임신한 여성에서 검사가 가능하다. 다낭성 간질환은 간내 여러 개의 단순 낭종이 발생된 것과 구별이 어려운데 단순 낭종은 경계가 분명하며 크기가 일정하고 벽이 얇아 측정할 수 없다. 다낭성 간질환은 낭종의 크기가 1~10cm까지 다양하며 경계가 불규칙하며 분명하지 않다. 또한 출혈과 또는 감염되어 부스러기를 동반하거나 많은 낭종에 의해 간이 왜곡될 수 있으며 모양이 변하기도 한다. 복부 CT검사는 비교적 간낭종의 수와 크기를 알 수 있고 낭종사이에 남아있는 간실질의 양을 평

가할 수 있는 장점이 있으며[45] 간 전체를 시각화 할 수 있다. Gigot 등[45]에 의해 다낭성 간질환은 낭종의 크기와 수 그리고 남아있는 간실질을 기준으로 세 가지 형태로 구분할 수 있는데 Type I는 간실질이 비교적 많이 남아 있고 큰 낭종이 10개 이하이며, Type II는 낭종 사이 간실질이 어느 정도 남아 있고 중간 크기의 낭종 미만성으로 분포되어 있으며, Type III는 낭종 사이에 간실질이 거의 남아있지 않고 작거나 중간 크기의 낭종이 간 전체를 점거하고 있는 것으로 분류한다. 본 증례는 Type II에 해당되며 복부 팽만감을 호소하는 환자에서 초음파 검사를 일차적 시행해 볼 필요가 있겠다.

대부분의 다낭성 간질환은 80%에서는 간기능부전 등의 증상 없이 지내기도 하지만 낭종이 커지므로 인하여 주위조직을 압박하거나 복부둘레의 증가, 만성적인 복부팽만감, 조기 포만감, 체중감소, 호흡곤란, 하지부종 등이 나타날 수 있다. 낭종으로 인한 합병증이 발생하는 경우는 5~20% 정도로 알려져 있다[8-10].

주요 합병증은 낭종 감염[22], 출혈, 파열, 담관정체 [23], 간문맥고혈압[24], 복부대정맥의 압박[25], 복부의 팽만에 의한 호흡불량[26] 또는 영양결핍, 복수, 식도정맥류[24], 황달[27], 간부전[28] 등이 드물게 나타난다.

다낭성 간질환이 있는 환자의 75~90%는 신장 질환이 동반된다. 단순 간낭종 또는 다낭성 간질환에서 간내담관암 발생은 매우 드문 합병증이며[29] 최근 국내에서도 보고된바 있으나[30] 악성으로의 변성은 없다[46].

성인형 다낭성 간질환(PLD)은 대부분 상염색체우성 다낭성 신질환(ADPKD)의 50~80%에서 동반되어 연령이 증가함에 따라 간낭종 50%, 췌장과 비장에 각각 10% 정도의 낭종이 동반되지만[31], 다낭성 간질환 자체에 의한 증상보다는 만성신부전이나 뇌관 질환 등에 의해 그 예후가 결정된다[9][32][33]. 상염색체우성 다낭성 신장질환 환자에서 간내 합병증에 의한 사망률은 10%로 주로 낭종 감염, 간 종대에 의한 악액질, 담관암 등이 있다[9].

다낭성 간질환에서 증상이 있거나 다양한 합병증이 발생하는 경우 경피적 천자술 및 낭종의 경화요법 [34][35], 복강경에 의한 천공설치술(fenestration)

[36-39], 수술적 간절제[40-42], 간이식[29][43][44] 등이 적극적으로 시행되어야 할 것으로 사료된다.

#### IV. 결론

성인형 다낭성 간질환은 양성 질환으로 매우 드물고 상염색체우성 다낭성 신장질환을 동반하며, 다낭성 간질환(PLD)은 간실질에 여러 개의 미만성 낭성질환을 특징으로 하는 상염색체우성 유전성 질환이다. 본 연구에서는 42세 여성을 대상으로 초음파검사서 간내에 크고 작은 수 많은 낭종들이 발견되어 CT검사와 병행하여 실시하였다.

초음파 검사로 우측늑골궁하 스캔 및 늑간 스캔에서 낭종의 모양들은 경계가 분명하거나 또는 분명하지 않은 원형 또는 타원형으로 간내에 산재되어 있었고 낭종 뒤쪽으로 약한 후방음향증강을 볼 수 있었다. 좌측 및 우측 신장에는 낭종이 없었으며 우측 신장에 고에코의 혈관근지방종 한 개가 보였고, 비장 및 췌장에는 낭종이 관찰 되지 않았다.

조영제를 주입하지 않은 복부 CT검사에서는 간내 저밀도의 간낭종들이 관찰 되었으며 복부 CT검사 결과로 다낭성 간질환을 확인할 수 있었다.

복부 불편감이 있었던 성인형 다낭성 간질환을 초음파 검사와 복부 CT 소견에 대해 참고 문헌 고찰과 함께 보고하고자 한다.

#### 참고 문헌

- [1] F. Bristowe, "Cystic disease of the liver associated with similar disease of the kidneys," *Trans Pathol Soc Lond*, 7, pp.229-234, 1956.
- [2] OZ. Dalgaard, "Bilateral polycystic disease of the kidney: A follow up of two hundred and eighty-four patients and their families," *Acta Med Scand Suppl*, 328, pp.1-255, 1957.
- [3] J. Milutinovic, P. J. Fialkow, J. G. A. Rudd, L.

- Y. Godoa, L. A. Philips, B. A. Bryant, "Liver cysts in patients with autosomal dominant polycystic kidney disease," *Am J Med*, 68, pp.741-744, 1980.
- [4] E. Levine, L. T. Cook, J. J. Grantham, "Liver cysts in autosomal dominant polycystic kidney disease: Clinical and computed tomographic study," *Am J Roentgen*, 145, pp.229-233, 1985.
- [5] P. A. Gabow, A. M. Johnson, W. D. Kaehny, Manco-Johnson ML, I. T. Duley, G. T. Everson, "Risk factors for the development of hepatic cysts in autosomal dominant polycystic kidney disease," *Hepatology*, 11, pp.1033-103, 1990.
- [6] M. K. Kwok, K. J. Lewin, "Massive hepatomegaly in adult polycystic liver disease," *Am J Surg Pathol*, 12, pp.321-324, 1988.
- [7] D. H. Choi, K. S. Lee, K. G. Lee, "Surgical Treatment of Unilobar Adult Polycystic Liver Disease," *J Korean Surg Soc*, 63, pp.171-174, 2002.
- [8] J. N. Vauthey, G. J. Maddern, L. H. Blumgart, "Adult polycystic disease of the liver," *Br J Surg*, 78, pp.524-527, 1991.
- [9] J. P. Grunfeld, G. Albouze, P. Jungers, "Liver changes and complications in adult polycystic kidney disease," *Adv Nephrol Necker Hosp*, 14, pp.1-20, 1985.
- [10] V. Peltokallio, "Non-parasitic cysts of the liver: a clinical study of 117 cases," *Ann Chir Gynaecol*, 59, pp.1-58, 1970.
- [11] N. Feldman, "Polycystic disease of the liver," *Am J Gastroenterol*, 29, pp.83-86, 1958.
- [12] P. J. Melnick, "Polycystic liver: analysis of seventy cases," *Arch Pathol*, 59, pp.162-172, 1955.
- [13] S. W. Henson, H. K. Gray, M. B. Dockerty, "Benign tumors of the liver: polycystic disease of surgical significance," *Surg Gynecol Obstet*, 104, pp.63-67, 1957.
- [14] M. W. Comfort, H. K. Gray, D. Tahlin, Whitesell FB Jr. Polycystic disease of the liver: a study of 24 cases," *Gastroenterology*, 20, pp.60-78, 1952.
- [15] W. P. Longmire, S. A. Mandiola, H. E. Gordon, "Congenital cystic disease of the liver and biliary system," *Ann Surg*, 174, pp.711-726, 1971.
- [16] J. A. Summerfield, Y. Nagafuchi, S. Sherlock, "Hepatobiliary fibropolycystic diseases: a clinical and historical review of 51 patients," *J Hepatol*, 2, pp.141-156, 1986.
- [17] F. Bristowe, "Cystic disease of the liver associated with similar disease of the kidneys," *Trans Pathol Soc Lond*, 7, pp.229-234, 1856.
- [18] G. T. Everson, M. Emmett, W. R. Broson, P. Redmond, D. Thickman, "Functional similarities of hepatic cystic and biliary epithelium: Studies of fluid constituent and in vivo selection in response to secretin," *Hepatology*, 11, pp.557-67, 1990.
- [19] Y. Pirson, D. Chauveau, J. P. Gru'nfeld, "Autosomal-dominant polycystic kidney disease," *Oxford Textbook of Clinical Nephrology*, edited by A. M. Davison, J. S. Cameron, J. P. Gru'nfeld, D. N. S. Kerr, E. Ritz, C. G. Winearls, Oxford, Oxford University Press, pp.2393 - 2415, 1998.
- [20] S. H. Brick, M. C. Hill, I. M. Lande, "The mistaken or indeterminate CT diagnosis of hepatic metastases: the value of sonography," *AJR Am.J.Roentgenol*, 148, pp.723-726, 1987.
- [21] J. P. Petasnick, P. Ram, D. A. Turner, E. W. Fordham, "The relationship of computed tomography, gray-scale ultrasonography and radionuclide imaging in the evaluation of

- hepatic masses," *Semin. Nucl. Med.*, 9, pp.8-21, 1979.
- [22] J. Abascal, M. Moya, F. Martin, "Infection of hepatic cysts in polycystic disease," *World J Surg*, 8, pp.424-425, 1984.
- [23] H. Ergun, B. H. Wolf, S. L. Hissong, "Obstructive jaundice caused by polycystic liver disease," *Radiology*, 136, pp.435-436, 1980.
- [24] P. J. Ratcliffe, S. Reeders, J. M. Treaker, "Bleeding esophageal varices and hepatic dysfunction in adult polycystic kidney disease," *BMJ*, 288, pp.1330-1331, 1984.
- [25] D. M. Clive, A. Davidoff, R. T. Schweitzer, "Budd-Chiari syndrome in autosomal dominant polycystic kidney disease: A complication of nephrectomy in patients with liver cysts," *Am J Kidney Dis*, 2, pp.202-205, 1993.
- [26] K. D. Newman, V. E. Torres, J. Rakela, D. M. Nagorney, "Treatment of highly symptomatic polycystic liver disease: Preliminary experience with a combined hepatic resection-fenestration procedure," *Ann Surg*, 212, pp.30-37, 1990.
- [27] J. H. Wittig, R. Burns, W. P. Lonmire, "Jaundice associated with polycystic liver disease," *Am J Surg*, 138, pp.383-386, 1978.
- [28] W. K. Washburn, L. B. Johnson, W. D. Lewis, R. L. Jenkins, "Liver transplantation for adult polycystic liver disease," *Liver Transpl Surg*, 2, pp.17-22, 1996.
- [29] J. Ameriks, H. Appleman, C. Frey, "Malignant nonparasitic cyst of the liver. Case report," *Ann Surg*, 176, pp.713-718, 1972.
- [30] 손진희, 권소영, 송성욱, "다낭성 간질환에 동반된 간내담관암 1예," *대한간학회지*, 5, pp.156-161, 1999.
- [31] 심현선, 김정구, 정홍량, 임청환, "일반초음파 영상학", 정문각, 2007.
- [32] M. W. Comfort, H. K. Gray, D. C. Dahlin, F. B. Whitesell, "Polycystic disease of the liver, A study of 24 cases," *Gastroenterology*, 20, pp.60-67, 1952.
- [33] P. J. Melnick, E. Mich, "Polycystic liver. Analysis of seventy cases," *Arch Path*, 59, pp.162-172, 1955.
- [34] W. Trinkl, M. Sarris, F. M. Hunter, "Non-surgical treatment for symptomatic non-parasitic liver cysts," *Am J Gastroenterol*, 80, pp.907-911, 1985.
- [35] R. Andersson, B. Jeppson, A. Lunderquist, S. Bengmark, "Alcohol sclerotherapy for non-parasitic cysts of the liver," *Br J Surg*, 76, pp.254-255, 1989.
- [36] T. Y. Lin, C. C. Chen, S. M. Wang, "Treatment of non-parasitic cystic disease of the liver: A new approach to therapy with polycystic liver," *Ann Surg*, 168, pp.921-927, 1968.
- [37] K. D. Van Erpecum, A. R. Janssen, J. L. Terpstra, R. T. O. Tham, "Highly symptomatic adult polycystic disease of the liver," *J Hepatol*, 5, pp.109-117, 1987.
- [38] G. H. Turnage, F. E. Zehhauser, J. A. Kuol, N. W. Thompson, "Therapeutic dilemmas in patients with symptomatic polycystic liver disease," *Am Surg*, 54, pp.365-372, 1988.
- [39] P. Bensa, O. Haas, P. Rat, A. Dia, J. P. Favre, "Polycystic liver: Is Lin's operation still justified?," *Ann Chir*, 43, pp.720-723, 1989.
- [40] S. Z. Lanson, J. H. Triden, H. R. Bierman, "Polycystic disease of the liver," *JAMA*, 215, pp.793-794, 1971.
- [41] R. C. Clay, G. C. Finney, "Lobectomy of the liver for benign conditions," *Ann Surg*, 147, pp.827-834, 1958.
- [42] S. Iwatsuki, T. E. Starzl, "Personal experience

with 411 hepatic resections," *Ann Surg*, 208, pp.421-434, 1988.

- [43] T. E. Starzl, J. Reyes, A. Tzakis, L. Miele, S. Todo, "Liver transplantation for polycystic liver disease," *Arch Surg*, 125, pp.575-577, 1990.
- [44] K. Swenson, P. Seu, M. Kinkhabwala, M. Maggard, P. Martin, J. Goss, "Liver transplantation for adult polycystic liver disease," *Hepatology*, 28, pp.412-415, 1998.
- [45] J. F. Gigot, P. Jadoul, F. Que, B. E. Van Beers, J. Etienne, Y. Horsmans, A. Collard, A. Geubel, J. Pringot, P. J. Kestens, "Adult polycystic liver disease: is fenestration the most adequate operation for long-term management?," *Ann Surg*, 225, pp.286-294, 1997.
- [46] M. Korobkin, D. H. Stephens, J. K. Lee, R. J. Stanley, E. K. Fishman, I. R. Francis, M. B. Alpern, M. Rynties, "Biliary cystadenoma and cystadenocarcinoma: CT and sonographic findings," *AJR Am J Roentgenol*, 153, pp.507-511, 1989.

저자 소개

심 현 선(Hyun-Sun Sim)

정회원



- 2001년 8월 : 인제대학교 보건대학원 보건학과(보건학 석사)
- 2007년 8월 : 제주대학교 대학원 의학과(예방의학 박사)
- 2001년 3월 ~ 현재 : 한서대학교 방사선학과 겸임교수

<관심분야> : 방사선학, 초음파 영상학, 암역학

정 홍 량(Hong-Ryang Jung)

정회원



- 1995년 2월 : 단국대학교 행정대학원 보건행정학과(보건학 석사)
- 2004년 8월 : 순천향대학교 환경보건학과(보건학 박사)
- 1999년 3월 ~ 현재 : 한서대학교 방사선학과 교수

<관심분야> : 방사선학, 보건역학, 의료경영관리

임 청 환(Cheong-Hwan Lim)

정회원



- 1997년 8월 : 단국대학교 행정대학원 보건행정학과(보건학 석사)
- 2005년 2월 : 경원대학교 의료경영학과(보건학 박사)
- 2001년 3월 ~ 현재 : 한서대학교 방사선학과 교수

<관심분야> : 방사선학, 보건정보, 영상정보학