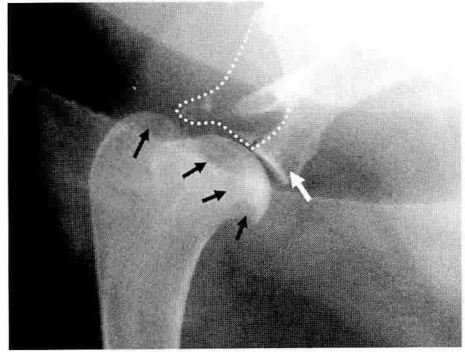




What is your diagnosis?

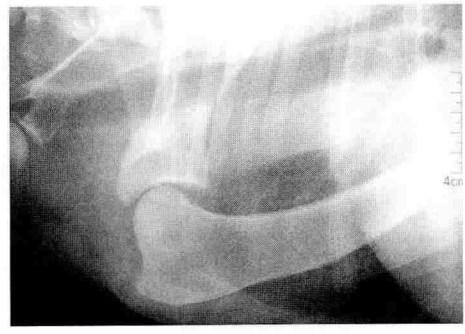Answer

최지혜 / 해마루 소동물임상의학연구소



우측 견관절 외측상에서 견갑골과 상완골의 일부가 용해(lysis)된 것이 확인됩니다.

상완골은 glenoid cavity의 위아래 부분(점선 부분, 흰색 화살표)에 용해 소견이 두드러지며, 상완골은 head 부분을 따라서 골이 용해되어 있습니다 (검은색 화살표).

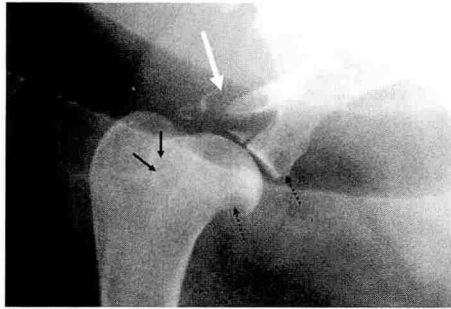


좌측의 사진은 정상적인 좌측 견관절의 사진입니다.

전반적으로 균일한 골밀도를 보이는 것을 관찰할 수 있습니다.

우측 견관절의 골용해 소견은 견갑골 원위부와 상완골 근위부, 즉 관절 주변에만 국한되어 있으며 나머지 뼈 부분에는 이상 소견이 보이지 않습니다.

이와 같이 골용해 소견이 관찰되는 부분은 방사선 사진에서는 보이지 않지만, 관절낭, 인대, 건 등이 뼈에 부착되는 부분입니다.



좌측의 사진에서 검은 화살표 부분은 외측관절오목상완인대(lateral glenohumeral ligament)의 부착부이며, 흰 화살표 부분은 상완두갈래근힘줄(biceps brachial tendon)이 뼈에 부착된 부분입니다.

점선 화살표 부분은 견갑골과 상완골 사이의 관절낭이 부착되는 부분입니다.

이와 같이 관절낭이나 건, 인대 등이 뼈에 부착되는 부분을 중심으로 골융해 소견이 확인되는 경우 원발성 관절 종양을 의심할 수 있습니다.

원발성 관절 종양의 가장 대표적인 질환이 synovial sarcoma 입니다.

synovial sarcoma, 혹은 synovial cell sarcoma는 비교적 드물게 발생하는 질환으로, 주로 슬관절에서 발생합니다.

골유래 원발 종양인 골육종에 비해 상대적으로 주변으로의 전이가 적은 편이며, 진단을 위해 생검을 통한 조직학적 검사가 필요합니다. 종양이 발생한 관절을 적출한 후 조직 검사상 3단계로 분류하여, grade 1은 평균 3년 이상, grade 2는 3년 정도, grade 3는 8개월 정도 생존한 보고가 있습니다.

synovial sarcoma는 연부 조직의 부착부에 골융해 소견이 두드러지게 확인되는 전형적인 방사선 소견을 보이므로, 주의 깊은 관찰을 통해 진단이 가능합니다.

대한수

