

What is your diagnosis?

Question

최지혜 (해마루 소동물임상의학연구소)



1

신상명세

- 종
 - 개
- 품종
 - Maltese
- 성별
 - Female
- 연령
 - 10살령

2

임상 증상 및 병력

한 달 전부터 기침 증상을 보이기 시작하여, 방사선 검사상 폐렴 소견이 확인되어 6일간 흡인 치료와 조제약 처방을 받았으며 이후 증상이 개선되었다고 합니다.

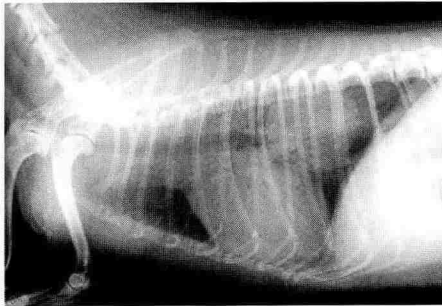
이후 2일전 다시 증상이 재발하여 흉부 방사선 검사를 실시하였고 흉강내 종괴가 의심되어 이차 진료 의뢰되었습니다.

기침을 심하게 하고 있었으나, 활력은 양호하고 식욕도 좋은 상태였습니다.

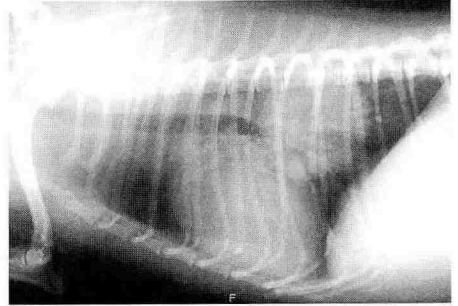
예방 접종을 모두 실시한 상태였고, 그 외 특별한 병력은 없었습니다.

3

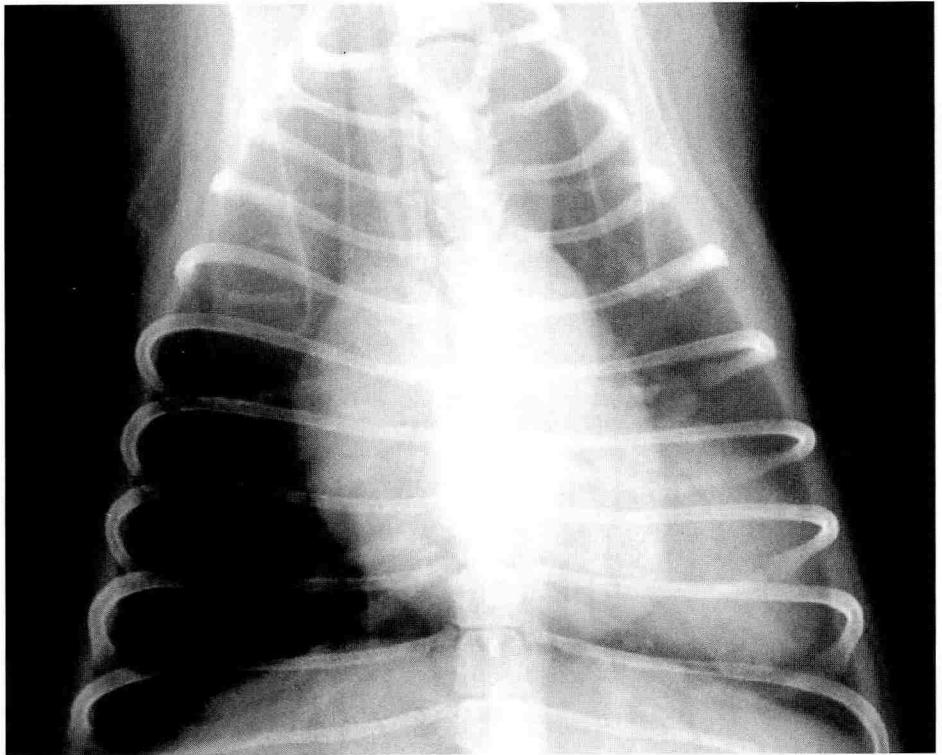
흉부 방사선 검사를 실시하였습니다. 어떠한 이상 소견이 확인됩니까?



(A) 좌측 횡와위



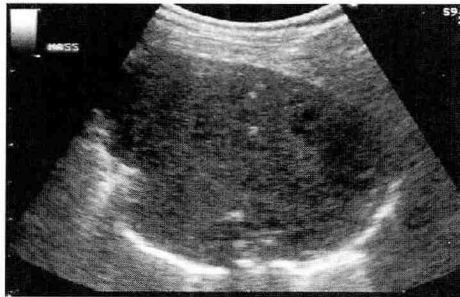
(B) 우측 횡와위



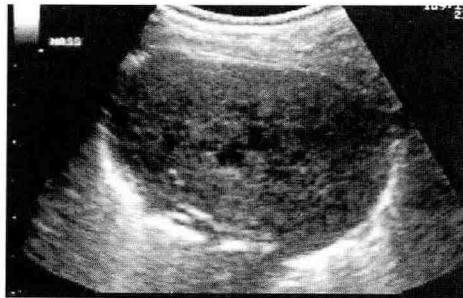
(C) 복배상

4

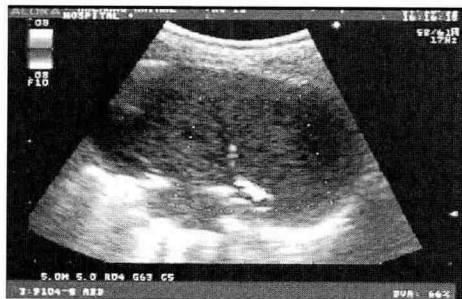위의 검사 결과를 바탕으로 흉강 초음파 검사를 실시하였습니다. 어떤 소견이 관찰되며 추가적으로 어떤 검사가 지시되니까?



(A)



(B)



(C)

