

복부접근법을 이용한 Morgagni Hernia의 교정

- 1예 보고 -

황정주* · 김도형* · 이양덕** · 김길동*

Repair of Morgagni Hernia through the Abdominal Approach

- A case report -

Jung Joo Hwang, M.D.*, Do-Hyung Kim, M.D.*, Yang Deok Lee, M.D.** , Kil-Dong Kim, M.D.*

Morgagni's hernia constitutes about 3% of all the congenital diaphragm hernias. It is usually asymptomatic and it is frequently found coincidentally during routine diagnostic testing in adulthood. It is usually diagnosed by simple chest X-ray, but when this condition is without intestinal herniation, then chest CT or other modalities are necessary. Operative repair is desirable when there is the risk of strangulation of the intestine. The trans-thoracic or trans-abdominal approaches are possible to treat this malady. We report here on one case for which we successfully used a laparoscopic approach to treat this problem.

(Korean J Thorac Cardiovasc Surg 2007;40:722-725)

- Key words:** 1. Diaphragm
 2. Hernia, diaphragmatic
 3. Laparoscope

증 례

80세 여자로 내원 2년 전부터 심해진 앞가슴의 불편감과 소화 불량을 주소로 여러 번 외래를 내원하다가 호흡곤란의 증상이 심해져 입원하게 되었다. 6년 전에 고관절 전치환술을 받은 병력 이외에 외상을 포함한 특이한 과거력은 없었다. 환자의 키는 141 cm였고, 몸무게는 52 kg이었다. 단순 흉부 촬영에서 우측 횡격막의 거상(Fig. 1A)이 보였으며 흉부전산화 단층 촬영에서 흉골 뒤 우측으로 횡격막의 연결이 소실되어 있었다. 그 부위는 복강에서부터 연속된 지방음영이 우측 흉강 안으로 연결되어 있었다, 또 이로 인하여 심장의 좌측편위도 보였다(Fig. 1B). 횡격막 탈장에 합당한 소견이었고 지속적인 증상이 나타나

로 수술적 교정을 하기로 결정하였다. 수술은 복강경을 이용하였다. 트로카는 배꼽 직상부(5 mm), 검상돌기 좌하방(12 mm), 앞겨드랑이선의 좌늑골(10 mm) 및 우늑골 직하방(5 mm)에 위치시켰고, 수술 동안 복강의 이산화탄소 압은 10~15 mmH₂O로 유지하였다(Fig. 2). 횡격막 결손 부위는 약 6 cm였고, 탈장낭(hernia sac)을 가지고 있었다. 대망만 흉강으로 들어가 있었으며 장관의 감돈 소견은 보이지 않았다(Fig. 3). 대망을 복강으로 복원시키고 흉강쪽의 탈장낭은 제거 후에 횡격막의 모서리를 맞추어서 Ethibond 2-0를 사용하여 단순 봉합을 시행하였다. 경과는 순조로워서 수술 후 5일째 퇴원하였다(Fig. 4).

*울지대학병원 흉부외과학교실

Department of Thoracic and Cardiovascular Surgery, Eulji University Hospital

**울지대학병원 내과학교실

Department of Internal Medicine, Eulji University Hospital

논문접수일 : 2007년 7월 23일, 심사통과일 : 2007년 8월 10일

책임저자 : 김길동 (302-799) 대전광역시 서구 둔산동 1306번지, 을지대학병원 흉부외과

(Tel) 042-611-3158, (Fax) 042-611-3867, E-mail: kdkimmd@eulji.ac.kr

본 논문의 저작권 및 전자매체의 지적소유권은 대한흉부외과학회에 있다.

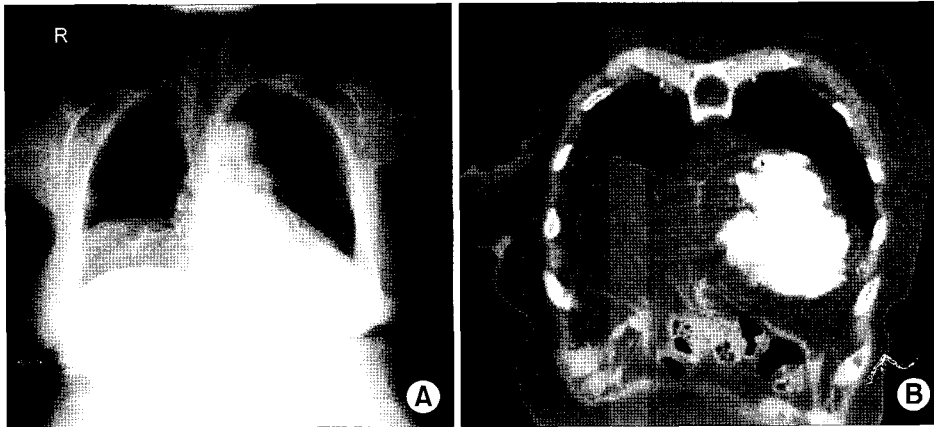


Fig. 1. (A) Preoperative simple chest x-ray shows fat density materials in right thoracic cavity. (B) Preoperative chest CT shows discontinuous right diaphragm at medial portion and continuous abdominal fat fad through diaphragm into right thoracic cavity.

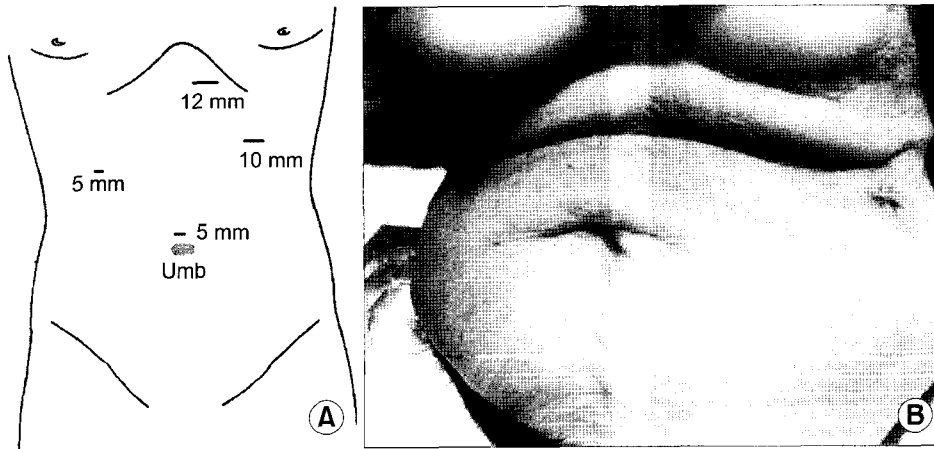


Fig. 2. (A) Troca and suture sites. (B) Postoperative abdominal wounds.

고 찰

Morgagni 탈장은 선천성 횡격막 탈장의 형태 중 가장 드문 형태로 Comer 등[1]은 1,750명의 횡격막 탈장 중에 54명(3%)에서만 발견되었다고 하였으며 그 후의 다른 연구에서도 비슷한 빈도를 보이고 있다. 대부분(90%)에서 우측으로 발생하나, 양측 또는 좌측에 발생할 수도 있다. 탈장의 발생기전에 대해서는 아직까지 만족할만한 설명은 없으나 발생과정 중 태생기 septum transversum이 심장 아래에서 형성되어 배면 장간막과 만날 때까지 후방으로 발육하는데 이때 septum transversum의 횡격막 부분과 costal arch의 불안정한 유합이 생길 경우 선천적으로 약한 부위가 형성된다고 한다. 이 근육이 없는 삼각 부위를 Larrey 공간이라 하는데 선천적으로 약한 경우 비만이나 외상에 의한 갑작스런 복압의 상승과 횡격막의 노화에 의해 점차적으로 이부위로 탈장이 일어나는 복합적 과정으로

설명하고 있다[2]. 이와 같은 이유로 유아기, 청소년기보다는 40대 이상의 장년층 여성에서 발견되는 경우가 흔하다.

급성 증상이 발생하는 경우는 약 14%에 불과하고 대부분의 환자에서 증상이 없고 단순흉부촬영으로 우연히 진단된다고 한다. 증상이 나타나는 경우는 만성기침, 호흡곤란 등 호흡기 증상이나 복통, 구토 등의 복부 증상이 발생할 수 있다. 치료는 증상이 없어도 장관의 탈장으로 감돈(strangulation)의 위험이 있을 수 있으므로 수술적 치료를 고려하여야 한다고 한다.

Morgagni 탈장은 탈장 내에 함유하는 장기에 따라 다양하게 보일 수 있으나 대개 단순 흉부촬영에서 우측 심형격막각에서 균질한 음영의 경계가 좋은 종괴로 보이는 경우가 많다. 장관이 함유되는 경우 단순흉부촬영과 바륨조영술로 진단할 수 있으나 장관을 함유하지 않은 경우는 CT나 MRI를 이용하여야 진단이 가능하다. 특히 CT는 대망혈관으로 생각되는 가는 선상음영과 심장 주위 지방종

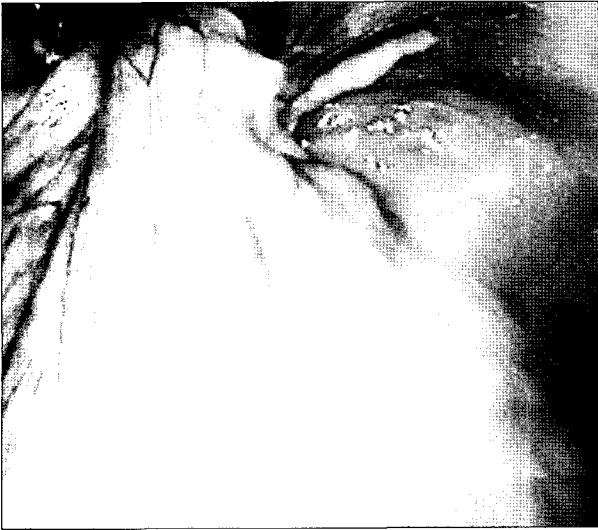

Fig. 3. It shows the herniated great omentum of abdominal cavity through the hernia sac.

피와 복부 지방의 연속성을 확인할 수 있으며 시상재구성(sagittal reconstruction)을 통하여 탈장된 지방과 복부지방의 연속성뿐 아니라 횡격막 결손의 위치까지 확인이 가능하다고 한다[3,4]. 본 예에서도 시상재구성으로 정확한 탈장의 부위와 탈장된 장기를 쉽게 확인할 수 있었다. 또, 감별진단을 하여야 할 질환으로는 흉심낭종(pleuropericardial cyst), 지방종, 지방육종, 종피종, 심막주위지방, 횡격막 낭종, 흉선종, 전종격동 종양 등이 있다[3].

수술적 치료는 흉부접근과 복부 접근의 두 가지 방법이 모두 가능하다. 흉부접근은 탈장낭을 쉽게 확인하여 제거가 가능하고, 심낭과 유착 부분을 쉽게 박리할 수 있고 특히 폐와 유착이 있는 경우는 유리하다고 할 수 있다. 그러나 양측에 걸쳐 있는 경우나 장관의 폐쇄 등은 진단하기가 어려운 단점이 있다. 복부접근법은 탈장된 장기를 정상위치에 쉽게 복원을 시킬 수 있으며 특히 좌우 양측이나 중앙부위에 탈장이 있는 경우, 장관에 이상이 의심되는 경우는 반드시 이 방법을 사용해야 한다. 탈장낭은 Morgagni 탈장의 약 90%에서 나타난다고 하며 수술 시에 제거하지 않을 경우 소방형성 공간(loculated lesion)을 만들고 결국 재발하거나 낭(cyst)형성을 할 수 있다고 한다[5]. 반면 복부접근으로 낭을 제거하고 수술하는 경우 이산화 탄소를 지속적으로 주입하면서 수술을 하기 때문에 종격동 기종이 생길 위험이 있다고 한다. 낭을 제거 후 횡

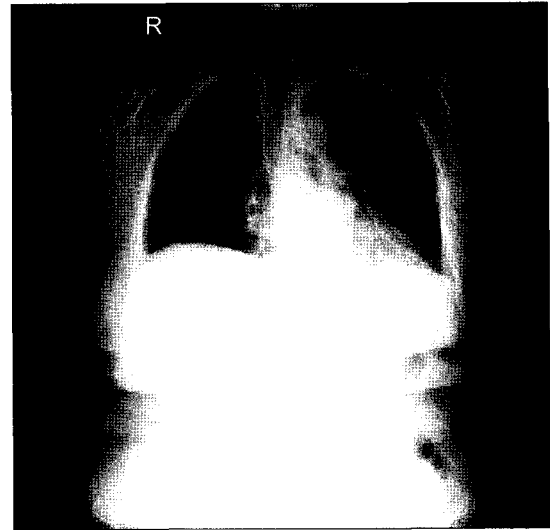


Fig. 4. Postoperative chest x-ray shows the absence of right thoracic fat density.

격막의 손상 부위가 큰 경우 Gore-tex 등 인공 삽입물도 사용할 수 있다.

특히 복강경을 이용한 복부접근법은 손상을 줄이고, 회복이 빨라서 합병증과 재수술의 위험을 줄일 수 있으므로 급성 증상이 있는 경우도 치료의 일차적 방법으로 선호되고 있다고 한다[5]. 본 예에서도 수술 후 폐의 합병증을 방지하기 위하여 복강경을 사용하였으며 수술 후 아무런 합병증 없이 회복이 가능하였다.

참 고 문 헌

1. Comer TP, Clagett OT. *Surgical treatment of hernia of the foramen of Morgagni.* J Thorac Cardiovasc Surg 1966;52:461-8.
2. Lev-Chilouche D, Ravid A, Michowitz M, Klausner JM, Kluger Y. *Morgagni hernia: unique presentations in elderly patients.* J Clin Gastroenterol 1999;28:81-2.
3. Mouroux J, Venissac N, Alifano M, Padovani B. *Morgagni hernia and thoracic deformities.* J Thorac Cardiovasc Surg 2003;51:44-5.
4. Kim SJ, Hong JM, Lee KM, et al. *Differentiation between Morgagni hernia and pleuropericardial fat with using CT findings.* Korean J Thorac Surg 2006;39:573-8.
5. Loong TPF, Kocher HM. *Clinical presentation and operative repair of hernia of Morgagni.* Postgrad Med J 2005;81:41-4.

=국문 초록=

Morgagni 탈장은 선천성 탈장의 약 3%를 차지하며 주로 증상이 없이 우연히 성인기에 발견된다. 단순 흉부촬영으로 쉽게 진단될 수 있으나 탈장이 없는 경우는 흉부 전산화 단층 촬영 등으로 진단된다. 장관의 감돈 위험이 있으므로 발견되면 수술적 치료가 바람직하다. 흉강이나 복강으로 접근이 가능하나 본 저자들은 복강경을 이용하여 교정이 가능하였기에 보고하는 바이다.

- 중심 단어 : 1. 횡격막
2. 횡격막 탈장
3. 복강경