

대동맥판막 치환술 시행 환자에서 발생한 관상동맥 경축에 의한 흉통

- 1예 보고 -

권종범* · 박 건* · 김경수* · 이종호* · 윤희정** · 허성호** · 이종민** · 진승원**

Chest Pain due to Coronary Artery Vasospasm after Aortic Valve Replacement Surgery - A case report -

Jong Bum Kwon, M.D.*, Kuhn Park, M.D.*, Kyung Soo Kim, M.D.*, Jong Ho Lee, M.D.*,
Hee Jeoung Yoon, M.D.**, Sung Ho Her, M.D.**, Jong Min Lee, M.D.**, Seung Won Jin, M.D.**

Coronary artery vasospasm results in transient, abrupt chest pain that's due to the increased vasomotor tone of the coronary artery, and this can cause myocardial ischemia. We report here on one case of the right coronary artery vasospasm after aortic valve replacement surgery, and this was due to severe aortic regurgitation.

(Korean J Thorac Cardiovasc Surg 2007;40:701-703)

Key words: 1. Myocardial ischemia
2. Vasospasm

증 례

환자는 61세 남자로 수 개월간의 계단을 오를 때 발생하는 호흡곤란으로 외래에서 시행한 심장초음파 검사상 심한 대동맥판막 폐쇄부전 및 경증의 승모판막 폐쇄부전으로 진단되어 추가 검사 및 치료를 위해 입원하였다. 환자는 과거력상 2003년에 결핵 진단 및 약물 복용 후 완치 판정을 받았고 고혈압으로 약물치료 중이었으며 20갑년의 흡연력이 있었다. 청진상 수축기 및 이완기 심잡음이 들렸으며 내원 당시 흉부 X-선 검사에서는 만성폐쇄성 폐질환에 의한 술통형 흉곽 및 이전의 결핵병소 외 심비대는 보이지 않았다. 심전도상 특이소견 없었으며 혈액검사상 심근효소 수치는 정상 소견을 보이고 있었다.

심장 초음파 검사상 경증의 좌심실 확장 소견과 심한

대동맥판막 폐쇄부전 및 경증의 승모판막 폐쇄부전이 있었으며 심박출률은 63%였다. 입원 후 시행한 경식도 초음파에서는 심한 대동맥판막 폐쇄부전 및 경증의 승모판막 폐쇄부전이 있었다. 심장 조영술에서는 정상 관상동맥 소견이었으며 폐동맥 고혈압은 없었다(Fig. 1).

수술은 정중 흉골 절개술을 시행하였고, 상행 대동맥과 우심방에 캐논레이션을 하고 간헐적으로 1 : 4 혈액 심정지액을 주입하였고, 체외순환을 이용하여 체온을 28도로 낮춘 상태에서 상행대동맥을 횡절개하여 대동맥 판막을 관찰한 결과 비관상동맥 판엽이 늘어나서 적절한 교합이 이루어지지 않는 소견을 보여 대동맥 판막을 23 mm Carpentier-Edwards 조직 판막으로 치환하였다. 인공심폐기 작동 시간은 157분이었으며 대동맥 차단 시간은 130분이었다. 수술 후 혈압 및 맥박은 안정적이었으며, 수술 당일

*가톨릭대학교 의과대학 대전성모병원 흉부외과학교실

Department of Thoracic and Cardiovascular Surgery, Daejeon St. Mary's Hospital, The Catholic University of Korea College of Medicine

**가톨릭대학교 의과대학 대전성모병원 순환기내과학교실

Department of Cardiology, Daejeon St. Mary's Hospital, The Catholic University of Korea College of Medicine

논문접수일 : 2007년 6월 25일, 심사통과일 : 2007년 8월 10일

책임저자 : 박 건 (301-723) 대전광역시 중구 대흥동 520-2, 가톨릭대학교 의과대학 대전성모병원 흉부외과

(Tel) 042-220-9570, (Fax) 042-252-6807, E-mail: stephanocs10@hanmail.net

본 논문의 저작권 및 전자매체의 지적소유권은 대한흉부외과학회에 있다.

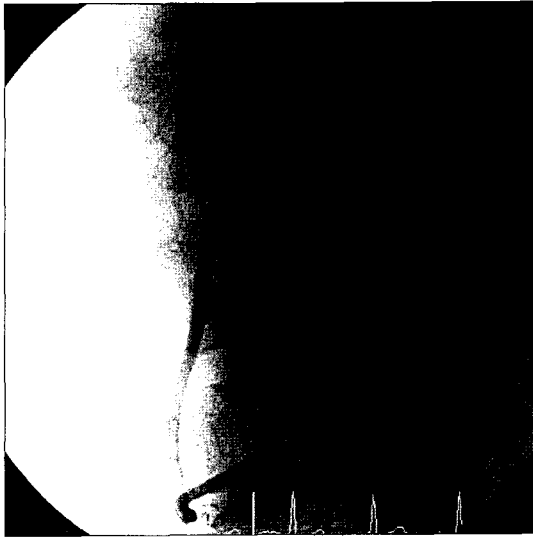


Fig. 1. Preoperative angiogram shows normal right coronary artery.

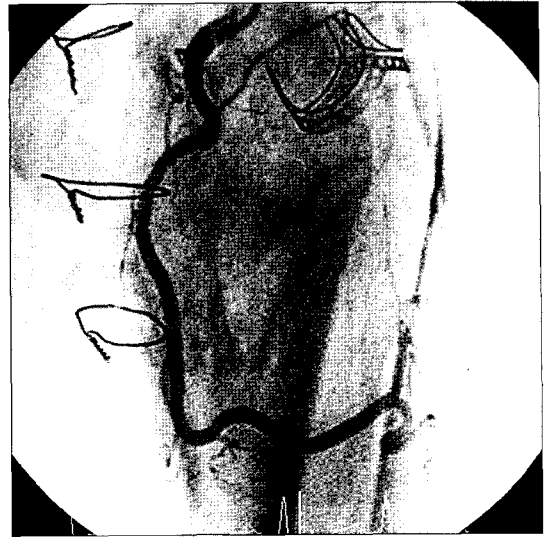


Fig. 3. Recovered stenotic lesion after nitroglycerine injection.

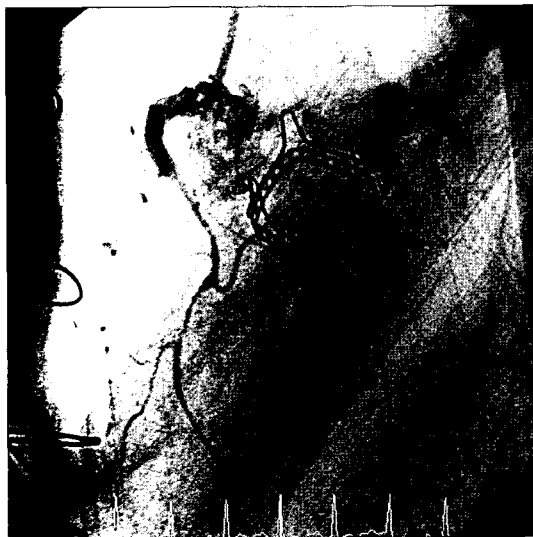

Fig. 2. Diffuse stenotic lesion on the right coronary artery.

중환자실 도착 5시간 후에 인공호흡기를 이탈하였다. 술 후 10일째 시행한 심장 초음파상 좌심실 구출률 50%인 경증의 심벽운동 저하 외 특이소견 없었으며 술 후 11일째 별다른 합병증 없이 퇴원하였다.

환자는 수술 15일째 급성의 상복부 통증으로 응급실 방문, 심전도상 특이소견 없었으나 심근효소 수치가 CK-MB 5.39 ng/mL Troponin-T 0.134 ng/mL로 다소 증가되어 있었다. 응급으로 시행한 심장 초음파상 치환된 대동맥 판막에는 이상이 없었으나 전반적인 심운동 저하, 특히 다소 두꺼워진 심실중격벽의 무운동과 중등도의 승모판

막 폐쇄부전을 보였고 좌심실 구출률은 31%를 나타내었다. 심장 조영술 검사상 우측 관상동맥의 전반적인 협착이 보였고(Fig. 2), 니트로글리세린(nitroglycerine) 150 μ g 주입 후 완화되는 양상을 보여(Fig. 3) 우측 관상 동맥의 심한 경축에 의한 심근경색으로 진단되었다.

환자는 Calcium channel blocker를 투여하였고 17병일에 시행한 심장 초음파 검사상 치환된 대동맥 판막 기능은 정상이었으나 경증의 전반적인 심운동 저하를 보였으나 심실 중격벽의 운동은 호전되었으며 좌심실 구출률은 53%였다. 환자는 증상 호전되어 퇴원하였고 술 후 9개월째 별다른 증상 없는 상태이다.

고 찰

수술 후에 나타나는 경축은 주로 수술 시 접촉에 의한 관상동맥 손상과 관련이 있거나 삽입되어 있는 튜브(흉강)에 의한 직접 자극, 알칼로시스, 저체온, 체외순환 후의 혈소판에서 분비되는 혈관경축물질 등과 관련이 있다[1].

관상동맥 경축은 흔히 이형성 협심증과 같이 쓰이며 vasomotor tone이 증가하여 일시적으로 갑작스럽게 관상동맥이 수축되어 직경이 현저히 좁아져 흉통이 발생하고 심근의 경색을 일으키며, 심한 경우 급사를 초래하기도 한다. 경축의 가장 중요한 위험 인자는 흡연이다. 경축이 있는 환자 중 남자에서는 92%, 여자에서는 36%에서 흡연과 관련이 있었다[2]. 심장 수술 후에 나타나는 경축은 대부분 관상동맥우회수술 후에 나타나고 있으나, 판막치환수

술 후에 오는 경축은 아주 드물게 보고되고 있다[3,4].

임상 증상은 흉통과 함께 실신을 할 수도 있으며 흉통은 30~60분 동안 두세 번 정도로 주로 자정에서 오전 8시 사이에 발생한다. 경색이 없으면 심장 검사상 대개 특이 소견이 없으나 흉통을 동반한 ST분절의 상승 소견으로 진단할 수 있다. 운동부하 검사는 반응에 변이가 많아 유용하지 않으며 심장조영 검사나 심장 초음파 검사로 관상동맥 경축과 그로 인한 심근 경색 및 좌심실 기능의 이상을 알 수 있다. 경축은 주된 하나의 관상동맥 혈관, 혹은 다혈관에서 올 수 있으며 가장 흔한 경축 부위는 우측 관상동맥과 좌전 하행지로 알려져 있다[5]. 그리고 경축은 심혈관 촬영상 정상인 혈관에서 협착이 있는 혈관보다 자주 일어난다[2].

유발 검사로 Ergonovine, Hyperventilation, Acetylcholine 등을 이용하게 된다. 치료로 nifedipine이나 felodipine, amlodipine 등의 calcium channel blocker을 단독으로 사용하거나 nitrate제제를 병용하며 예후는 급성, 활동기가 지나면 흔히 진단 후 6개월 내에 반복되는 증상을 보이며, 1년간 증상이 없다가 다시 나타나는 경우는 약물치료를 지속적으로 해야 한다[6]. Waters 등[7]은 1~2년 정도 약물치료를 하면 82% 정도의 환자에서 증상이 없어진다고 보고하

였다. 5년간의 long-term survival은 89~97%로 좋은 것으로 되어있다.

참 고 문 헌

1. Buxton AE, Hirshfeld JW Jr, Untereker WJ, et al. *Perioperative coronary arterial spasm: long-term follow-up*. Am J Cardiol 1982;50:444-51.
2. Yasue H, Kugiyama K. *Coronary spasm: clinical features and pathogenesis*. Intern Med 1997;36:763.
3. Zaiac M, Renzulli A, Hilton CJ. *Coronary artery spasm following coronary artery bypass grafting*. Eur J Cardiothorac Surg 1990;4:109-11.
4. Paterson HS, Jones MW, Baird DK, Hughes CF. *Lethal postoperative coronary artery spasm*. Ann Thorac Surg 1998;65:1571-3.
5. Okumura K, Yasue H, Horio Y, et al. *Multivessel coronary spasm in patients with variant angina: a study with intracoronary injection of acetylcholine*. Circulation 1988; 77:535.
6. Maseri A. *Ischemic heart disease*. London: Churchill Livingstone. 1995;20:559-88.
7. Waters DD, Bouvard A, Theroux P. *Spontaneous remission is a frequent outcome of variant angina*. J Am Coll Cardiol 1983;2:195-9.

=국문 초록=

관상동맥 경축은 일시적으로 갑작스럽게 관상동맥이 수축하여 흉통이 발생하고 심근의 경색을 일으키는 것으로 알려져 있다. 중증도의 대동맥판 폐쇄 부전으로 대동맥판막 치환 수술 후 외래 추적 관찰 중 생긴 급성심근경색의 원인으로 검사상 우측 관상동맥 경축으로 밝혀진 예가 있어 보고합니다.

중심 단어 : 1. 심근허혈
2. 혈관경축