

갑상연골과 설골 골절을 동반한 후두외상 1례

고려대학교 의과대학 이비인후-두경부외과학교실
강 선 목 · 최 환 · 정 광 윤 · 백 승 국

=Abstract=

Laryngeal trauma with thyroid cartilage and hyoid bone fracture

Sun-Mook Kang, M.D., Hwan Choe, M.D., Kwang-Yoon Jung, M.D., Seung-Kuk Baek, M.D.

Department of Otolaryngology-Head and Neck Surgery, Korea University College of Medicine, Seoul, Korea

Laryngeal trauma is an uncommon injury but can be life-threatening event. So, early diagnosis is important for appropriate surgical management and better outcome. Because there have been some controversies about Initial airway management, appropriate diagnostic evaluation, operative indication and timing, operative technique, it is difficult to make a common management pathway in laryngeal trauma. A case of laryngeal trauma with thyroid cartilage and hyoid bone fracture is presented with a brief review of literature.

Key Words : Laryngeal trauma, Laryngeal stent

I. 서 론

후두는 상부로는 하악, 하부로는 흉골, 외측으로 흉쇄유돌근에 의해 보호받는 해부학적 구조를 보 이고 후두연골의 유연성, 후두의 가동성으로 인해 다른 외상에 비해 후두외상은 매우 드물어 응급실 방문 환자 30,000명당 1명 정도의 유병률을 보이고 있다.¹⁾ 이런 낮은 빈도로 인한 후두외상의 가능성에 대한 인지의 결여로 인해, 그리고 기도확보를 위한 기관내삽관술을 시행하는 경우, 다른 주요장기의 동반손상이 존재하는 경우에는 후두외상의 진단이 늦어질 수 있다. 하지만 후두는 호흡과 발성에 중요 한 기관으로 조기진단, 정확한 평가, 적절한 치료를 요한다. 아직 기도확보를 위한 초기치료, 적절한

진단방법, 수술적 치료와 보존적 치료의 적응증, 후두내 스텐트삽입 및 제거 등에 대해서는 많은 이견들이 있다. 최근 저자들은 72세 남자에서 갑상 연골과 설골 골절을 동반한 후두외상의 수술적 치 료 1례를 경험하였기에 문헌고찰과 함께 보고하고 자 한다.

II. 증 례

66세 남자 환자로 내원 3일전 자전거를 타고 가던 중 자동차에 부딪히면서 전경부에 충격을 받 은 후 애성, 호흡곤란, 연하통이 발생하여 타병원에 내원하여 후두외상으로 진단받고 입원치료를 권유 받았으나 거부하고 퇴원한 후 증상이 악화되어 본 원 응급실로 내원하였다. 과거력과 가족력상 특이 소견이 없었다. 이학적 검사상 전경부에 경한 압통 이 있었고 경부 전반에 염발음을 동반한 피하기증 이 촉진되었으며, 갑상연골 용기부가 함몰되어 있

교신저자 백승국, 136-705, 서울 성북구 암안동 5가 126-1
고려대학교 의과대학 이비인후-두경부외과학교실
전화 : 02-920-5395, FAX : 02-925-5233
E-mail : mdbsk@paran.com

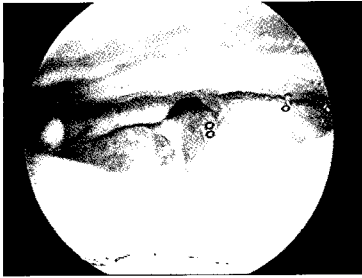


Fig.1. Preoperative laryngoscopic finding. It shows laryngeal edema, airway narrowing, limited motion of vocal cord.

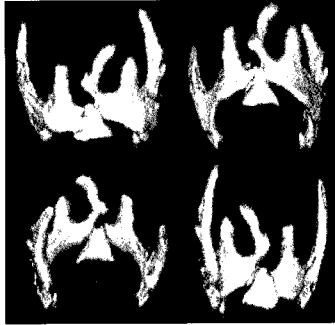


Fig.2. Preoperative 3-D reconstruction CT scan. It shows that thyroid cartilage was fractured with 3 pieces and displaced.

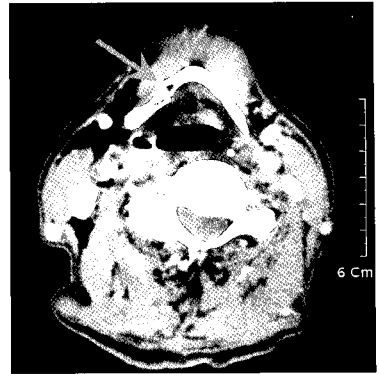


Fig.3. Preoperative axial CT scan. It shows that Hyoid bone was fractured in right portion of body but not displaced.(arrow)

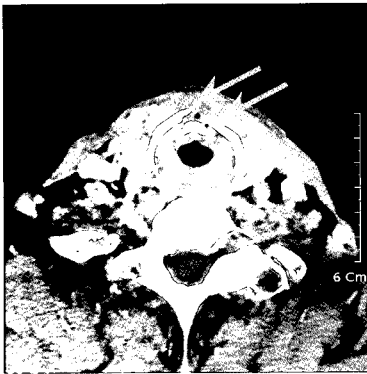


Fig.4. Preoperative axial CT scan. It shows that thyroid cartilage was fractured in 3 pieces and displaced.(arrow)




Fig.5. laryngeal stent(3.5cm) was made of endotracheal tube(No. 7).

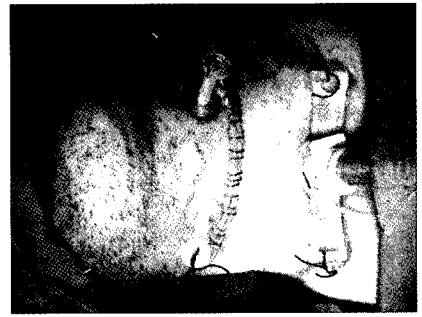

Fig.6. Intraoperative finding. Laryngeal stent was fixed at ventricular level with nonabsorbable suture.

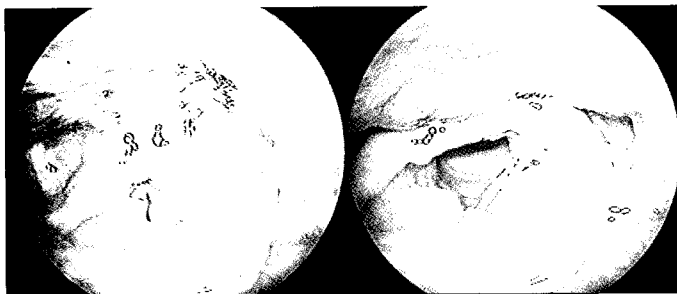


Fig.7. Postoperative laryngoscopic finding. Laryngeal stent was removed on POD 19 days. The airway was patent and motion of vocal cord was intact.

었다. 후두내시경상 양측 성대의 움직임은 감소되어 있고 후두내 심한 부종소견과 우측 성대 내 점막열상소견 보였으나 연골 노출 소견은 없었다(Fig. 1). 경부 전산화단층촬영상 갑상연골 골절, 설골골절, 기도협착, 후두부종, 피하기종이 보였다(Fig.

2)(Fig. 3)(Fig. 4). 동맥혈 가스검사와 산소포화도 관찰시 95%이상 산소포화도가 유지되고 경미한 호흡곤란을 호소하여 보존적 치료만 하고 기도확보가 추가로 필요하지 않았다. 내원 10일째 국소마취 하에서 기관절개술을 시행한 후, 전신마취하에 갑상연골 중하부 위치에 수평으로 피부를 절개하고 갑상연골을 노출시켜 분쇄골절을 확인하였다. 골절선을 따라 후두로 접근하여 우측 성대와 전교편

을 침범하는 점막열상을 발견하여 점막열상을 봉합후 후두스텐트를 삽입하고 양측 후두실을 통해 갑상연골 밖으로 비흡수성 봉합사를 이용해 고정하였다.(Fig. 5)

갑상연골 골절선을 비흡수성 봉합사로 고정하

고 배액관 삽입후 수술을 마쳤다(Fig. 6). 수술 19일째 후두부종이 소실되어 전신마취 하에 후두내시경을 통해 후두스텐트 제거술을 시행하고, 수술 22일째 퇴원하여 현재 특별한 후유증 없이 외래 추적 관찰 중이다(Fig. 7).

III. 고 찰

후두외상은 남녀비에서 일반적으로 남자의 발생빈도가 높고 연령분포는 사회활동의 정도가 높은 20-30대에서 호발한다. 증상과 증후로는 호흡곤란, 애성, 천명, 객혈, 연하통, 피하기증, 염발음 등이 있다. 후두의 손상 정도는 여러 분류방법이 있고 Schaefer와 Cherian의 분류에 따르면 본 증례는 각각 Schaefer classification(Group III-IV), Cherian classification(major)에 해당된다(Table 1, 2). 후두외상 환자는 동반손상을 관찰하며, 특히 의식혼란이 있는 환자에서는 두부, 경추 손상을 항상 염두에 두어야 한다. 후두외상 환자에서 기도확보를 위한 초기치료로는 기도내 삽관 혹은 기관 절개술을 시행할 수 있다. 기도내 삽관은 부종이나 출혈이 심한 외상의 경우에 시행하기 힘들며, 후두열상 및 운상연골과 갑상연골 분리 등 후두손상을 가중시킬 수 있다. 따라서 기도내 삽관을 시도하여 쉽게 성공할 수 없다면, 바로 응급 기관절개술을 시행하는 것이

좋겠다. 이 증례에서는 성대 움직임의 감소, 후두부종으로 기도협착이 의심이 되나 호흡곤란이 심하지 않고, 악화되지 않았으며, 산소포화도가 95%이상으로 유지되어 기도확보를 위한 응급 술식은 필요하지 않았다. 경추손상이 없는 것을 확인 후 경부 촉진을 하고 구강, 구인두, 후두내 해부학적 구조를 확인하여 후두혈종과 부종, 후두열상, 연골골절, 전위여부 등을 확인한 후 경부 전산화단층촬영을 통해 영상의학적 도움을 받을 수 있다. 본 증례에서는 진찰상 후두부종과 경한 점막열상이 관찰되었고, 경부 전산화단층촬영상 갑상연골의 절흔에서 양측 아랫연 중간부위(midportion of both low margin)로의 사선골절에 의해 갑상연골이 3개의 골절편으로 분쇄골절이 되었고, 하방 갑상연골 골절편이 내측으로 전위소견 보이고, 설골의 골체(body)과 좌측 소각(lesser hom) 사이에 수직 골절 소견보이지만 설골의 전위 소견은 없었다. 보존적 치료와 수술적 치료의 적응증에는 많은 주장이 있다. 보존적 치료는 성대 전교련이나 자유연 부위를 제외한 곳의 경미한 열상, 갑상연골의 전위없는 단독 골절인 경우 최소 24시간 관찰, 두위거상, 가슴 등을 적용할 수 있으며, 스테로이드 사용은 수상 후 급성기에 사용한다. 수술적 치료는 큰 점막열상, 연골노출, 다중 또는 전위 연골골절, 성대마비, 운상연골골절, 성대 전연합의 열상, 운상피열관절 파열인 경우

시행하며, 수술시기는 가급적 수상 후 24시간 내 조기수술을 강조하나, 몇몇 보고에서는 수상 3-4일 후 부종이 가라앉은 후 수술을 강조하기도 한다. 본 증례에서는 갑상연골의 복합골절 및 전위 소견으로 수술적 치료의 적응증이 되며 가능한 24시간 이내에 수술하는 것이 좋았을 것이다. 하지만 본 증례에서는 환자 개인 사정과

Table 1. Cherian classification

Minor	Small superficial laceration not exposing cartilage Small hematoma within larynx Mild edema within larynx Undisplaced fracture of laryngeal cartilage
Major	Large mucosal tears exposing cartilage Severe endolaryngeal edema or laryngopharyngeal edema or large hematoma distorting laryngeal anatomy Fracture displacement of laryngeal cartilage Vocal cord fixation

Table 2. Schaefer and close classification

Group I	Minor endolaryngeal hematoma or laceration without detectable fracture
Group II	Edema, hematoma, minor mucosal disruption without exposed cartilage, nondisplaced
Group III	Massive edema, mucosal tears, exposed cartilage, displaced fracture, cord immobility
Group IV	As group III, with more than 2 fracture lines, massive trauma laryngeal mucosa
Group V	Complete laryngotracheal separation

수술여건상 수상 10일째 수술을 시행받았다. 골절 및 전위된 갑상연골의 고정방법에는 스텐레스 도선(stainless wire), 봉합(suture), 접착판 고정(Adaptation plate fixation) 등이 있고 본 증례에서는 봉합사로 봉합 하고 후두스텐트 삽입술을 시행하였다.

후두스텐트 삽입술을 시행하는 경우는 성대 전엽합부 손상이 있을때, 점막손상이 심할때, 복합골절 및 후두의 구조가 수술만으로 유지 안될 때이다. 스텐트 제거시점을 2-6주 후이며 이물반응으로 염증, 육아종이 생겨 기도협착을 초래할 수 있어 가급적 빠른시일 내 제거하는 것이 좋고 2주정도에 제거하는 경향으로 의견이 모이고 있다. 본 증례에서는 갑상연골의 복합골절과 전위, 후두 구조의 유지를 위해 후두스텐트를 삽입하였으며, 후두부종이 감소하고 환자분 안정화 되어 수술후 19일째 제거하였다. 수술 후 합병증으로는 육아조직 형성, 후두협착, 성대 움직임 장애 등이 가능하므로 주의 깊고 세세한 치료 및 추적관찰이 필요하다. 본 증례에서는 수술 6개월째로 특별한 후유증은 보이지 않고 있다.

중심 단어 : 후두외상 · 후두스텐트

References

1. Bent JP, Silver JR, Porubsky ES. *Acute laryngeal trauma: A review of 77 patients. Otolaryngol Head Neck Surg* 1993;109:441-9.
2. Schaefer SD, Close LG. *Acute management of laryngeal trauma: Update. Ann Otol Rhinol Laryngol* 1989;98:98-104.
3. Cherian TA, Rupa V, Raman R. *External laryngeal trauma: Analysis of thirty cases. J Laryngol Otol* 1993;107:920-3.
4. Bent JP, Merritt RM, Porubsky ES. *Acute laryngeal trauma in the pediatric patient. Ann Otol Rhinol Laryngol* 1998;107:104-5.
5. Bong JP, Yu KW, Hong KS, Rhim GI, Lee JK, Heo W. *Management of acute laryngeal trauma patients. Korean J Otolaryngol* 1998;41:1459-63.
6. Park HT, Song DW, Kim JG, Cho WC. *A clinical study of the laryngeal trauma. Korean J Otolaryngol* 1990;33:758-65.
7. Schaefer SD. *The acute management of external laryngeal trauma. Arch Otolaryngol Head Neck Surg* 1992;118:598-604.
8. Leopold DA. *Laryngeal trauma: A historical comparison of treatment methods. Arch Otolaryngol Head Neck Surg* 1983;109:106-11.
9. Demetriades D, Asensio J, Velmahos G, Thal E. *Complex problems in penetrating neck trauma. Surg Clin North Am* 1996;76:661-83.
10. O'Keefe LJ, Maw AR. *The dangers of minor blunt laryngeal trauma J Laryngol Otol* 1992;106:372-3.