

## 개회충 유충 감염에서 발생하는 호산구성 폐질환의 특성

가천의과대학 교 길병원 내과<sup>1</sup>, 성균관대학교 삼성서울병원 내과<sup>2</sup>, 제주대학교 기생충학교실<sup>3</sup>, 중앙대학교 기생충학교실<sup>4</sup>  
김유진<sup>1</sup>, 경선영<sup>1</sup>, 안창혁<sup>1</sup>, 임영희<sup>1</sup>, 박정웅<sup>1</sup>, 정성환<sup>1</sup>, 이상표<sup>1</sup>, 최동철<sup>2</sup>, 정영배<sup>3</sup>, 강신영<sup>4</sup>

## The Characteristics of Eosinophilic Lung Diseases Cause by *Toxocara Canis* Larval Infestation

Yu Jin Kim, M.D.<sup>1</sup>, Sun Young Kyung, M.D.<sup>1</sup>, Chang Hyeok An, M.D.<sup>1</sup>, Young Hee Lim, M.D.<sup>1</sup>,  
Jung Woong Park, M.D.<sup>1</sup>, Seong Hwan Jeong, M.D.<sup>1</sup>, Sang Pyo Lee, M.D.<sup>1</sup>, Dong Chull Choi, M.D.<sup>2</sup>,  
Young Bae Jeong, M.D.<sup>3</sup>, Shin Yong Kang, M.D.<sup>4</sup>

Department of Internal Medicine Gachon University, Gil Medical Center<sup>1</sup>, and Sungkyunkwan University<sup>2</sup>, Department of Parasitology, Cheju National University<sup>3</sup> and Chung Ang University<sup>4</sup>

**Background:** Toxocariasis is a common cause of eosinophilia and eosinophilic lung disease in Korea. We analyzed the characteristics of eosinophilic lung disease in toxocariasis.

**Method:** One hundred and forty one patients with eosinophilia caused by a toxocara larval infection were evaluated from September 1, 2001 through March 30, 2006. The plain chest x-ray, chest CT(computed tomography), and bronchoalveolar lavage(BAL) were examined. A diagnosis of toxocariasis was made by ELISA using that secretory-excretory antigen from the *T. canis* larvae.

**Results:** Toxocarial eosinophilic lung diseases was diagnosed in 32 out of 141 patients. Ground glass attenuation was the main feature on the CT scans in 23 out of 141 patients (71.9%). Thirteen patients (40.6%) had a random in zonal distribution on CT. Pleural effusion was observed in 9 patients (28.1%). Twenty eight patients (87.5%) complained of respiratory symptoms. Eleven patients (34.4%) had gastrointestinal symptoms and 12 patients (37.5%) had liver infiltration.

**Conclusions:** The most common findings of the chest CT in patients with toxocariasis was a randomly distributed ground glass attenuation. A toxocara infection should be considered in a differential diagnosis of patients who exhibit pulmonary infiltration with eosinophilia in Korea. (*Tuberc Respir Dis* 2007; 62: 19-26)

**Key words:** Eosinophilia, Pneumonia, Toxocara, Parasite.

## 서 론

호산구성 폐질환은 말초 혈액 혹은 폐 조직에서 호산구의 증가가 관찰되는 다양한 폐질환들을 통칭하는 것이다<sup>1,2</sup>. Loeffler 등이 호흡기의 증상이 경미하거나 전혀 없으면서, 말초혈액에서 호산구의 증가를 보이고 단순 흉부X선 촬영 상 이동성의 폐 침윤을 보이는 환자들을 최초로 보고하면서 Loeffler syndrome 을 호산구성 폐질환의 대표적인 질환으로 인식되어왔다<sup>3,4</sup>.

본 연구는 2004년 가천의과학 대학교 신진 교수 연구비 지원으로 이루어졌음

Address for correspondence: Sang Pyo Lee, M.D.  
Department of Internal Medicine, Gachon Medical  
School Gil Medical Center, Guwol-1-dong, Namdong-gu,  
Incheon, 405-760, Korea  
Tel: 032-460-3209 Fax: 032-469-4320  
E-mail: drsplee@gachon.ac.kr  
Received: Nov. 29. 2006  
Accepted: Jan. 2. 2007

1950년대 이후 Crofton 등이 처음 호산구성폐질환에 대한 분류법을 기술한 바 있으나 아직 국제적으로 통일된 분류 방법은 없어 연구자들마다 다양한 방법을 이용하고 있다. 최근 연구자들은 호산구성 폐질환을 기도성 호산구성폐질환, 폐실질성 호산구성폐질환으로 크게 나누어 분류를 하고 있다. 천식, 알레르기성 기도성 폐 아스피질로시스증, 호산구성 기관지염 등이 기도성 호산구성폐질환의 대표적 질환들이며, 감염성 질환(세균, 기생충, 곰팡이), 약물과민반응, 악성종양, 교원성 혈관질환, 간질성 폐질환등이 폐실질성 호산구성폐질환을 일으킬 수 있다고 알려져 있으나 상당수의 폐실질성 호산구성폐질환의 원인은 아직 밝혀지지 않고 있다<sup>1,3</sup>.

최근 들어 과거 특발성 호산구 특발성 호산구증다증과 동반된 호산구성 폐질환의 상당수가 기생충 감염과 관련이 있고, 특히 개회충등의 유충 감염이 호산

구성폐질환의 원인으로 보고 된 바 있으며, 국내 개회충 감염 성인 환자의 약 20%에서 폐 침범을 하는 것으로 보고 되었다<sup>5-7</sup>. 개회충증은 국내에서 비교적 최근에 알려지기 시작한 질환으로 전신적으로 유충의 이행이 발생되어 간장 다음으로 폐 침윤을 가장 잘 유발하는 질환이다. 과거 특발성호산구성 질환으로 진단되었던 상당수의 질환이 개회충증과 관련된 것으로 밝혀지고 있어 많은 관심을 받고 있다. 특히 최근 연구에서 한국인 성인 호산구증다증 환자의 70%정도가 개회충 항체 양성으로 보고되어, 한국인 성인에서 개회충 감염이 매우 광범위하게 발생되고 있을 가능성을 시사하였다<sup>6</sup>. 하지만 아직 개회충 현증 감염 환자에서 호산구성 폐질환의 임상양상에 대해서는 거의 알려진 바 없다. 따라서 연구자들은 현증 개회충증으로 진단된 성인 환자들의 호산구성 폐침윤 양상과 임상적, 방사선학적 특성을 관찰하고자하였다.

## 대상 및 방법

### 1. 대상 환자의 선정

가천의대 길병원 알레르기 내과에서 2001년 9월 1일부터 2006년 3월 30일 사이에 개회충 유충 감염 진단을 받은 말초 혈액 내 호산구증다증 성인 환자 141명 중에서 일반방사선 흉부사진 또는 고해상도컴퓨터촬영에서 호산구성폐질환으로 의심되는 소견이 있는 환자 32명을 대상으로 연구용 검사 시행 및 검체 채취에 대한 본인의 서면 상 동의와 가천의과대학교 길병원 기관윤리심사위원회의 승인을 받고 연구를 시행하였다.

### 2. 개회충 유충 감염의 진단과 다른 조직침윤 기생충 감염의 배제

개회충에 대한 ELISA 검사는 개회충 2기유충의 순수 분비배설 항원 (Toxocara excretory/secretory antigen, TES-ag)을 사용하였다. 다른 조직침윤 기생충감염을 배제하기 위하여 Cho 등<sup>8</sup>의 방법을 따라 폐흡충, 간흡충, 스파로가눔증, 유구낭미충증, 요코가와

흡충증, 고래회충증에 대한 검사를 중앙대학교부속 기생충학교실에 의뢰하여 시행하였으며 이들 기생충성 질환에 대한 항체 양성자와 48시간 간격으로 3회의 분변검사와 객담검사를 시행하여 다른 장내 기생충 감염가능성이 있는 환자는 제외 하였다.

### 3. 호산구성 폐질환의 진단기준

호산구증다증의 정의는 말초혈액에서 절대호산구 수가 500개 /ul 이상이거나, 총 백혈구 중에서 호산구의 비율이 10%이상인 경우로 하였다<sup>6</sup>. 호산구성폐질환에 대한 진단은 Allen과 Davis의 기준<sup>9</sup>에 따라 말초혈액의 호산구가 증가되어 있으면서 흉부 X선 검사와 고해상도 컴퓨터 촬영 상 폐 침윤이 관찰, 말초혈액의 호산구수의 증가와 상관없이 폐조직 검사 상 호산구의 침윤이 관찰, 또는 기관지폐포세척액 내에 호산구의 비율이 5%이상으로 증가 중 한 가지 이상을 만족한 경우로 하였다. 호산구성폐질환의 발생 양상에 대한 분류는 호흡기내과 와 알레르기내과전문의 2인의 협의로 Cheon 등과 Takeshi 등의 연구방법에 따라 폐침윤의 분포양상(pattern), 폐침윤 부위(zonal distribution), 지배적으로 침윤된 폐엽, 기타소견으로 나누어 관찰하였다<sup>10,11</sup>.

### 4. 기관지내시경 및 기관지폐포세척술의 시행

기관지내시경과 기관지폐포세척술 (bronchoalveolar lavage, BAL)를 위해 성인용 6mm 기관지 내시경 (Olympus BF type 1T200; Olympus, New Hyde Park, NY)사용하여 시행하였다. 검사는 Bernstein 등의 IL et al(1985) 가이드라인<sup>12</sup>에 따라 전처치로 atropine sulfate (0.01-0.02mg/kg) 근육주사와 midazolam (0.1-0.2mg/kg) 정맥주사하였고, lidocain 흡입 마취 후 우중엽 또는 좌상엽의 허구역, 병변이 있는 폐 구역에 37°C 식염수를 50mL씩 3회 주입(총150mL)한 후 흡입하는 방법으로 기관지폐포세척액을 얻었다<sup>13</sup>. 첫번째 얻은 시료는 기도에서 획득된 것으로 판단하여 검사에 포함하지 않았고, 나머지 기관지폐포세척액으로 세포분석과 호산구분율을 측정하였다.

### 5. 대상 환자의 추적관찰

대상 환자의 추적관찰은 진단 검사 이후 21일간 알벤다졸 400mg BID 로 복용하고, 알벤다졸 복용 2일 후부터 2주일간 고용량의 경구용 부신피질호르몬(prednolone 1mg/kg) 요법을 시행하고 그 후에는 말초 혈액 내 호산구수에 따라 부신피질호르몬을 감량하는 방법으로 치료하였고, 4주 간격으로 외래진료를 받도록 하였다.

### 6. 통계의 처리

대상 환자의 임상 자료의 분석은 SPSS version 14.0 for Windows를 이용하여 각 측정치들의 평균과 중앙값, 표준편차를 구하였다.

## 결 과

#### 1. 대상 환자의 임상적 특성(Table 1)

연구 기간동안 141명의 개회충혈청항체 양성인 호

**Table 1. Clinical characteristics of 32 toxocariasis patients with eosinophilic lung disease**

	Number of patients(%)
Sex (M/F)	25/7(78.1/21.9)
Age (year)	48.9±13.9*
Raw food intake history	24(75.0)
Liver involvement	12(37.5)
Hemoglobin (g/dL)	13.1±2.2
WBC (cells/uL)	10490.9±5318.5
% of eosinophil in PB*	29.6±17.4
Eosinophil count (cell/uL)	2869.0±2586.5
ESR, mg/dl	31.4±27.8
AST, U/L	27.5±40.5
ALT, U/L	25.9±28.1
IgE, IU/ml	2217.6±2886.3
ECP, ng/ml	184.7±86.1
% of eosinophils in BAL fluid*	35.2±28.5

\*mean±standard deviation

\* PB: Peripheral blood

\* BAL: Bronchoalveolar lavage

산구증다증 환자들이 대상이 되었고, 이들 중에서 32명에서 호산구성 폐 침윤이 진단되었다. 남자와 여자의 비는 25:7명이었고, 평균 연령은 48.9 ± 13.9세(범위 41.5 - 55.8세)였다(Table1). 평균 백혈구는 10490.9 ± 5318.5/ul(사분위수 범위 6987.5 - 13312.5/ul), 평균 호산구수는 2869.0 ± 2586.5 cells/ul (사분위수범위 815.0 - 3855cell/ul), 평균 호산구분율은 29.6 ± 17.4 %(사분위수 범위 18.1 - 42.7%), 평균 IgE 는 2217.6 ± 2886.3 IU/ml (사분위수범위 472.2 - 2985.3 IU/ml)였다. 평균 Eosinophil cationic protein(ECP) 184.7 ± 86.1 ng/ml (사분위수 범위 129.0 - 243.8ng/ml), 기관지 폐포 세척액내 평균 호산구분율은 35.2 ± 28.5 % (사분위수 범위 12.5 - 52.0%)였다. 대상환자의 75%(24/32명)에서 최근 6개월 이내에 익히지 않은 간, 천엽, 고기 등을 먹은 과거력이 있었다.

#### 2. 내원당시의 호흡기 증상(Table 2)

내원 당시 호흡기 증상을 호소한 환자는 13/32명

**Table 2. Clinical signs and symptoms of 32 toxocariasis patients with eosinophilic lung disease.**

	Number of patients (%)
Respiratory	
cough	14(43.8)
dyspnea	9(28.1)
chest pain/discomfort	6(18.8)
sputum	5(15.6)
Blood tinged sputum/Hemoptysis	3(9.4)
Gastrointestinal	
abdominal pain/discomfort	10(31.3)
diarrhea	2(6.3)
constipation	1(3.1)
General	
Fever	8(25.0)
Myalgia	4(12.5)
Fatigue	4(12.5)
itching	2(6.3)
Neurogenic	
dizziness	3(9.4)
mental change	1(3.1)
No symptom/Unwellbeing sense	4(12.5)

**Table 3. HRCT findings of eosinophilic lung disease in 32 toxocariasis patients**

HRCT finding	Number of patients(%)
Pattern	
GGA	11(34.4)
GGA+nodule	8(25.0)
GGA+consolidation	2(6.3)
GGA+consolidation+nodule	2(6.3)
Nodule	4(12.5)
Consolidation	3(9.4)
Anatomic distribution	
random	17(53.1)
peripheral	12(37.5)
central	1(3.1)
Zonal predominance	
random	13(40.6)
upper	6(18.8)
lower	3(9.4)
upper+lower	5(6.3)
middle+lower	2(6.3)
upper+middle	1(3.1)
Pleural effusion	
both	5(15.6)
right	2(6.3)
left	2(6.3)
Others	
lymphnode enlargement	4(12.5)
pneumothorax	3(9.4)

GGA: ground glass attenuation

(40.6%)였고, 호흡기 증상에 동반된 소화기 증상을 함께 호소한 환자는 11/32명(34.4%)였다. 호흡기 증상은 기침 14/32명(43.8%), 호흡곤란 9/32명(28.1%), 흉통이나 흉부불쾌감 6/32명(18.8%), 객담 5/32명(15.6%) 순이었으며, 객혈이나 가래에 피가 묻어나오는 증상도 3/32명(9.4%)이 호소하였다. 소화기 증상은 복통이나 복부불쾌감이 10/32명(31.3%)로 가장 많았다. 대상 환자 중 2/32명(8.8%)은 진단당시 호산구성 폐렴으로 인한 급성호흡부전으로 인공호흡기치료를 받았다. 하지만 대상 환자 32명중 4명(12.5%)은 내원당시 전혀 증상이 없었고 건강검진에서 일반 혈액검사 상 호산구 증가소견에 동반된 흉부사진 이상으로 알레르

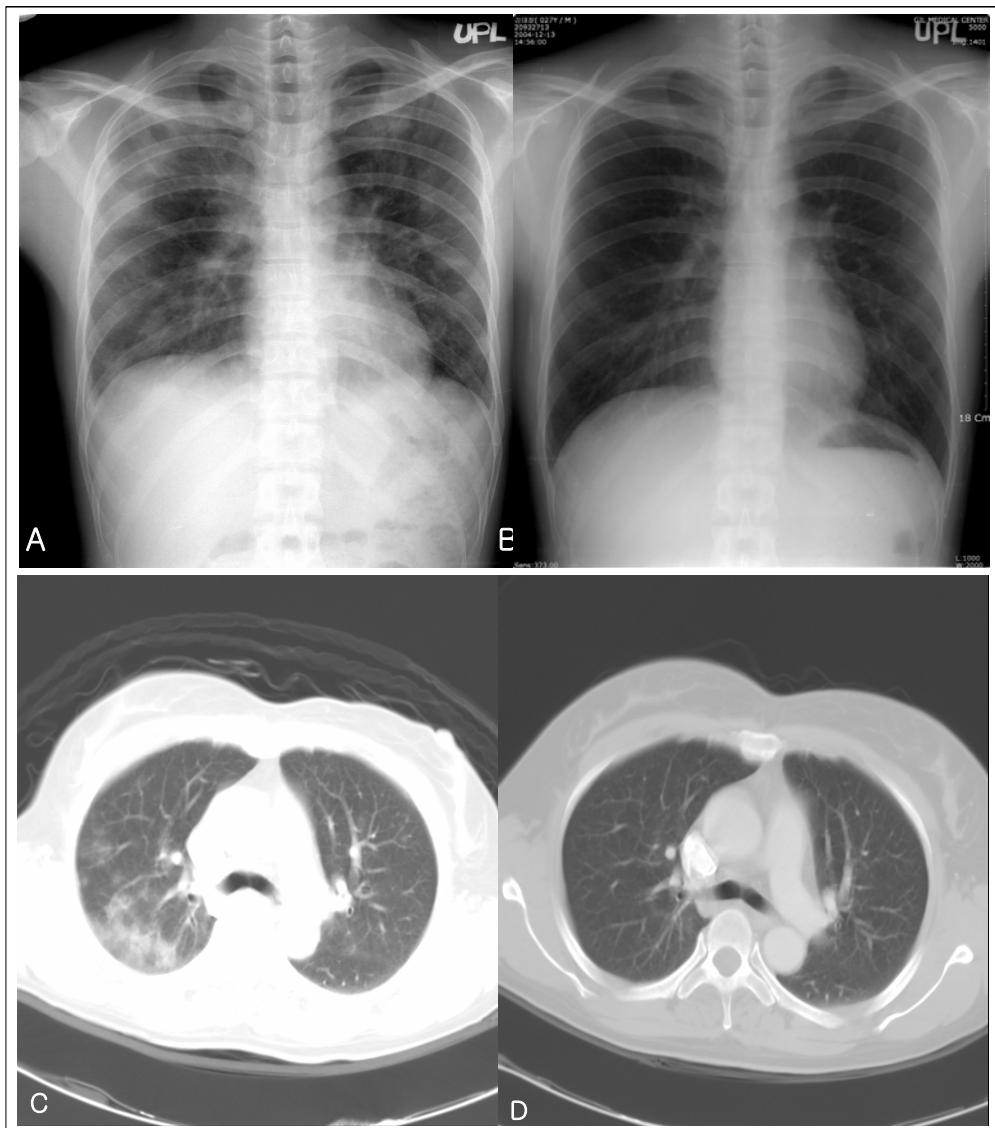
기 내과로 의뢰된 경우였다.

### 3. 대상 환자의 방사선 소견(Table 3)

대상 환자들은 모두 전산화 단층촬영에서 폐 실질에 호산구성 폐 침윤에 합당한 소견이 관찰되었으며, 단순 방사선 사진만으로 호산구성 폐 침윤에 합당한 소견을 보인 경우는 20/32명(62.5%)이었다. 전산화 단층촬영 소견은 젓빛유리양상 11/32명(34.4%), 결절성을 동반한 젓빛유리 양상 8/32명(25%), 결절 병변 4/32명(12.5%)등이 관찰되었다. 9/32명(28.1%)은 호산구성 흉막 삼출이 있었다. 이 중 7/32명(21.9%)은 폐 침윤 소견과 동반되어 있었고, 2/32명(6.3%)은 흉막 삼출 소견만 보였다. 5/32명(15.6%)은 양측이었고, 우측이 2/32명(6.3%), 좌측이 2/32명(6.3%)이었다. 폐 침윤에 동반하여 4/32명(12.5%)은 림프절 비대 소견이 동반되어 있었다. 호산구성 폐침윤의 분포는 무작위적 분포가 13/32명(40.6%)으로 가장 흔한 양상이었고, 폐상엽 침윤 6/32명(18.8%), 하엽 3/32명(9.4%), 상엽과 하엽을 동시에 침범한 경우는 5/32명(15.6%)이었다. 해부학적 분포에서 무작위적 분포는 17/32명(53.1%)과 말초성 분포는 12/32명(12.5%)이 대부분이었다. 22명의 환자들은 간초음파나 간 또는 복부 전산화단층촬영을 시행하였다. 이 중 12/22명(54.5%)의 환자에서 경계가 불명확한 국소성 저음영 침윤 소견을 보였다.

### 4. 대상환자들의 임상경과

17/32명(53.1%)의 환자들은 알벤다졸 치료를 3주간 시행하면서 통상 용량의 경구 스테로이드 요법을 병행하였으며 환자들의 임상증상은 일주 이내에 모두 호전되었고, 평균 부신피질호르몬 치료기간은 9주였다. 평균 추적관찰기간은 7.2개월이었다. 추적관찰이 안된 11/32명(34.4%)의 환자들을 제외한 21명(65.6%)의 환자들은 모두 호산구가 감소되었고 감소되는 데 걸린 기간은 평균 2.1개월이었고, 임상적, 방사선학적 재발은 없었다.



**Figure 1.** (A) Chest X-ray from 27 year - old male patient with toxocariasis showing numerous, poorly defined multiple patchy increased densities area scattered in both upper and lower lobe. 1(B) After 1months later, Chest X-ray reveals nearly disappered numerous, poorly defined multiple patchy increased densities area scattered in both upper and lower lobe (C) Chest computed tomography scan from 47 year-old female patient with toxocariasis showing multifocal patch or ill defined nodular ground glass opacity in right lung and left upper lobe. (D)After 5months later, Chest computed tomography scan reveals nearly disappered multifocal patch or ill defined nodular ground glass opacity in right lung and left upper lobe.

### 고 찰

Beaver 등에 의해 처음 보고 된 개회충증은 일반적으로 5세 내외의 소아에서 발생하는 질환으로 알려져 왔고, 감염자의 대부분이 준임상적 또는 불현감염의 임상적 경과를 밟고, 일부 환자에서는 내장유충이행증, 안구유충이행증등의 심각한 질병으로 발현되는

질환이다. 주로 북위 60° 아래 지역의 온대 아열대 지역에서 주로 발생되고 감염경로는 위생관념이 취약한 어린이의 경우 유충포함란에 오염된 생활 주변에서 손을 통한 경구 감염이 문제가 되며, 성인은 감염 사례가 매우 적고 충분히 요리되지 않은 고기, 동물의 내장 또는 유충포함란에 오염된 토양에서 얻어진 생야채를 통하여 감염이 발생하는 것으로 알려져 있다<sup>5,13-16</sup>.

연구자는 국내에서는 1998년 처음 성인 인체 감염을 확인하였고, 최근 서울을 중심으로한 지역 연구에서 대규모 환자가 진단되어 국내에 이미 토착화된 질환으로 판단된다는 결과를 보고 한 바 있으며, 강원도 일부 지역에서 혈청항체 유병율이 5%로 보고 된 바 있다<sup>5,17,18</sup>.

본 연구의 결과에서 나타났듯이 국내에서는 남자 성인 중심으로 개회충증이 발병되는 양상은 2001년의 연구 보고와 유사하였다<sup>5</sup>. 주로 야채를 많이 먹는 국내의 식생활 양상을 고려하면 오염된 토양을 통한 감염의 가능성을 고려해야하나, 아직 국내 토양오염의 정도에 대해서는 알려진 바 없고, 연구 대상자의 75%가 생고기, 간치넵 등을 생식하는 식성을 갖는 사람에서 주로 발생되어 국내에서는 이러한 식습관이 성인 개회충증의 중요한 감염 경로일 가능성이 있다고 판단된다<sup>5-7</sup>. 본 연구에서는 22.6% (32/141명)에서 호산구성 폐질환이 확인되어 성인 51명 대상의 개회충증 연구에서 약 20%에서 폐침범이 관찰되었던 이전 연구결과와 유사하였다<sup>5</sup>.

아직 국내외적으로 개회충증과 관련된 호산구성 폐질환에 대한 연구 보고는 거의 이루어지지 않고 있다. 이는 아마도 개회충증 진단의 어려움이 때문일 가능성이 있다. 본 연구에서 면역이적법과 일치율이 매우 높은 것으로 알려져 있는 개회충 2기유충의 분비 배설항원을 이용한 ELISA검사법을 사용하고<sup>19</sup>, 국내에서 주로 교차반응을 하는 조직침윤 기생충에 대한 검사를 동시에 시행하여 교차반응이 의심되는 환자들은 모두 배제하였고, 48시간 간격으로 3회의 분변검사와 객담 검사를 시행하여 다른 장내 기생충 감염 가능성이 있는 환자를 제외하여 말초 혈액 내 호산구증다증과 호산구성 폐질환이 확인된 환자들에서 개회충이외의 기생충 감염자가 본 연구 포함되지 않게 하였으므로 본연구의 대상 환자들은 최근 감염된 개회충 감염자들로 판단된다.

개회충증에서 발생하는 호산구성 폐질환의 방사선학적 특징은 폐상엽이나 하엽, 폐 주변부에 무작위적인 분포를 가진 결절성 또는 경화성의 젓빛 유리 양상이 지배적으로 관찰되었다. 이러한 결과는 호산구성 폐질환의 컴퓨터 단층 촬영에 대해 보고에서 질환에

따른 차이는 있을 수 있으나 공통적으로 젓빛유리 양상, 폐경결 등의 특징을 갖는 다고 보고한 Takeshi 등의 연구 결과와 매우 유사한 소견을 보여 개회충증에서 발생하는 호산구성 폐질환의 양상이 다른 호산구성폐질환과 큰 차이는 없는 것으로 나타났다<sup>11,12</sup>. 일부 환자에서는 호산구성 폐 침윤에 동반하여 림과절 비대 소견이 관찰되거나 호산구성 흉수, 기흉이 동반된 경우도 있었으나 기관지폐포세척액 검사와 흉수 분석 등의 광범위한 임상검사에서 유충이 발견된 경우는 없었다. 이러한 다양한 호흡기 질환의 발생은 개회충 유충의 광범위한 이행현상과 유충의 항원에 대한 과민 반응의 결과일 것으로 예상된다.

본 연구에서 대부분의 환자들은 기침, 호흡 곤란 등의 경미한 호흡기증상이 주로 발현되는 것으로 나타났으나 극히 일부 환자(2명/32명)에서는 호흡기 증상 발현 후 일주일내에 급성 호흡부전증으로 진행되어 급성 호산구성폐렴의 경과를 보이는 경우가 있어 이제까지 그 원인이 잘 알려지지 않고 있는 급성호산구성폐렴이 개회충 유충의 감염에 의해 발생 될 수 있음을 시사하였다. 대상 환자들은 호흡기 증상이외에 34.4%(11/32명)의 환자는 복통이나 불편감 등의 소화기 증상을 같이 호소하였고, 37.5%(12/22명)의 환자에서 간을 침범한 소견이 보였는데 이는 개회충증의 다발성 장기 침범에 의한 증상으로 보인다. 따라서 개회충증에 의한 폐질환 환자에서 간초음파, 위나 장 내시경을 함께 실시하여 내장유충이행증의 임상 양상을 발견하는 것이 개회충증의 진단에 도움이 될 것으로 보인다. 대상 환자 중에서 12.5%(4/32명)의 환자들은 증상이 없으나 건강이 염려되어 시행한 건강검진의 영상사진 이상으로 진단이 되었던 환자들이었다. 이러한 관찰 소견은 이전 연구에서 개회충증의 약 11%가 증상이 없는 상태에서 발견되었다는 연구 결과와 일치되는 결과이며<sup>5</sup>, 이러한 특성은 불현감염이 많고, 대부분이 자연치유 되는 경과를 밟는 질환의 특성과 관련이 있을 것으로 판단 된다<sup>16,17</sup>.

연구자는 개회충증은 특발성 호산구증가증후군에서와 같이 다발성 장기 침범이 있고 침범한 장기에 따라 복통, 설사 등의 소화기증상, 기침, 호흡곤란 등의 호흡기증상, 심근염, 뇌졸중 등의 심혈관 질환 등을

일으킬 수 있어 항상 특발성 과호산구증다증과 감별 진단이 필요하고, 주요장기의 침범이 확인되거나 장기손상이 진행되는 경우에는 항기생충 약제와 부신피질호르몬 치료가 필요할 것으로 보고 한 바 있다<sup>5</sup>. 본 연구에서도 모든 대상 환자들에게 항기생충 약제와 부신피질호르몬 병합치료를 시행하고 평균 8주내에 호산구성 폐질환이 완전히 소실되고 말초 혈액 내 호산구증다증 역시 호전되어 특발성 과호산구증다증 증후군에 비하여 좋은 예후를 갖는 것으로 관찰하였다. 특히 최근 연구에서 국내성인 호산구증다증 환자들의 65.1%가 개회충 항체 양성으로 밝혀져 국내 호산구증다증 환자의 상당수가 개회충 감염과 연관 되어있을 가능성이 있다<sup>6</sup>. 따라서 국내성인의 호산구성 폐질환의 감별진단에서 개회충 감염 여부에 대한 진단 검사가 필요할 것으로 사료된다.

## 요 약

**연구배경:** 개회충증은 한국에서 호산구증다증과 호산구성 폐질환을 일으키는 흔한 원인의 하나이다. 우리는 개회충증에 의한 호산구성 폐질환의 특장을 분석하였다.

**방 법:** 2001년 9월 1일부터 2006년 3월 30일까지 개회충 2기유충에 의한 호산구증다증으로 진단 받은 141명의 환자들을 대상으로 하였다. 본 연구를 위해 단순 흉부 방사선 촬영, 흉부 컴퓨터단층촬영, 기관지 내시경, 기관지폐포세척술과 각종 혈액학적 검사를 시행하였다. 개회충증의 진단은 개회충 2기유충의 순수 분비배설 항원을 사용하였다.

**결 과:** 141명의 환자 중 32명이 개회충에 의한 호산구성 폐질환으로 진단되었다. 젖빛유리양상이 컴퓨터단층촬영에서 지배적으로 23/32명(71.9%)이었다. 13/32명(40.6%)은 무작위적 구역적 분포를 보였다. 흉수액이 9/32명(28.1%)에서 관찰되었다. 28/32명(87.5%)이 호흡기 증상을 호소하였다. 11/32명(34.4%)은 호흡기 증상과 소화기 증상을 동시에 호소하였다. 12/32명(37.5%)에서 간에 국소의 저음영의 침윤을 보였다.

**결 론:** 개회충에 의한 호산구성폐질환의 임상적,

방사선적 특성은 다발성의 결절성 또는 경화성의 젖빛유리음영이 양폐 상하엽에 무작위적 분포를 하는 것이다. 앞으로 우리나라에서 호산구 증다증과 폐침윤을 보이는 성인에서 감별진단을 위해 개회충증의 가능성을 고려해야 할 것으로 판단된다.

## 참 고 문 헌

1. Alberts WM. Eosinophilic interstitial lung disease. *Curr Opin Pulm Med* 2004;10:419-24.
2. Albera C, Ghio P. Eosinophils in eosinophilic pneumonia. *Eur Respir J* 1996;9:2437-9.
3. Mochimaru H, Kawamoto M, Fukuda Y, Kudoh S. Clinicopathological differences between acute and chronic eosinophilic pneumonia. *Respiology* 2005;10:76-85
4. Inoue K, Inoue Y, Arai T, Nawa Y, Kashiwa Y, Yamamoto S, et al. Chronic eosinophilic pneumonia due to visceral larva migrans. *Intern Med* 2002;41:478-82.
5. Lee SP. Pathophysiology of hypersensitivity in human by *Toxocara canis* larval infection. Chung-Ang University Doctoral Thesis. 2001
6. Kwon NH, Oh MJ, Lee SP, Lee BJ, Choi DC. The prevalence and diagnostic value of toxocariasis in unknown eosinophilia. *Ann Hematol* 2006;85:233-8.
7. Lim JH, Lee KS. Eosinophilic infiltration in Korea: idiopathic? *Korean J Radiol* 2006;7:4-6.
8. Cho SY, Kong Y, Kim SI, Kang SY. Measurement of 150 kDa protein of *Taenia solium* metacestodes by antibody-sandwich ELISA in cerebrospinal fluid of neurocysticercosis patients. *Korean J Parasitol* 1992;30:299-307.
9. Allen JN, Davis WB. Eosinophilic lung disease. *Am J Respir Crit Care Med* 1994;150:1423-38.
10. Cheon JE, Lee KS, Jung GS, Chung MH, Cho YD. Acute eosinophilic pneumonia: radiographic and CT findings in six patients. *Am J Roentgenol* 1996;167:1195-9.
11. Johkoh T, Muller NL, Akira M, Ichikado K, Suga M, Ando M, et al. Eosinophilic lung diseases: diagnostic accuracy of thin-section CT in 111 patients. *Radiology* 2000;216:773-80.
12. Bernstein IL, Boushey HA, Cherniack RM, Fink JN, Fulmer JD, Goetzl EJ, et al. Summary and recommendations of a workshop on the investigative use of fiberoptic bronchoscopy and bronchoalveolar lavage in asthmatic patients. *Chest* 1985;88:136-8.
13. Beaver PC, Synder CH, Carrera GM, Dent JH,

- Lafferty JW. Chronic eosinophilia due to visceral larva migrans: report of three cases. *Pediatrics* 1952; 9:7-19.
14. Deutz A, Fuchs K, Auer H, Kerbl U, Aspöck H, Kofer J. Toxocarosis in Austria: a study on the risk of infection of farmers, slaughterhouse staff, hunters and veterinarians. *Parasitol Res* 2005;97:390-4.
  15. Despommier D. Toxocariasis: clinical aspects, epidemiology, medical ecology, and molecular aspects. *Clin Microbiol Rev* 2003;16:265-72.
  16. Baldisserotto M, Conchin CF, Soares Mda G, Araujo MA, Kramer B. Ultrasound findings in children with toxocariasis: report on 18 cases. *Pediatr Radiol* 1999; 29:316-9.
  17. Lee SP, Lim YH, Choi DC. Hepatic infiltration with eosinophilia: is a new disease syndrome? [Abstract] *J Allergy Clin Immunol* 1999;103: S112.
  18. Park HY, Lee SU, Huh S, Kong Y, Magnaval JF. A seroepidemiological survey for toxocariasis in apparently healthy residents in Gangwon-do, Korea. *Korean J Parasitol* 2002;40:113-7.
  19. Jacquier P, Gttstein B, Stinglin Y, Eckri J. Immunodiagnosis of toxocarosis in humans: evaluation of a new enzyme-linked immunosorbent assay kit. *J Clin Microbiol* 1991;29:1831-5.
-