

# 옥트레오티드를 이용한 유육종증과 동반된 유미흉의 보존적 치료 1예

<sup>1</sup>연세대학교 의과대학 내과학교실, <sup>2</sup>흉부외과, <sup>3</sup>병리학교실, <sup>4</sup>폐질환연구소

정경수<sup>1</sup>, 문지애<sup>1</sup>, 윤설희<sup>1</sup>, 변민광<sup>1</sup>, 정우영<sup>1</sup>, 정재희<sup>1</sup>, 최상봉<sup>1</sup>, 김대준<sup>2</sup>, 표주연<sup>3</sup>, 김영삼<sup>1,4</sup>, 김세규<sup>1,4</sup>, 장 준<sup>1,4</sup>, 김성규<sup>1,4</sup>, 박무석<sup>1,4</sup>

## A Case of Successful Management of Sarcoidosis with Chylothorax Using Octreotide

Kyung Soo Jung, M.D.<sup>1</sup>, Ji Ae Moon, M.D.<sup>1</sup>, Sul hee Yoon, M.D.<sup>1</sup>, Min Kwang Byun, M.D.<sup>1</sup>, Woo Young Jung, M.D.<sup>1</sup>, Jae Hee Jung, M.D.<sup>1</sup>, Sang Bong Choi, M.D.<sup>1</sup>, Dae Joon Kim, M.D.<sup>2</sup>, Ju Yeon Pyo, M.D.<sup>3</sup>, Young Sam Kim, M.D.<sup>1,4</sup>, Se Kyu Kim, M.D.<sup>1,4</sup>, Joon Chang, M.D.<sup>1,4</sup>, Sung Kyu Kim, M.D.<sup>1,4</sup>, Moo Suk Park, M.D.<sup>1,4</sup>

<sup>1</sup>Department of Internal Medicine, <sup>2</sup>Cardiovascular & Thoracic Surgery, <sup>3</sup>Pathology, <sup>4</sup>The Institute of Chest Diseases, Seoul, Korea

Sarcoidosis is a multi-system granulomatous disorder of an unknown etiology and affects individuals worldwide. It is characterized pathologically by the presence of non-caseating granulomas in more than one involved organ. However, pleural involvement of sarcoidosis is rare and there are no reported cases in Korea.

Traditionally, sarcoidosis has often been treated with systemic corticosteroids or cytotoxic agents. In particular, chylothorax with sarcoidosis is usually treated with corticosteroid for approximately 3-6 months, followed by repeated therapeutic thoracentesis, talc pleurodesis, dietary treatment, or thoracic duct ligation where needed.

We encountered a 46 years old female patient presenting with cough, dyspnea and both hilar lymphadenopathy (stage I) on chest radiograph. The patient was diagnosed with a non-caseating granuloma, sarcoidosis by a mediastinoscopic biopsy. For one month, she had suffered from dyspnea due to right side pleural effusion, which was clearly identified as a chylothorax on thoracentesis. Corticosteroid therapy with dietary adjustment was ineffective. She was treated successfully with a subcutaneous injection of octreotide for 3 weeks and oral corticosteroid.

We report a case of successful and rapid treatment of chylothorax associated with sarcoidosis using octreotide and oral corticosteroid. (*Tuberc Respir Dis* 2007; 62: 119-124)

**Key words:** Sarcoidosis, Chylothorax, Pleural involvement, Octreotide, Mediastinoscopy.

### 서 론

유육종증(sarcoidosis)은 건락화가 되지 않은 육아종을 형성하면서 여러 장기의 정상 구조 및 기능의 장애를 가져오는데, 주로 젊고 중년의 성인에게서 간, 비장, 림프절, 침샘, 심장, 신경계, 근육, 뼈 등의 다양한 장기를 침범할 수 있으나 주로는 폐문부 림프절, 폐침윤, 안구 및 피부 병변을 잘 일으킨다<sup>1</sup>.

이 중에서도 유육종증과 관련된 흉막의 침범 및 혈흉, 유미흉, 기흉 등의 보고는 드물게 보고되어 왔다<sup>2-6</sup>. 하지만 최근에는 Soskel 등이 고해상도 흉부 전산화

단층촬영을 통한 유육종증을 동반한 혈흉, 유미흉, 기흉 등의 흉막의 침범의 유병율이 적지 않다고 보고하고 있다<sup>7</sup>. 특히 유미흉과 관련된 유육종증의 경우 장기간의 고식적인 코르티코스테로이드 치료 혹은 반복적인 치료적 흉수천자를 통해서 치료하거나 talc를 이용한 흉막유착술, 흉관결찰 등의 수술적 치료가 이용되어 왔다<sup>8</sup>.

본 저자들은 유육종증과 동반된 유미흉의 경우 비침습적인 방법으로 경구용 코르티코스테로이드와 함께 옥트레오티드를 이용하여 단기간에 유미흉을 치료한 증례를 관찰하였기에 보고하는 바이다.

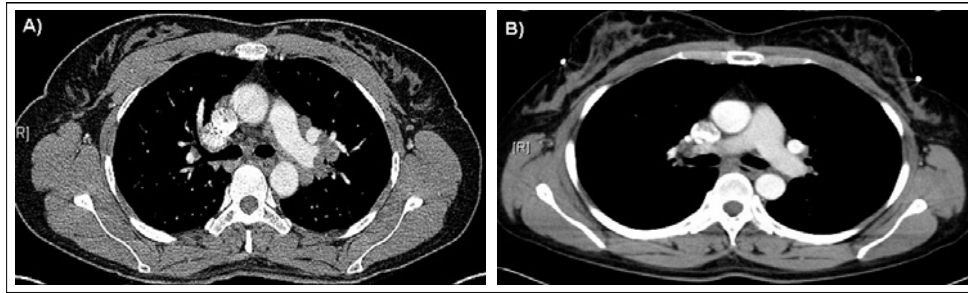
### 증 례

환 자: 정 O 신, 여자 46세

주 소: 기침, 경미한 호흡곤란

현병력: 환자는 기침, 경미한 호흡곤란으로 2005년

Address for correspondence: Moo Suk Park, M.D.  
Department of Internal Medicine, Yonsei University  
College of Medicine, Severance Hospital, 134  
Shincheon-dong Seodaemun-gu, 120-752, Seoul, Korea.  
Phone: 02-2228-1974 Fax: 02-393-6884  
E-mail: pms70@yumc.yonsei.ac.kr  
Received: Nov. 29. 2006  
Accepted: Jan. 2. 2007



**Figure 1.** A) High resolution computed tomography (HRCT) scan taken before mediastinoscopic biopsy, showed multiple enlarged or non enlarged and conglomerated lymph nodes at both hilum and mediastinum. B) HRCT scan taken after octreotide and prednisolone treatment of 3 weeks, showed a complete resolution of right pleural effusion and a decrease of multiple lymphadenopathy at both hila and mediastinum.

9월에 단순 흉부 방사선 검사상 이상소견 보여 흉부 전산화단층촬영을 시행하였다. 양측 폐문부와 종격동에 림프절비대 소견이 보여 감별진단을 위해 2005년 10월 흉강경을 통한 조직검사를 시행하였고, 건락화를 이루지 않는 육아종 소견이 관찰되어 유육종증으로 진단되었다. 방사선학적 병기상 stage I으로 약 55%~90%에서 자연 소실을 보이는 경우가 있어<sup>1</sup>, 외래에서 경과 관찰 하던 중 2005년 11월 기침과 호흡곤란이 더 심해져 시행한 단순 흉부 방사선 검사상 우측 흉수 관찰되어 입원하였다.

과거력: 특이 병력 없었다.

가족력: 특이 사항 없었다.

사회력: 특이 사항 없었다.

음주력 및 흡연력: 없었다.

진찰 소견: 내원 당시 혈압은 150/90 mmHg, 맥박은 88 회/분, 호흡수 18 회/분, 체온은 36.5 °C이었고, 의식은 명료하였으며, 두경부 및 액와 림프절은 촉진되지 않았다. 청진 소견상 우측 하부 폐야 호흡음이 감소 되어 있었다. 복부는 부드럽고 편평하였으며, 장음은 정상이었고 압통 및 반발통은 호소하지 않았으며, 그 외 진찰상 특이 소견은 보이지 않았다.

검사실 소견: 내원 당시 말초 혈액 검사에서 백혈구 7,640/mm<sup>3</sup>(호중구 74%, 림프구 18%, 단핵구 4.5%), 혈색소 13.8 g/dL, 혈소판 222,000/mm<sup>3</sup>이었으며, 혈청 생화학 검사상 AST/ALT 34/28 IU/L, 총빌리루빈 0.4 mg/dL, 콜레스테롤 172 mg/dL, 중성지방 76 mg/dL, 총단백질 7.9 g/dL, 단백질 4.8 g/dL, 혈중요소질소 14.3 mg/dL, 크레아티닌 0.8 mg/dL이었고,

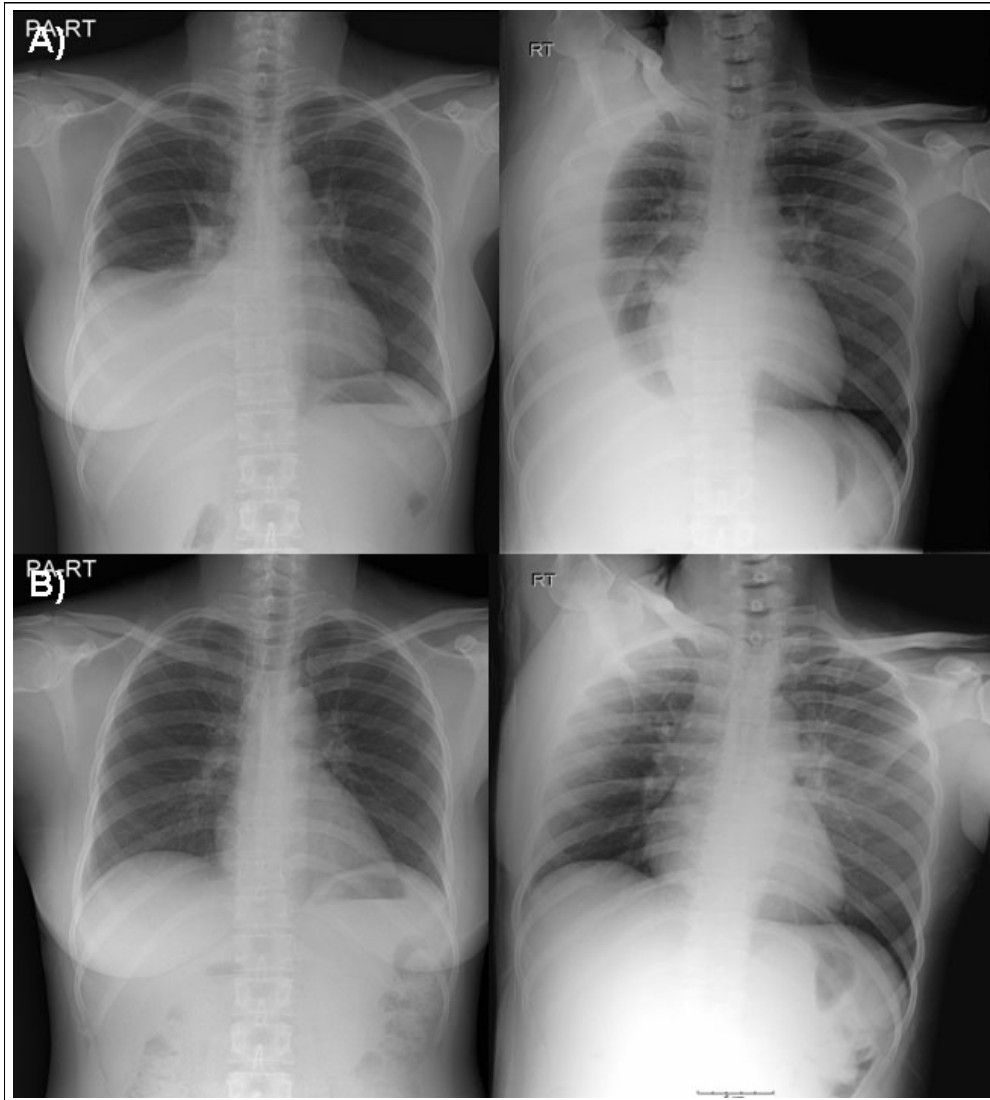
alkaline phosphatase 47 IU/L, LDH 429 IU/L이었다. 혈청 전해질 검사는 정상이었다. 면역 혈청학검사는 CRP 0.256 mg/dL, ESR 17 mm/hr이었다.

내원 당시 시행한 흉수천자에서 흉수 분석상 pH 7.4, WBC 측정불가, RBC 측정불가, 총단백질 5300 mg/dL, 알부민 3900 mg/dL, LDH 277 IU/L, 당 102 mg/dL으로 Light's criteria상 삼출액에 해당되었다. 이 외에 흉수의 색깔이 우유 빛을 띄어 검사한 중성지방이 1887 mg/dL으로 상승되어 있었고, 콜레스테롤 112 mg/dL, amylase/lipase 54/23 U/L으로 유미흉에 합당한 소견이었다. 이 외 요검사 및 혈액응고 검사는 정상이었다.

방사선 소견: 조직검사 시행 당시 흉부 전산화단층촬영상 폐간질의 침윤을 보이지 않는 양측 폐문부 및 종격동에 림프절 비대 소견이 보였다(Figure 1A). 조직검사 시행 한 달 후 호흡곤란으로 시행한 단순 흉부 방사선 검사상 우측 흉수 소견이 관찰되었다(Figure 2A).

병리 조직학적 소견: 2005년 10월 흉강경을 통한 조직검사상 건락화를 이루지 않는 육아종이 관찰되었다(Figure 3).

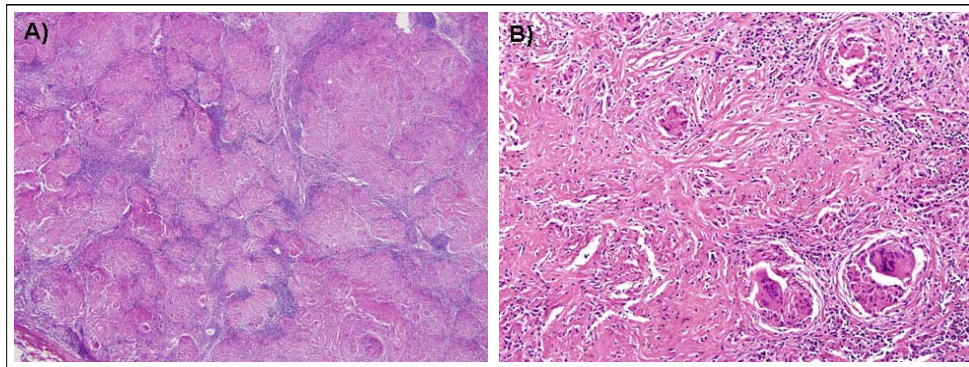
치료 및 경과: 2005년 10월 흉강경을 통한 조직검사를 통해 유육종증으로 진단된 이후 외래 경과 관찰 하던 중, 2005년 11월 다량의 우측 흉수가 발생하여 감별 진단을 위해 흉막천자를 시행하였다. 흉수 분석상 우유 빛을 띤 삼출액 소견을 보였고, 우유 빛 흉수의 경우 중성 지방이 110 mg/dL 이상일 때 유미흉을 진단할 수 있다. 본 증례에서는 검사한 중성 지방이



**Figure 2.** A) Chest X-ray taken after mediastinoscopic biopsy of 1 month, showed a right pleural effusion. B) Chest X-ray taken after octreotide and prednisolone treatment of 3 weeks, showed a complete resolution of right pleural effusion.

1887 mg/dL으로 상승되어 있었고, 이는 2005년 10월 좌측 폐문부에 대한 흉강경을 통한 조직검사를 시행하였는데 1개월이 지나서 다량의 우측 흉수가 나타난 점과 유육종증에 대한 치료를 하지 않고 있었던 점으로 미루어 보아, 유육종증과 동반된 유미흉으로 생각되었다. 이에 대해 우선 2005년 11월 28일부터 금식을 하고 정맥을 통한 영양 공급을 시작하였으나 호전 소견 없어 2005년 12월 6일부터 중쇄지방산식이(medium-chain triglyceride diet)를 하였다. 역시 호전 소견 없어 2005년 12월 12일부터 prednisolone 30 mg을 투여

하면서 금식을 하였다. 하지만 여전히 호전 소견 없고 환자의 기침 및 호흡곤란 증세는 지속되었다. 2005년 12월 15일부터 금식 및 prednisolone 30 mg 유지하면서 sandostatin (octreotide) 0.1 mg씩 하루 3회 피하 주사를 시작하였고 이후 다시 검사한 단순 흉부 방사선 검사 상 호전 소견 보여 sandostatin을 유지하여 퇴원하였다. 이후 2006년 1월 11일에 시행한 단순 흉부 방사선 검사상 우측 유미흉이 완전히 소실되어 prednisolone 및 sandostatin을 모두 중단하고 현재 특별한 합병증 없이 외래에서 추적관찰 중이다



**Figure 3.** Microscopic examination of samples by mediastinoscopic biopsy showed chronic granulomatous inflammations without caseous necrosis which consistent with sarcoidosis (A: H & E, x40, B: H & E, x200)

(Figure 1B & 2B).

## 고 찰

유육종증은 1877년 Jonathan Hutchinson에 의해 원인불명의 다양한 장기를 침범하는 질병으로 최초로 기술되었다<sup>1</sup>. 최근에는 T림프구와 대식세포의 활성화에 의한 만성적인 육아종을 형성하는 질환으로 알려져 있으며, 이러한 육아종은 비건락화를 이루는 상피세포들에 의해 견고하게 응집되어 있다. 진단은 영상촬영과 조직검사를 통한 비건락화를 이루는 육아종의 확진을 통해 이루어진다<sup>1</sup>.

주로 20대부터 40대의 여성에서 잘 발병하며 미국에서 조사된 유육종증의 평생 유병률은 흑인의 경우 2.4%, 백인의 경우 0.85%로 보고되었고, 나이를 고려한 연도별 발생 빈도는 흑인의 경우 100,000명당 35.5명 그리고 백인의 경우 100,000명당 10.9명으로 보고되었다<sup>1</sup>.

유육종증의 원인은 아직 명확히 밝혀지지 않았으나 여러 가지 원인이 되는 유발인자들 즉 미생물, 금속, 유기 혹은 비유기 분진, 자가항원 등이 1형 보조 T림프구와 대식세포를 활성화 시키고, 이들이 분비하는 interferon-gamma, interleukin-12, interleukin-15, TNF-alpha, interleukin-2 등의 다양한 사이토카인에 의해서 육아종이 유발된다고 알려져 있다<sup>1</sup>.

이 중에서도 유육종증의 흉막 침범은 1933년 Schaumann에 의해 나병환자에서 처음 발견되었고<sup>9</sup>,

현재까지 유육종증과 함께 동반된 흉수, 기흉, 혈흉 등의 흉막의 침범의 경우 3% 미만으로 드물게 보고되어 있다<sup>8</sup>. 특히 유육종증과 동반된 유미흉의 경우 흉수의 검사를 통해 중성 지방의 수치가 높을 경우 진단되며, 다량의 흉수의 소견을 보이는 경우가 많다<sup>2,3</sup>. 유육종증과 관련된 유미흉의 경우 역시 그 정확한 기전에 대해서는 알려지지 않았으나 주로는 종격동이나 폐문부의 림프절로 인한 흉관의 폐쇄 등과 관련된 것으로 추측한다.

이러한 유미흉을 통해 나타난 호흡곤란 등의 증세는 흉수천자를 통해 해결될 수 있으나 재발의 경우가 많아 반복적인 흉수천자가 필요한 경우가 많고, 단백질 및 여러 영양분의 손실로 삶의 질이 저하되게 된다. 국내 문헌조사에서는 유육종증과 동반된 유미흉 및 치료에 대한 증례 보고는 찾아볼 수 없었다. 외국 문헌조사에서는 유육종증과 동반된 유미흉 및 이에 대한 치료의 사례가 있었는데, 치료의 예로는 유육종증에 대한 수개월 간의 부신피질호르몬제의 사용과 더불어 유미흉에 대해 중쇄지방산 식이와 경정맥 영양공급과 반복적인 치료적 흉수천자, 화학적 흉막유착술 그리고 흉강-복강 단락술(pleuroperitoneal shunt), 흉관결찰술 등이 고식적인 치료방법으로 이용되어 왔다<sup>3,6,7,10</sup>.

그러나 스테로이드의 장기간 사용에 의한 부작용이 나타날 수 있고, 금식 및 경정맥 영양공급에 대한 환자의 순응도가 떨어지며 반복적인 흉수천자 및 수술로 인한 합병증이 문제가 된다. 이에 반해 유미흉 자

체만의 치료에 대해 살펴보면, 최근 선천성 유미흉의 치료 및 심장 수술 후 유미흉의 치료 등에 있어 옥트레오타이드를 통해 비침습적인 방법으로 성공적인 효과를 나타낸 보고가 많으며<sup>11,12</sup>. 또한 종격동경 조직검사 후 유발되는 유미흉의 발생에 대해서도 옥트레오타이드로써 치료한 예가 있었다<sup>13-15</sup>. 그러나 국내 문헌 및 외국 문헌 조사에서 유육종증과 동반된 유미흉에 대한 옥트레오타이드의 단독 치료 및 부신피질호르몬제와 동반 치료에 대한 보고는 없었다.

본 환자의 경우 진단 당시 흉강경을 통한 조직검사로 인한 흉관으로 유입되는 림프절의 손상으로 유미(chyle)의 누출로 인한 유미흉의 발생도 고려해 볼 수 있으나, 1개월이 지나서야 발생한 점과 흉강경을 통해 좌측 폐문부 림프절을 생검하였는데 우측 유미흉이 생긴 점 및 유육종증에 대한 치료 없이 경과 관찰 중이었음을 고려할 때 시술로 인한 합병증보다는 유육종증과 동반된 유미흉으로 생각되었고, 이에 대해 경구용 부신피질호르몬제를 유지하면서 옥트레오타이드를 사용하였다.

옥트레오타이드는 소마토스타틴(somatostatin)의 합성 유도체로 반감기가 길어 피하주사로도 사용할 수 있는 장점이 있다. 그 작용은 뇌하수체호르몬과 위장관계 호르몬을 감소시켜 장내 수분 흡수를 증가시키고, 췌장과 위액을 감소시키며 장내 잔류시간을 증가시킨다. 또한 장관계 소동맥의 저항을 증가시켜 위장관계 혈류를 감소시켜 흉관으로 가는 흐름을 줄여주고 또한 중성지방을 낮춰주는 역할을 한다. 이의 부작용으로는 설사, 어지러움, 혈소판감소증, 간독성 등이 나타날 수 있으나<sup>12</sup>, 본 환자에서 그러한 부작용은 보이지 않았다.

본 증례에서는 경구용 부신피질호르몬제와 함께 약 3주간의 옥트레오타이드를 사용함으로써 유미흉의 완전한 소실을 확인하였다. 즉 유육종증의 유미흉 동반이 확인 될 경우, 유미흉으로 인한 환자의 영양상태, 그리고 삶의 질의 저하, 스테로이드제제의 장기간 사용의 부작용 및 이 시기 동안의 폐기능 소실 및 흉막유착술이나 흉관결찰 수술 등의 침습적인 방법의 부작용 등을 고려할 때 옥트레오타이드를 조기에 스테로이드와 함께 사용하여 빠른 유미흉의 소실을 기

대할 수 있을 것이다.

수 개월 간의 경구용 부신피질호르몬제의 단독 사용으로 유육종증과 동반된 유미흉이 호전되었다는 보고도 있었서<sup>3</sup>, 본 증례에서의 치료 효과는 경구용 부신피질호르몬제와 옥트레오타이드의 동반 효과의 결과로 보여지며, 이를 통해 장기간의 스테로이드 사용 기간을 피하여 치료 기간을 단축시킨 것으로 생각된다. 그러나 본 증례에서는 유육종증 및 그와 동반된 유미흉에 대한 옥트레오타이드 단독 치료 효과에 대해서는 알 수가 없었기 때문에 추후 추가적인 연구가 필요할 것으로 생각된다.

## Reference

1. American Thoracic Society. Statement on sarcoidosis: Joint Statement of the American Thoracic Society (ATS), the European Respiratory Society (ERS) and the World Association of Sarcoidosis and Other Granulomatous Disorder (WASOG) adopted by the ATS Board of Directors and by the ERS Executive Committee. *Am J Respir Crit Care Med* 1999; 160:736-55.
2. Aberg H, Bah M, Waters AW. Sarcoidosis: complicated by chylothorax. *Minn Med* 1966;49: 1065-70.
3. Parker JM, Torrington KG, Phillips YY. Sarcoidosis complicated by chylothorax. *South Med J* 1994; 87:860-2.
4. Jarman PR, Whyte MK, Sabroe I, Hughes JM. Sarcoidosis presenting with chylothorax. *Thorax* 1995; 50:1324-5.
5. Lengyel RJ, Shanley DJ. Recurrent chylothorax associated with sarcoidosis. *Hawaii Med J* 1995; 54:817-8.
6. Haitsh R, Frank W, Evers H, Pauli R. Chylothorax as a complication of sarcoidosis. *Pneumologie* 1996; 50:912-4.
7. Soskel NT, Sharma OP. Pleural involvement in sarcoidosis. *Curr Opin Pulm Med* 2000;6:455-68.
8. Riquet M, Badia A. Surgery for chylothorax. *Rev Pneumol Clin* 2004;60:104-8.
9. Schaumann J. Etude anatomo-pathologique et histologique sur les localisations viscerles de la lymphogranulomatose benigne. *Bull Soc Franc Dermat Syph* 1933;40:1167-78.
10. Hillerdal G. Chylothorax and pseudochylothorax. *Eur Respir J* 1997;10:1157-62.
11. Al-Zubairy SA, Al-Jazairi AS. Octreotide as a

- therapeutic option for management of chylothorax. *Ann Pharmacother* 2003;37:679-82.
12. Demos NJ, Kozel J, Scerbo JE. Somatostatin in the treatment of chylothorax. *Chest* 2001;119:964-6.
  13. Le Pimpec Barthes F, D' Attellis N, Assouad J, Badia A, Souilamas R, Riquet M. Chylous leak after cervical mediastinoscopy. *J Thorac Cardiovasc Surg* 2003;126:1199-200.
  14. Riquet M, Darse-Derippe J, Saab M, Puyo P, Legmann P, Debesse B. Chylomediastinum after mediastinoscopy: apropos of a case. *Rev Mal Respir* 1993;10:473-6.
  15. von Windheim K, Klein W. Complications following mediastinoscopy: prevention and therapy. *Fortschr Med* 1979;97:374-8.
-