

# 급성호흡부전 환자에서 기관절개술 시술 후에 발생한 양측성 긴장성 기흉 1예

□ 이달의 X선 □

한림대학교 의과대학 내과학교실  
윤현영, 오숙의, 박종규, 신태림, 박상면

## A Case of Tracheostomy Induced Bilateral Tension Pneumothorax

Hyeon Young Yoon, M.D., Suk Ui Oh, M.D., Jong Gyu Park, M.D., Tae Rim Sin, M.D., Sang Myeon Park, M.D.  
Departments of Internal Medicine, Hallym University College of Medicine, Seoul, Korea

Tracheostomy is one of the oldest surgical procedures in medical history. The indications for a tracheostomy include the relief of an upper airway obstruction, long-term mechanical ventilation, and decreased airway resistance to help wean the patient from mechanical ventilator support. Unfortunately, tracheostomy is also associated with a number of problems including, bleeding, infection, pneumothorax, and tracheal stenosis. A pneumothorax is an uncommon complication of a tracheostomy, and can result from direct injury to the pleura or positive pressure ventilation through a dislocation of the tracheostomy tube. We report an uncommon case of a tracheostomy-induced bilateral tension pneumothorax with a review of the literature. (*Tuberc Respir Dis 2007; 62: 437-440*)

**Key word:** Tracheostomy, Tension pneumothorax.

### 서 론

기관절개술은 의학 역사상 가장 오래된 술기 중의 하나이다. 기관절개술을 시행하는 적응증 중의 하나는 장기간의 기계호흡이 필요할 것으로 예측되는 경우에 기관삽관을 기관절개삽관으로 전환한다<sup>1</sup>. 기관절개술은 비교적 안전한 시술이지만 경우에 따라 여러 합병증들이 보고되고 있다. 절개부위의 출혈이나 감염, 기관 협착(tracheal stenosis) 등은 종종 관찰되는 합병증이지만, 기흉은 드물게 보고되고 있다. 저자들은 급성 호흡곤란 증후군으로 입원하여 기관삽관 이후 기계호흡을 유지하던 69세 남자 환자에서 기관절개술 시행 직후 발생한 피하조직기종(subcutaneous emphysema)과 양측 폐의 긴장성 기흉(tension pneumothorax)을 경험하였기에 문헌고찰과 함께 보고한다.

### 증 례

환 자: 69세 남자  
주 소: 호흡곤란  
병 력: 뇌졸중, 발열 등으로 한방병원에서 치료하고 있던 환자로, 내원 3일 전부터 발생한 호흡곤란 증상으로 항생제 치료 시행하였으나 호전 되지 않아 추가적인 검사 및 치료를 위해 기관삽관 된 상태로 본원으로 전원 되었다.  
과거력: 당뇨와 뇌졸중으로 치료 받고 있었다.  
사회력 및 가족력: 특이사항 없었다.  
이학적 소견: 전원 당시 혈압은 120/60 mmHg, 맥박 분당 112회, 체온 36.7°C였다. 호흡은 흡입산소분획(FiO<sub>2</sub>) 0.8로 조절환기양식(CMV)으로 유지 하였다. 의식은 비교적 명료하였고, 급성 병색을 보였다. 결막은 창백하였으며 전신부종은 없었다. 흉부 검진에서 호흡음은 거칠고 건성 수포음이 양측 전 폐야에서 들렸다.

검사실 소견: 내원 당시 시행한 일반 혈액검사에서 백혈구 15,770/mm<sup>3</sup>, 중성구 비율 91.1%로 증가 되어 있었고, 혈색소 10.1 g/dL, 적혈구 용적 28.7%, 혈소판 532,000/mm<sup>3</sup>이었다. FiO<sub>2</sub> 0.8에서 시행한 동맥혈 가스 분석 검사에서 pH 7.408, PCO<sub>2</sub> 34.0 mmHg, PO<sub>2</sub>

Address for Correspondence: Sang Myeon Park, M.D  
Division of Pulmonology Kangnam Sacred Heart Hospital, Hallym University 948-1, Daelim-1 dong, Youngdungpo-gu, Seoul, 150-950, Korea  
Phone: 82-2-829-5118, Fax: 82-2-846-4669  
E-mail: thoraxmd@hallym.or.kr  
Received: Mar. 26. 2007  
Accepted: May. 4. 2007

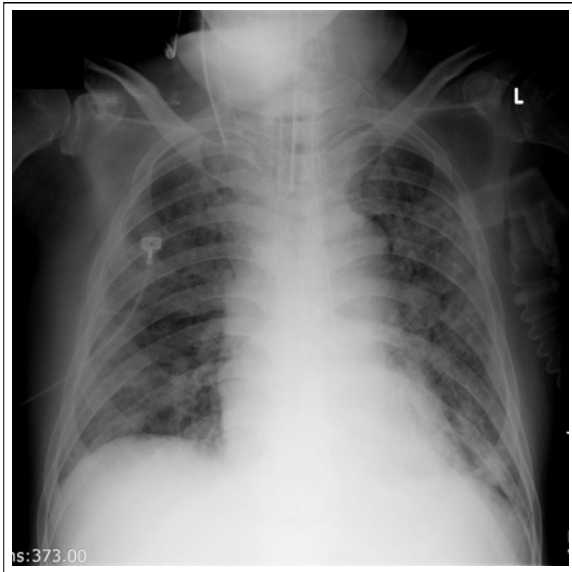


Figure 1. Chest radiography shows

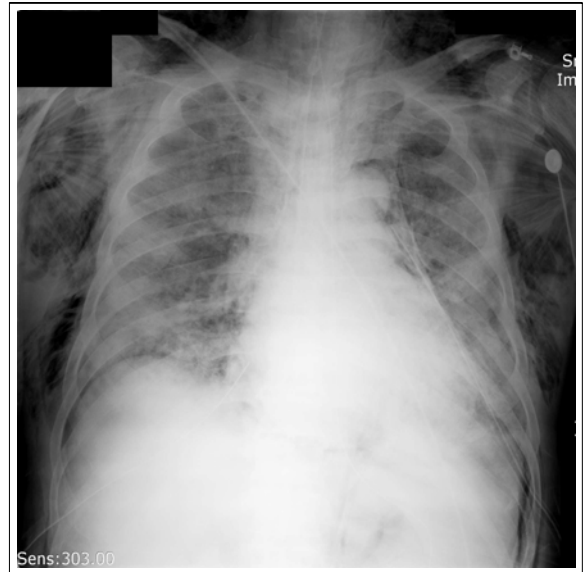

Figure 3. Chest radiography after tube

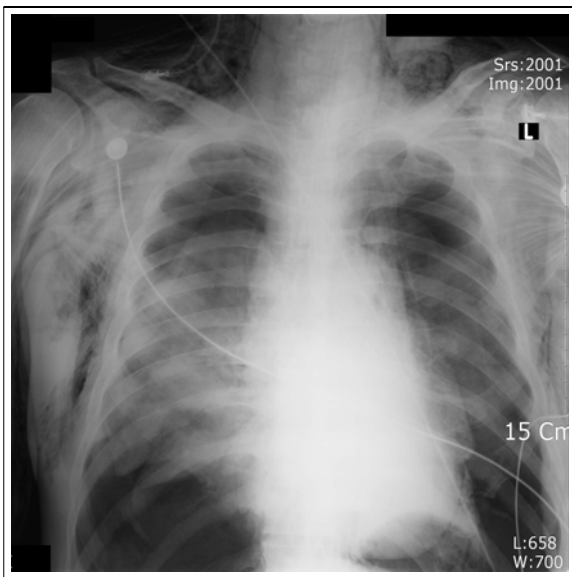


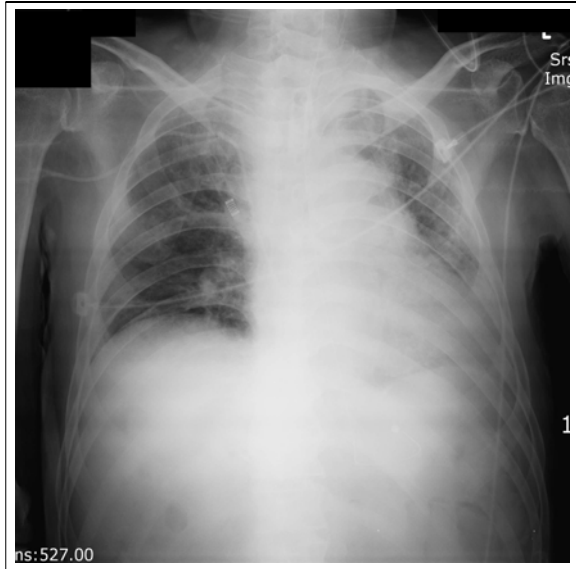Figure 2. After tracheostomy, chest bilateral pneumonic infiltrates. radiography shows bilateral pneumothorax and subcutaneous emphysema.

78.6 mmHg, bicarbonate 21.7 mEq/L였다. 혈청 생화학검사에서 LDH 700 IU/L로 증가되어 있었고, 총 빌리루빈 0.4 mg/dL, 직접 빌리루빈 0.2 mg/dL, ALT 7 IU/L, AST 27 IU/L, 알칼리성 포스파타제 167 IU/L, r-GTP 47 IU/L였다. 총 단백 5.6 g/dL, 알부민 2.9 g/dL로 감소되어 있었고, BUN 16.4 mg/dL, 크레아틴

1.4 mg/dL였다. 객담배양 검사 및 혈액 배양 검사에서는 음성 소견 보였다.

방사선학적 소견: 흉부 방사선 사진에서 기관 삽관된 상태로 양측 폐야에서 미만성 침윤 소견이 있었고, 양측 흉막삼출이 동반된 소견이 보였다(Figure 1). 심장초음파 소견에서 심박출률은 60%이었고 기능 장애는 관찰되지 않았다.

경과: 흡인성 폐렴으로 인한 급성호흡부전 증후군으로 진단하고 Imipenem 500 mg을 8시간마다 정주하면서 치료 시작하였고, 입원 9일 후 장기간 기계 호흡이 필요할 것으로 판단하고 기관절개술을 시행하기로 결정하였다. 환자의 목은 짧고 굽은 편이었고, 환자를 미다졸람으로 진정시킨 뒤 외과적 기관절개술 (surgical tracheostomy)을 시행하고 기관절개 관(tracheostomy tube)을 삽입한 후에 인공호흡기와 연결하였다. 연결한 후 환자는 갑자기 청색증을 보이면서 동공확장 및 혈압이 측정되지 않았다. 분당 맥박이 106회에서 49회로 감소되었고, 인공호흡기의 알람으로 인공호흡기를 분리 후 용수환기기(manual ventilator)로 인공호흡을 실시하였다. 이때 흉부 촉진에서 엽발음(crepitus)과 양측폐의 청진에서 호흡음의 감소가 있었다. 곧바로 구강 기관 삽관을 실시하였고 이때 시행한 흉부방사선 사진에서(Figure 2) 양측 폐



**Figure 4.** Follow up film at 10 days thoracostomy. after tracheostomy shows resolving subcutaneous emphysema.

의 긴장성 기흉과 피하조직기종 소견을 관찰하여 양측 흉곽에 흉관 삽입술을 시행하였고(Figure 3), 환자의 혈압과 맥박은 정상적으로 회복되었다. 환자는 4일 뒤 삽입한 흉관을 제거하였고, 피하조직기종도 7일 뒤 회복되었다(Figure 4).

## 고 찰

기관절개술은 B.C 2000년 전 이집트에서 시행한 기록이 있을 정도로 의학 역사상 가장 오래된 술기 중의 하나이다<sup>1</sup>. 국내에서 1970년대 까지 기관지절개술이 시술된 주된 원인은 염증성 질환에 의한 상부기도 폐쇄였다<sup>2</sup>. 최근에는 상부기도 폐쇄로 인한 시술보다는 장기간의 기관 내 삽관을 대체하기 위해서 많이 시행하고 있으며, 경제적이며 중환자실에서도 비교적 안정하게 시술할 수 있다<sup>1</sup>.

기관절개술의 장점으로는 기도분비물의 흡인이 용이하고, 환자가 보다 편하게 지낼 수 있고, 후두에 대한 합병증이 없고, 기관절개 관의 교환이 용이하고, 경구 영양의 섭취가 가능하며 기관삽관에 비하여 자발호흡시에 기도 저항이 적다는 점들이 있다<sup>3</sup>. 단점으로는 기관절개술에 따른 합병증과 호흡기 감염의 증

가 등을 들 수 있다<sup>4</sup>.

기관절개술은 비교적 안전한 시술이지만, 시술로 인한 사망률이 성인의 경우 1.1~8.9% 까지 보고되고 있으며 주로 시술 후 출혈, 잘못된 기관절개 관삽입으로 인한 기도폐색, 감염 등으로 발생한다<sup>5</sup>. 기관절개술 후에 합병증은 조기합병증과 후기합병증으로 구분할 수 있는데, 조기합병증은 기흉, 피하조직기종, 수혈이 필요할 정도의 절개부위 출혈, 종격동기종, 흡인, 기관절개 관 전위 등을 들 수 있다. 후기합병증으로는 폐렴, 기관협착, 기관식도누 등이 있다<sup>6</sup>.

이 중에서 외과적 기관절개술에 따른 피하조직기종과 기흉에 대한 합병증의 발생률은 0.9~5%<sup>4</sup>로 보고되었고, 1985년 Ciaglia 등<sup>7</sup>이 고안한 경피적 확장성 기관절개술(percutaneous dilational tracheostomy, PDT)에 따른 발생률은 각각 1.4%와 0.8%로 보고되었다<sup>8</sup>. PDT는 외과적 기관절개술에 비하여 적다는 보고<sup>9</sup>도 있으나, 수술직후에 발생하는 합병증은 오히려 PDT가 높다는 보고도 있다<sup>10</sup>.

기흉이 생기는 기전은 절개를 할 때 박리를 너무 깊이 하여 직접 흉막을 손상시켜서 발생되기도 하며, 절개 후 삽입한 기관절개 관이 정상 위치에 있지 않고 이탈되어 있는 상태에서 피하기종이 생길 수 있는데 이를 확인하지 않고 기계호흡 혹은 bagging 등의 양압이 가해질 때 종격동 기흉이 발생하고 이것이 흉강내로 터질 경우 기흉이 발생하게 된다. 이때는 기관절개부 주변의 절개를 통해서, 피하기종을 감소시켜 주는 방법을 고려해야한다<sup>4</sup>. 특히 환자의 목이 짧고 굵을 경우 박리되는 연부조직이 깊게 절개되는데, 이때 기관절개 관이 연부조직으로 이탈되어 삽입될 확률이 높아져 기흉 등의 합병증이 발생하기 쉽다. 이런 경우 긴 기관절개 관을 사용하고 기관절개 관을 피부와 봉합 고정하는 방법으로 고정을 시키면 이탈 비율을 낮출 수 있다<sup>11</sup>. 기흉이 생겼을 때 방치할 경우 긴장성 기흉 등으로 사망할 수도 있기 때문에 반드시 기관절개술 후에는 흉부 X-선 사진을 찍어 이상 유무를 확인하여야 한다.

본 증례는 외과적 기관절개술 시술 후에 발생한 양측성 긴장성 기흉으로 현재 그 보고가 많지 않은 상황이다. 시술 당시 환자의 목이 굵고 두꺼워 절개시 그

깊이를 제대로 가늠할 수 없었고, 또한 기관절개 관의 위치도 제대로 고정되지 않고 이탈 된 상태에서 기계 환기를 하여 양측성 기흉 및 피하조직기종이 발생한 것으로 생각된다. 환자에게 시술 후에는 반드시 기관절개 관이 제대로 기도에 삽입되었는지 여부를 확인하고 흉부방사선 사진을 촬영하여 합병증 유무를 확인해야 한다.

## 요 약

기관절개술은 가장 오래된 수술기술 중의 하나로 상기도 폐쇄의 경감, 장기간의 기계호흡유지, 보조적 기계호흡시에 기도 저항의 감소 등의 목적으로 시행할 수 있다. 기관절개술에 따른 초기합병증으로는 기흉, 피하조직기종, 절개부위 출혈, 종격동 기종, 흡인, 기관절개 관 전위 등을 들 수 있다. 수술에 따른 피하조직기종과 기흉은 0.9-5%에서 보고되었다. 본 증례에서는 기관절개술 직후에 피하조직기종과 양측 폐에서 발생한 긴장성 기흉을 경험하였기에 보고하는 바이다.

## 참 고 문 헌

1. Heffner JE, Miller KS, Sahn SA. Tracheostomy in the intensive care unit. Part 1: indications, technique,

- management. *Chest* 1986;90:269-74.
2. Yoon YH, Lee JD. The clinical observation on 299 of tracheostomy. *Korean J Otolaryngol - Head Neck Surg* 1983;26:850-64.
3. Yung MW, Snowdon SL. Respiratory resistance of tracheostomy tubes. *Arch Otolaryngol* 1984;110:591-95.
4. Heffner JE, Miller KS, Sahn SA. Tracheostomy in the intensive care unit. Part 2: complications. *Chest* 1986;90:430-6.
5. Stemmer EA, Oliver C, Carey JP, Connolly JE. Fatal complications of tracheotomy. *Am J Surg* 1976;131:288-90.
6. Lewis RJ. Tracheostomies: indications, timing, and complications. *Clin Chest Med* 1992;13:137-49.
7. Ciaglia P, Firsching R, Syniec C. Elective percutaneous dilational tracheostomy. A new simple bedside procedures; preliminary report. *Chest* 1985;87:715-9.
8. Fikkers BG, van Veen JA, Kooloos JG, Pickkers P, van den Hoogen FJ, Hillen B, et al. Emphysema and pneumothorax after percutaneous tracheostomy: case reports and an anatomic study. *Chest* 2004;125:1805-14.
9. MacCallum PL, Parnes LS, Sharpe MD, Harris C. Comparison of open, percutaneous, and translaryngeal tracheostomies. *Otolaryngol Head Neck Surg* 2000;122:686-90.
10. Dulguerov P, Gysin C, Perneger TV, Chevrolet JC. Percutaneous or surgical tracheostomy: a meta-analysis. *Crit Care Med* 1999;27:1617-25.
11. Nam EC, Nam SY, Kim SY. Complications of tracheostomy in 168 Cases. *Korean J Otolaryngol - Head Neck Surg* 1998;41:257-60.