

## 다발성 용종의 형태로 발현된 위유암종(Gastric Carcinoid Tumor)의 수술적 치료 1예

서울대학교 의과대학 <sup>1</sup>외과학교실, <sup>2</sup>암연구소 및 <sup>3</sup>병리학교실

안상현<sup>1</sup> · 김종원<sup>1</sup> · 이인규<sup>1</sup> · 이혁준<sup>1,2</sup> · 김우호<sup>2,3</sup> · 이건욱<sup>1</sup> · 양한광<sup>1,2</sup>

위에 발생하는 유암종(carcinoid tumor)은 위저부에 있는 장크롬친화 유사 세포(enterochromaffine-like cell)의 증식에 의해 발생하는 종양이다. 위유암종은 모든 위 신생물의 2% 이내로 드문 질환이나 최근 발생률이 증가하고 있다고 한다. 저자들은 다발성 용종의 형태로 발현된 위유암종을 1예 경험한 바 있어 이를 보고하는 바이다. 29세 여자가 3년 전 실신을 주소로 외부병원을 방문하여 시행한 혈액검사 상 혈색소 6.0 g/dl로 측정되었다. 위내시경 상 출혈을 동반한 용종성 병변이 관찰되었고, 내시경적 결찰술로 지혈하였다. 당시 시행한 병리조직 검사 상 유암종으로 진단되었다. 추적 관찰 중 용종성 병변의 출혈로 인한 철결핍성 빈혈이 계속되어 본원으로 전원되었다. 위내시경 상 중체부에서 분문부에 걸쳐 20개 이상의 크기가 다양한 용종성 병변들이 관찰되었다. 혈색소 수치는 9.0 g/dl이었다. 출혈을 동반한 다발성 용종성 위유암종 진단 하에 위전절제술을 시행하였다. 조직검사 결과 위유암종으로 진단되었고 림프절 전이는 없었다. 수술 18개월 후 혈색소 12.8 g/dl로 측정되었고 복부 초음파 상 재발 소견은 없었다. 본 증례와 같이 위에 다발성으로 발생한 용종 형태의 유암종이 지속적인 출혈을 동반하여 만성적인 빈혈을 유발하는 경우 적극적인 수술적 치료를 고려해야 한다.

한 유암종 중에서 위유암종의 발생률이 2.4%에서 8.7%까지 증가되고 있는 추세이다.(2) 최근 저자들은 다발성 용종의 형태로 발현된 위유암종을 1예 경험하여, 이를 보고하는 바이다.

### 증례

환자: 29세 여자

주소: 실신

현병력: 환자는 3년 전 실신을 주소로 외부 병원을 방문하였다. 당시 혈액검사 상 혈색소(hemoglobin, Hb) 6.0 g/dl이었으며 위내시경에서 출혈을 동반한 용종성 병변이 관찰되어 내시경적 결찰술을 시행하여 지혈하였다. 병리조직 검사에서 유암종으로 진단되었다. 이후 2년 전에 다시 시행한 위내시경 검사 상 이전과 같은 소견 보여 다시 내시경적 결찰술을 시행하였다. 추적검사 중 용종성 병변으로부터의 지속적인 출혈로 인한 철결핍성 빈혈이 계속되어 2개월 전 본원으로 전원되었다.

가족력: 모친이 55세 때 위용종절제술을 시행한 적이 있

중심 단어: 위유암종, 빈혈, 위전절제술

### 서론

위에 발생하는 유암종(carcinoid tumor)은 위저부에 있는 장크롬친화유사세포[enterochromaffine-like (ECL) cell]의 증식에 의해 발생하는 종양이다. 위유암종은 전체 유암종의 1% 이하이며 모든 위 신생물의 2% 이내로 드문 질환이다.(1) 그러나 최근 미국의 조사에 따르면 소화기관에 발생

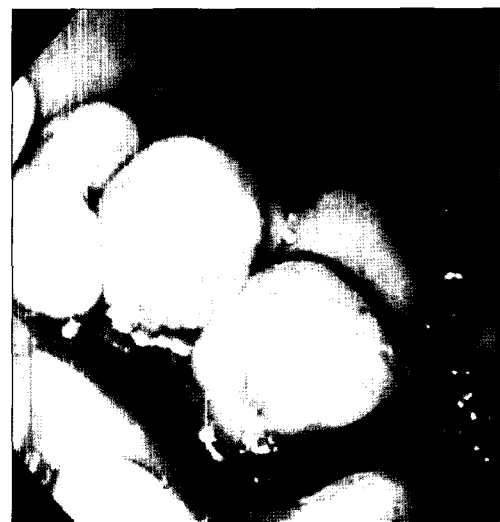

Fig. 1. Endoscopic finding shows multiple polypoid lesions from mid-body to cardia in the stomach.

책임저자: 양한광, 서울시 종로구 연건동 28번지  
서울대학교병원 외과, 110-744  
Tel: 02-2072-3797, Fax: 02-3672-0047  
E-mail: hkyang@snu.ac.kr

접수일: 2007년 3월 9일, 게재승인일: 2007년 6월 8일  
본 증례의 요지는 2005년 추계 대한외과학회 통합 학술대회에서 발표되었음.

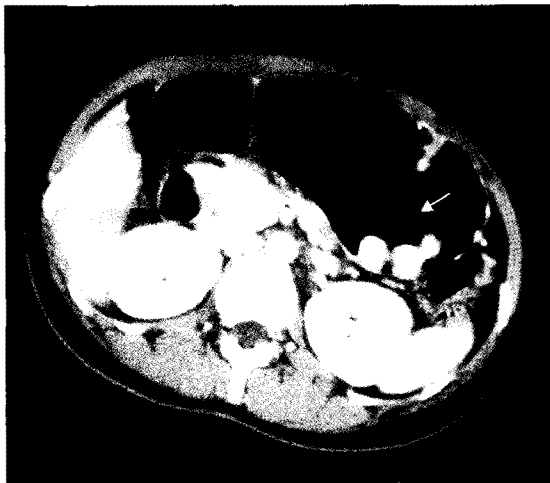

Fig. 2. Abdominal CT scan shows multiple enhancing polypoid lesions in the stomach with no evidence of distant metastasis or peritoneal seeding.

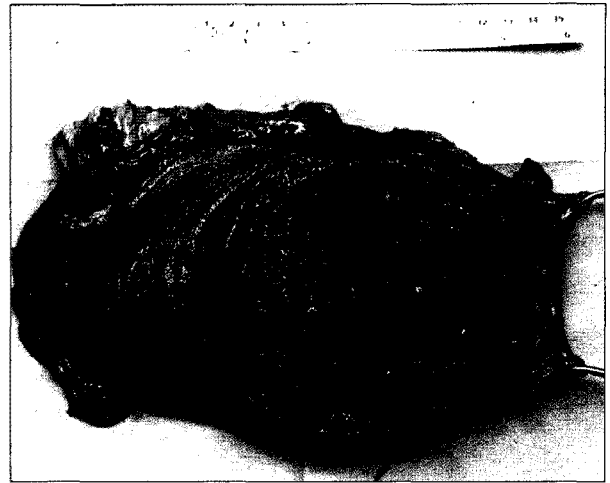

Fig. 3. Specimen finding shows multiple protruding polyps up to 5 cm-sized from mid-body to cardia in the stomach.

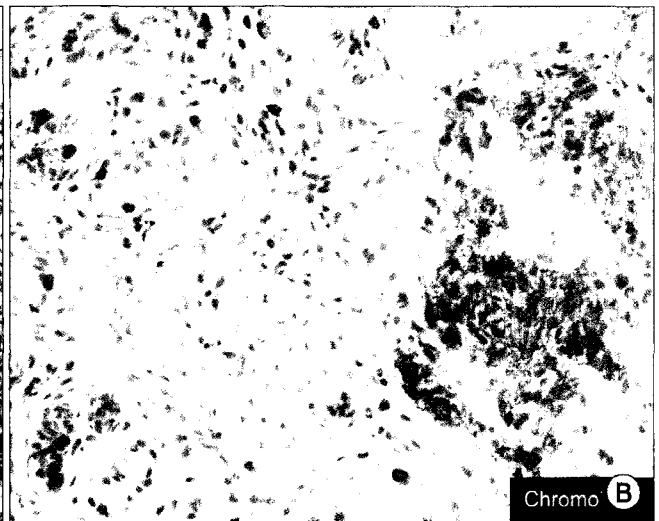
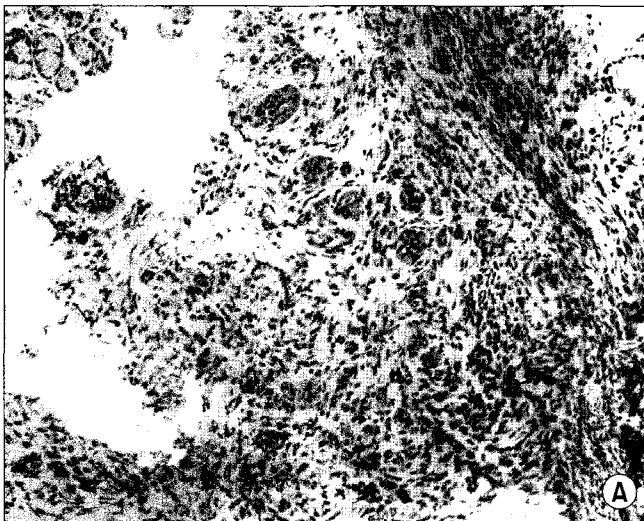


Fig. 4. (A) Tumor cells infiltrate to lamina propria and submucosa of the stomach. The tumor consists of round and uniform cells arranged in tubule and nest. (H&E stain) (B) The neuroendocrine nature of tumor is highlighted with a chromogranin-A immunostaining.

고 조부모와 조모가 70세 때 위암으로 사망하였다.

**임상병리학적 소견:** 말초혈액 검사상 혈색소 9.0 g/dl, 평균 혈구 용적(MCV) 76.9 fl (정상치: 79~95 fl), 평균 혈구내 혈색소양(MCH) 22.3 pg (정상치: 26~32 pg), 철 13 ug/dl (정상치: 50~130 ug/dl), 총철결합능(TIBC) 414 ug/dl (정상치: 280~400 ug/dl), 페리틴(ferritin) 3 ng/ml (정상치: 10~300 ng/ml), 대변 혈색소는 음성이었으며, 암배아 항원(CEA) < 1.0 ng/ml (정상치: 0~5 ng/ml), CA 19-9 < 5 U/ml (정상치: 0~37 U/ml)로 정상 범위였다. 간기능 검사 상 이상 소견은 없었다.

**내시경 소견:** 위내시경에서 중체부에서 분문부에 걸쳐 20개 이상의 크기가 다양한 용종성 병변들이 관찰되었으나

대장내시경에서는 특이 소견은 관찰되지 않았다(Fig. 1).

**방사선학적 소견:** 복부 전산화 단층 촬영에서도 다발성의 용종성 병변들이 위벽에서 관찰되었고, 일부 병변들에서는 비균일성 조영 증강을 보였다. 림프절 전이 소견이나 원격 전이 소견은 없었다(Fig. 2).

**수술 소견:** 위용종에 의한 지속된 출혈과 악성 가능성을 배제하기 위해 개복술을 시행하였다. 수술 소견상 20개 이상의 다양한 크기의 용종성 병변이 중체부부터 분문부에 걸쳐 관찰되었고, 최고 5cm였다. 림프절 전이 소견은 보이지 않았다. 위전절제술과 D2 림프절 절제술을 시행하였다(Fig. 3).

**병리조직학적 소견:** 최대 5.0×3.3×2.6 cm의 유암종이

위 체부 및 저부에 다수 있었으며, 51개의 림프절 중 전이는 없었다. 면역화학 검사에서는 크로모그라닌(chromogranin)-A 염색에 양성 반응을 보였다.

**수술 후 경과:** 수술 후 7일째부터 식이를 진행하였고, 수술 후 13일째 퇴원하였다. 현재 18개월째 추적관찰 중으로 재발 소견은 없으며, 혈색소는 12.8 g/dl까지 상승하였다.

## 고 찰

위에 발생하는 유암종은 위축위염(atrophic gastritis)이나 제1형 복합내분비샘신생물(multiple endocrine neoplasia type I)처럼 저산증 상태에서 혈중 가스트린(gastrin)이 지속적으로 분비에 의한 장크롬친화유사세포의 증식에 의해 발생한다고 알려져 있다.(3)

유암종의 증상은 위궤양과 비슷한 만성 복통, 빈혈 등의 증상을 보일 수 있으며 구토와 설사 등도 보일 수 있다.(4,5) 33%에서는 증상 없이 내시경상 우연히 발견되기도 한다.(6) 종양에서 분비되는 브라드키닌 관련 펩타이드(bradykinin-related peptide), 히스타민(histamine) 등에 의해 홍조(flushing), 안면부종(facial edema), 눈물흘림(lacrimation), 두통(headache) 등도 나타날 수 있다.(7) 진단으로는 내시경을 이용한 조직 검사가 가장 정확한 방법이다.(8) 또한 초음파 내시경을 이용하여 수술 전 점막 침습의 깊이와 전산화 단층 촬영을 이용하여 림프절 및 간전이 유무를 확인할 수 있다.(9) 성장억제호르몬 표지 신티그래피(somatostatin-labeled scintigraphy)를 이용하여 원격 전이를 발견하기도 한다.(10)

위 유암종은 일반적으로 3가지 유형으로 구분을 한다.(11) 제1유형은 만성 위축위염(chronic atrophic gastritis), 제2유형은 제1형 졸링거-엘리슨 증후군-복합내분비샘신생물(ZES-MEN I) 관련성이며 제3유형은 산발성이다. 제1 유형은 위유암종의 가장 흔한 형태로(68~83%) 50대에 발생하며 여자가 남자보다 2~3배 많다.(12,13) 주로 위저부에 1~2 cm의 다발성 형태를 보이며, 조직학적으로 분화도가 좋고 일반적으로 점막층과 점막하층에 국한되는 양성 종양의 특성을 가진다. 그러나 3~8%의 경우 림프절 전이를 보이며 2%에서 원격 전이를 보이기도 한다.(14) 제2 유형은 졸링거-엘리슨 증후군과 관련해서 발생하며 전체 위유암종의 8% 정도로 제1유형에 비해 드물다. 주로 45~50세에서 남녀에서 같은 발생률을 보이며 제1유형에 비해 상대적으로 악성화 경향이 있다. 림프절 전이의 경우 30%, 원격 전이는 10%정도이다.(11) 제3 유형은 산발성으로 주로 남자(80%)에서 발생한다. 보통 한 개에 2 cm 이상의 크기로 점막하층 이상을 침범한다.(15) 혈중의 가스트린 수치와는 무관하다고 알려져 있다.(16) 다른 유형에 비해 히스타민을 분비하여 홍조, 가려움, 기관지 연축, 누루 등의 증상이 보이기도 한다. 가스트린 상승과 관련없이 발생하는 산발성 유암종

은 더 악성화 경향이 있어 15%에서 국소 침습을 보이고 50%에서 간에 전이가 있다고 한다. 본 증례는 위저부에 다발성으로 발생한 양성 종양의 특성을 가지는 위유암종으로 제1 유형일 가능성이 높다고 생각된다.

예후는 전체적으로 48.6~64.3%의 5년 생존율을 보이거나 유형에 따라 큰 차이가 있다.(17) 제1 유형의 경우 적절한 치료를 시행하면 생존에 영향을 미치지 않는다. 제2유형과 제3유형의 5년 생존율은 각각 70%와 50% 이하이다.

치료 전략은 유형에 따라 구분하여야 한다. 일반적으로 제1, 2유형의 경우 크기가 1 cm 미만이고 종양의 개수가 3~5개 정도인 경우 내시경적 점막 절제술을 시행할 수 있다. 이후 6개월에서 12개월마다 추적 관찰을 시행한다. 재발한 경우나 크기가 1 cm 이상이고 종양의 수가 5개 이상이면 위아전절제술이나 위전절제술을 시행한다.(18) 제3 유형의 경우 전이가 없는 경우 림프절 절제를 포함한 위전절제술을 시행한다.(19) 전이가 있는 경우에는 수술적 치료의 적응이 되지 않으며, 다만 증상 완화를 위해 성장억제호르몬 유사체를 사용할 수 있으나 생존율을 높이지는 못한다.(20)

본 증례의 경우 다수의 용종이 발견되었고 반복적인 내시경적 결찰술에도 불구하고 출혈의 증상이 계속되어 위전절제술을 시행하였다. 이와 같이 위에 다발성으로 발생한 용종 형태의 유암종이 지속적인 출혈을 동반하여 만성적인 빈혈을 유발하는 경우는 적극적인 수술적 치료를 고려해야 한다.

## REFERENCES

1. Godwin J. Carcinoid tumors-analysis of 2837 cases. *Cancer* 1975;36:560-569.
2. Modlin I, Lye K, Kidd M. A 50-year analysis of 562 gastric carcinoids : small tumor or larger problem. *Am J Gastroenterol* 2004;99:23-32.
3. Gough D, Thompson G, Crotty T, Donohue J, Kvols L, Grant C, Nagorney D. Diverse clinical and pathologic features of gastric carcinoid and the relevance of hypergastrinemia. *World J Surg* 1994;18:472-480.
4. Wilander E, El salhy M, Pitkanen P. Histopathology of gastric carcinoids: a survey of 42 cases. *Histopathology* 1984;8: 183-193.
5. DeSchryver-Kecsckemeti K, Clouse R, Kraus F. Surgical pathology of gastric and duodenal neuroendocrine tumors masquerading as common polyps. *Semin Diagn Pathol* 1984;1:5-12.
6. Sjoblom S. Clinical presentation and prognosis of gastrointestinal carcinoid tumors. *Scand J Gastroenterol* 1988;23: 779-787.

7. Ahlman H, Wangberg B, Nilsson O, Nilsson O, Grimelius L, Granerus G, Modlin I, Stenqvist O, Schersten T. Aspects on diagnosis and treatment of the foregut carcinoid syndrome. *Scand J Gastroenterol* 1992;27:459-471.
8. Bordi C, Azzoni C, Feraro G, Corleto V, Gibril F, Delle Fave G, Lubensky I, Venzon D, Jensen R. Sampling strategies for analysis of enterochromaffin-like cell changes in Zollinger-Ellison syndrome. *Am J Clin Pathol* 2000;114:419-425.
9. Picus D, Glazer H, Levitt R, Husband JI. Computed tomography of abdominal carcinoid tumors. *AJR Am J Roentgenol* 1984;142:581-584.
10. Hurst R, Modlin I. Use of radiolabeled somatostatin analogs in the identification and treatment of somatostatin receptor-bearing tumors. *Digestion* 1993;54:88-91.
11. Rindi G, Luinetti O, Comaggia M, Capella C, Solcia E. three subtypes of gastric argyrophil carcinoid and the gastric neuroendocrine carcinoma- a clinicopathological study. *Gastroenterology* 1993;104:994-1006.
12. Rappel S, Altendorf-Hofmann A, Stoite M. Prognosis of gastric carcinoid. *Digestion* 1995;56:455-462.
13. Borrdi C, Yu J, Baggi M, Davoli C, Pilato F, Baruzzi G, Gardini G, Zamboni G, Franzin G, Papotti M. Gastric carcinoids and their precursor lesions. A histologic and immunohistochemical study of 23 cases. *Cancer* 1991;67:663-672.
14. Arnold R, Koppel G, Rothmund M. Carcinoid tumors. International Symposium on Pathology, clinical Aspects and Therapy. 13-17 January 1994, Munich, Germany. *Digestion* 1994; 55:1.
15. Lehtola J, Karnttunen T, Krekela I, Niemela S, Rasanen O. Gastric carcinoids with minimal or no macroscopic lesions in patients with pernicious anemia. *Hepatogastroenterology* 1985; 32:72-76.
16. Modlin I, Tang L. The gastric enterochromaffin-like cell: an enigmatic cellular lesion. *Gastroenterology* 1996;111:783-810.
17. Modlin I, Sandor A. An analysis of 8,305 cases of carcinoid tumor. *Cancer* 1997;79:83-92.
18. Lachter J, Chemtob J. EUS may have limited impact on the endoscopic management of gastric carcinoids. *Int J Gastrointest Cancer* 2002;31:181-183.
19. Gilligan C, Lawton G, Tang L, West A, Modlin I. Gastric carcinoid-tumor-the biology and therapy of an enigmatic and controversial lesion. *Am J Gastroenterol* 1995;90:338-352.
20. Garland J, Buscombe J, Bouvier C, Bouloux P, Chapman M, Chow A, Reynolds N, Caplin M. Sandostatin LAR (long-acting octreotide acetate) for malignant carcinoid syndrome: a 3-year experience. *Aliment Pharmacol Ther* 2003;17:473-444.

**= Abstract =**

**Operative Treatment of Gastric Carcinoid Tumor Presenting as Multiple Polyps: A Case Report**

**Sang-Hyun Ahn, M.D.<sup>1</sup>, Jong-Won Kim, M.D.<sup>1</sup>, In-Kyu Lee, M.D.<sup>1</sup>, Hyuk-Joon Lee, M.D.<sup>1,2</sup>, Woo Ho Kim, M.D.<sup>2,3</sup>, Kuhn-Uk Lee, M.D.<sup>1</sup> and Han-Kwang Yang, M.D.<sup>1,2</sup>**

<sup>1</sup>Department of Surgery, <sup>2</sup>Cancer Research Institute, and <sup>3</sup>Department of Pathology, Seoul National University College of Medicine, Seoul, Korea

Gastric carcinoid tumor is a neoplasm that arises from enterochromaffine-like (ECL) cells in the gastric fundus. It is a rare disease that comprises less than 2% of all gastric neoplasms; however its incidence has been recently increasing. We experienced one case of gastric carcinoid tumor that was revealed to be multiple polypoid lesions. A 29-year-old female patient visited a hospital three years ago due to syncope. The blood hemoglobin was measured as 6.0 g/dl. Gastroscopy revealed multiple polypoid lesions with bleeding; therefore endoscopic clipping was performed. The polyps were diagnosed as carcinoid tumor via endoscopic biopsy. She was transferred to our hospital because of persistent iron deficiency anemia that was caused by bleeding at the gastric polyps. Gastroscopy revealed more than twenty various-sized polypoid lesions from the mid-body to the antrum. The blood hemoglobin level was 9.0g/dl. Total gastrectomy was performed under the diagnosis of gastric carcinoid tumor with bleeding. All of the gastric polyps were diagnosed as carcinoid tumors, and any metastasis to the regional lymph nodes was not found. Eighteen months after operation, the blood hemoglobin was increased to 12.8g/dl with no evidence of recurrence. Surgical resection should be considered for treating gastric carcinoid tumor with continuous bleeding. (**J Korean Gastric Cancer Assoc 2007;7:102-106**)

---

**Key Words:** Gastric carcinoid tumor, Anemia, Total gastrectomy