

고어텍스를 이용한 제 1형 갑상연골성형술

인제대학교 의과대학 상계백병원 이비인후과학교실

유 영 삼

= Abstract =

Thyroplasty Type I using Gore-Tex

Young Sam Yoo, MD

Department of Otolaryngology-Head & Neck Surgery, Sanggye Paik Hospital, College of Medicine, Inje University, Seoul, Korea

Many kinds of materials have been used up to now for vocal fold paralysis. Although silastic block has been the most popular material, some difficulties in carving, positioning, and placing have been the causes to find more easily applicable materials. Hydroxylapatite, gelfoam, hyaluronic acid and fat have been suggested and used for this purposes with some limitations. During last decade, Gore-Tex was introduced and replacing old materials and showed good surgical results with less difficulties. This material is biocompatible and familiar to surgeons because it had been invented in 1960's. In addition it is easy to shape and place Gore-Tex into the window with many clinical experiences. In some problem cases, it is easy to remove from the body with less damage to surrounding tissue. The basic surgical techniques are as follows.

1) Creating window. 2) Positioning and placing the material. 3) Immobilizing the material and closing the window. The modified methods are introduced in details with figures.

KEY WORDS : Gore-Tex · Thyroplasty.

서 론

성대마비가 오면 발성 장애 및 오연이 생긴다. 신체가 그 상황에서 적응을 하여 회복이 어느 정도 되어도 애성이나 오연이 남는 경우가 있다. 성대의 생리적인 역할인 성대의 닫힘 기능을 회복시키는 주요 방법으로는 물질을 주입하는 방법(Injection)과 갑상연골성형술(Thyroplasty)의 두 가지 방법이 있다.¹⁾ 어느 방법을 택할지는 논란이 있지만 짧은 시간안에 할 수 있고 효과가 좋은 시술 방법을 선택해야 한다. 의사의 입장에서는 시술 방법을 배우기 쉽고 결과가 좋은 시술을 택하는 것이 당연하다. 성대내 주입술의 경우는 Teflon을 많이 사용했지만 육아종이 생기는 등 부작용이 발생하여 gelfoam, 자가지방, hyaluronic acid 등을 주입하는 등 다양

한 재료들이 임상적으로 사용되어지고 있다.²⁾ 성대내 주입술은 주입물이 체내에서 흡수되어 원래의 부피를 유지 못하므로 시간이 지나면 애성이 도로 생겨서, 재 시술을 해야 하는 경우도 발생한다. 제 1형 갑상연골성형술은 삽입하는 재료로 여러 가지가 사용되지만 역사적으로는 Isshiki가 처음으로 체계적으로 정리 보급한 방법이다. 이는 silicone block을 깎아서 성대를 안으로 밀어주는 시술로 정리 및 발표된 이후 많은 사람들이 시도하여 성공적인 결과를 얻었다. Implant의 크기나 위치를 제대로 잡아주는 것이 어려운 편이고 implant가 수술부위에서 빠져나오는 경우도 있어 그런 경우 치료 방법에 대한 경험도 필요하다. 최근에는 Hydroxylapatite로 다양한 규격의 implant가 미리 만들어져서 수월하게 수술을 할 수 있는데 silicone block에 비해 가격이 높은 것이 흠이다.³⁾

Gore-TexTM는 expanded Polytetrafluoroethylene으로 ePTFE로 약하여 부르기도 하고 상품명인 Gore-Tex로 더욱 잘 알려져 있다. 1960년대에 개발되고 1970년대에 특허를 받았고 1970년대부터 심장 및 혈관수술에 사용되기 시작하였고 이후 각종 수술에 활용되어왔다.⁴⁾ 성형외과에서 soft tissue augmentation 목적으로 활용되고 있고 이비인후과에

논문접수일 : 2007년 4월 28일
심사완료일 : 2007년 5월 1일
책임저자 : 유영삼, 139-707 서울 노원구 상계7동 761-1
인제대학교 의과대학 상계백병원 이비인후과학교실
전화 : (02) 950-1104 · 전송 : (02) 935-6220
E-mail : entyoo@empal.com

서 비성형수술에 활용되어서 많은 임상경험이 모이고 있다. 1998년 McCulloch 등은 Medialization laryngoplasty (thyroplasty type I)에 응용을 시작하였다.⁵⁾ Isshiki는 silastic을 사용한 thyroplasty의 선구자 역할을 하였고 여전히 그 응용 방법에 관한 논문을 내고 있다.⁶⁻¹⁰⁾ Stasney 등은 mini-fenestration을 이용한 Gore-Tex Medialization Laryngoplasty(이후 GML로 약함) 개발하였고¹¹⁾ Zeitels는 이에 arytenoid adduction을 동시에 시행하여 효과를 증대시킬 수 있다고 했다.¹²⁾ Isshiki는 Gore-Tex는 장기적인 안전성 문제에서는 시간을 갖고 지켜보아야 한다고 하였다.⁷⁾ GML은 방법 상 갑상연골에 창문(window)를 작게 내고도 할 수 있는 수술이라 단시간에 시술을 마칠 수 있어 수술 후 부종이 적어지고 결과도 좋은 편이라서 최근 주목을 받고 있는 술식이다.¹²⁾¹³⁾

본 론

1. Gore-Tex

간단히 역사적인 사실을 살펴 보면 1957년에 polytetrafluoroethylene(PTFE)의 응용 가능성에 관한 개념이 정리되었고 1963년에 미국 특허를 받은 물질이다. 1969년에 Gore는 Gore-Tex(expanded PTFE)로 특허를 받아 1975년에 처음으로 vascular graft를 임상 의사에게 판매하였다. 이로써 임상적인 응용의 첫발을 떤 것이다. 이후 의료 뿐만 아니라 의류 및 기타 공업용으로도 많이 활용되고 있고 현재까지 꾸준한 연구 개발이 이루어지고 있는 품목이다.

2. Gore-Tex의 특성

1) 강하다. 2) 화학적으로 안정되어 있다. 3) 생체내에서 거부반응이 적다. 4) 열에 강하다. 5) 거친 환경에서도 저항력이 강하다. 6) 저 가연성이다. 7) 마찰계수가 낮다. 8) 전기적으로 안정되어 있다. 9) 물의 흡수력이 적다. 10) 풍화 작용에 강하다. 등이 있으며 이 특징 중, 몸에서 거부반응이 없다는 점, 미세한 구멍이 있어서 인조혈관이나 인조막을 만들어 신체 내에서 결체조직이 자라 들어 올 수 있고 이를 통하여 어느 정도 고정된다는 점, 시간이 지나도 물리, 화학적인 성질이 변하지 않는 점 등이, 의료용으로도 걸맞은 특성이 되기도 한다.⁴⁾

3. Gore-Tex의 안전성

Gore-Tex는 Teflon의 변형 물질로서 발명 초기에는 심장이나 혈관 수술에 사용되기 시작하였고 복부 수술이나 성형수술에 사용되어서 안전성은 임상적으로 입증된 바 있다. 가토의 후두에 이식한 실험 결과 염증 반응이나 조직의 거

부 반응이 거의 없고 물질 자체의 변화가 없는 것으로 보고되고 있다.¹³⁻¹⁵⁾ Gore-Tex를 이용한 시술을 받은 환자에서 치료 목적으로 적출한 후두 조직에서도 염증 반응이나 이물에 대한 거부반응이 거의 관찰되지 않는다고 보고된 바 있다.¹⁶⁾ 후두나 코 성형수술에 사용되기 시작한 것은 최근이라 후유증이나 문제점에 관한 자료가 모이기에 시간은 필요하지만 아직까지는 심각한 후유증이나 합병증의 보고는 없다.

4. 성대마비의 치료

McCulloch는 일단 성대 마비가 오면 회복 가능성, 성대의 위치, 발병 원인 등을 고려하여 치료 방법을 선택하는 것이 좋다고 하였다. 특히 회복 가능성이 있다면 단기적인 방법으로 치료를 시도하고 회복 가능성이 없다면 영구적인 방법을 사용하면 된다. 단기적인 방법으로는 정기적인 관찰을 하거나 지방이나 gelfoam 등을 성대에 주입할 수 있고 영구적인 방법은 silicone block이나 연골 혹은 Gore-tex를 이용하여 제 1형 갑상연골성형술을 하거나 arytenoid adduction 및 cricothyroid approximation을 선택할 수 있다. silicone block을 이용한 시술은 수술 방법이 오래전에 개발되어 많은 임상 레가 있고 재료 자체가 저렴하여 선택하기가 좋으나 수술시 일일이 깎아서 만들어야 하고 여러 번 삽입 및 제거를 반복하여야 하므로 수술 후 부종으로 인하여 음성 상태를 정확하게 평가를 하기 힘든 점이 있다. Hydroxylapatite로 미리 만들어 놓은 implant를 사용하면 수술이 용이하기는 하지만 고가의 재료비가 필요하고 세밀한 조정이 불가능하다. Gore-Tex를 이용한 제 1형 갑상연골성형술은 시간이 짧게 걸리고 배우기 쉽고 수술 시, 미세한 조정이 가능하며 수술 시 부종이 적어 정확한 시술을 할 수 있다는 장점이 있으나 재료 자체는 사용량을 고려하면 silicone block과 Hydroxylapatite implant 중간 정도의 비용이 든다. 또한 수술을 도입한 것이 10년 미만이라는 점인데, 이는 silicone block을 이용한 수술법이 역사가 오래 되어 수술의 장단점과 부작용, 합병증에 대한 경험이 오래 되었다는 점과 대비가 된다.

아울러 시술 방법의 선택은 이와 같은 기준 이외에 의사의 선호도나 숙련도, 환자의 희망이나 경제력도 고려되어야 할 것이다.

그러면 최근에 도입된 Gore-Tex를 이용한 갑상연골성형술을 4가지 유형별로 수술 방법을 설명을 해보겠다.

5. 수술 방법

1) 기본 술기(Tip)

1) 고어텍스의 고정은 4-0 nylon이나 prolene을 이용하고 실리콘 블록을 이용하여 뚜껑처럼 막을 수도 있다.

2) 고어텍스는 0.5mm짜리 패치가 가장 사용이 편하고 2 mm짜리는 사용은 가능하나 미세한 조정이 어렵다.

3) 과교정이 필수이다. 수술후 부종이 빠지고 나면 음성이 나빠지는 것을 감안해야 한다.

4) 진 성대는 갑상연골을 수평으로 나누는 경우 아래 1/2에서 아래 1/3 사이에 위치한다. 생각보다는 아래에 진성대가 있으므로 갑상연골을 전체를 노출시키는 것이 중요하다.

2) Medialization laryngoplasty with expanded polytetrafluoroethylene (Fig. 1)⁵⁾

1) 국소마취(Dexamethasone 술 전 투여, 1% lidocaine with 1 : 100,000 epinephrine-5~15ml)

2) 피부절개를 한다.

3) 활경근하 박리(subplatysmal dissection)를 하여 수술 부위를 노출시킨다.

4) 연골막까지 절개한다.

5) 갑상연골 한 쪽을 완전히 노출시켜서 window의 위치를 정확히 잡도록 한다.

6) Window : 하연에서 3~5mm 상부, 정중선에서 1cm 후방에 낸다.

7) Window 크기는 6×10mm로 한다(Fig. 1A, B).

8) 고어텍스 패치(Gore-Tex acuseal cardiovascular patch, 5cm×7.5cm×0.5mm)를 6~7mm폭으로 잘라서 하

나로 연결된 띠로 만든 후 항생제 용액에 담근다. 요령은 사과를 깎을 때 한 줄로 깎듯이 조심스럽게 자른다.

9) 후두를 내시경으로 관찰하면서 동시에 환자의 음성을 들어가면서 적절한 삽입위치와 양을 정한다.

10) 고어텍스 띠를 window아래의 갑상연골 하연의 아래를 통하여 밀어 넣어 window위치로 올라오도록 한다(Fig. 1C).

11) 고어텍스 띠를 빙 돌려서 고정시킨다.

12) 사용하고 남은 고어텍스 띠를 적당히 window로 밀어 넣어서 마무리 짓는다.

13) 4-0 nylon or prolene 봉합사로 고정시킨다(Fig. 1D).

14) 갑상연골에 만든 window의 위아래 및 연골막을 이용하여 적절히 고정시킨다.

15) 과교정(overcorrection)을 목표로 한다.

16) 최종 후두 내시경 검사를 한다.

17) 상처 주위 및 안쪽을 관주(irrigation) 및 봉합한다.

18) 수술 후 steroids 및 항생제를 투여한다.

3) Minifenestration type I thyroplasty with expanded polytetrafluoroethylene (Fig. 2)¹¹⁾

1) 국소 마취하에 갑상연골을 노출시킨다(앞과 동일한 방법)

2) 갑상연골성형술 시 window의 위치에 4mm burr를 이용하여 갑상연골에 구멍을 뚫는다(앞으로 Minifenestration

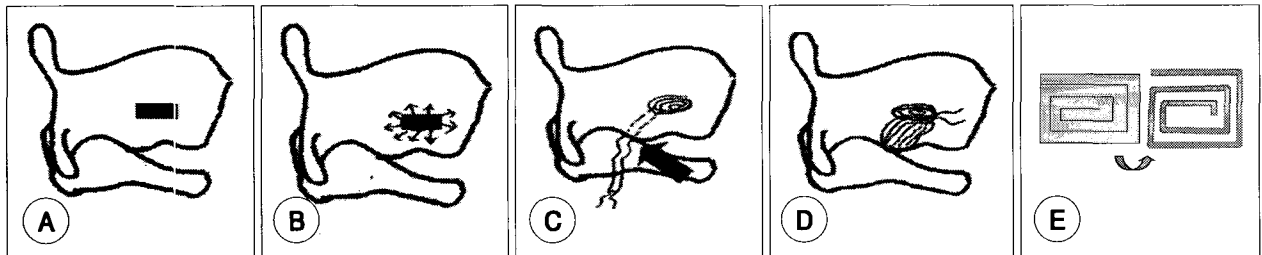


Fig. 1. Medialization laryngoplasty with expanded polytetrafluoroethylene. A : Create window. B : Dissect inner perichondrium. C : ePTFE passed under inferior strut (Arrow : direction of insertion). D : Wrap around inferior strut anchoring ePTFE. E : Design for cut from patch and strip ready for insertion.

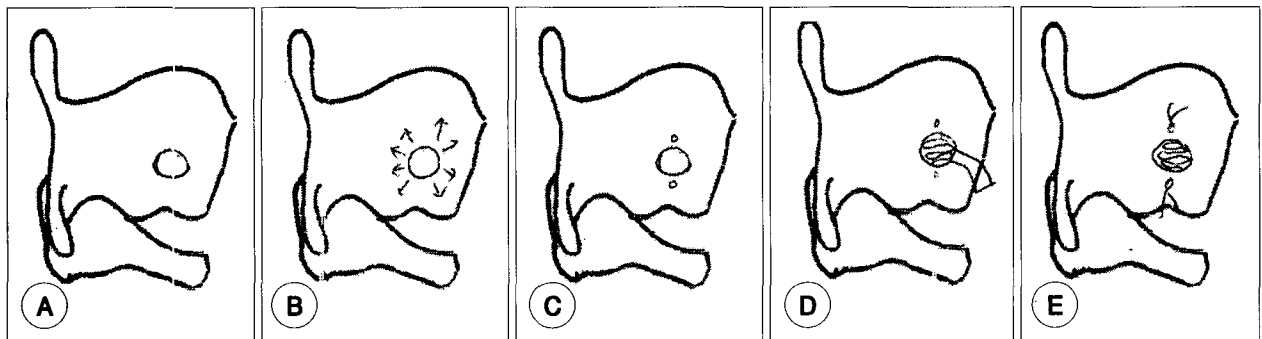


Fig. 2. Minifenestration type I thyroplasty with expanded polytetrafluoroethylene. A : 4mm burr employed to drill a single hole. B : Inner perichondrium elevated for approximately 3mm in all directions. C : One small hole is drilled above the minifenestration and one is drilled below it. D : Insert ePTFE. E : Anchor it to the thyroid cartilage with the nylon sutures.

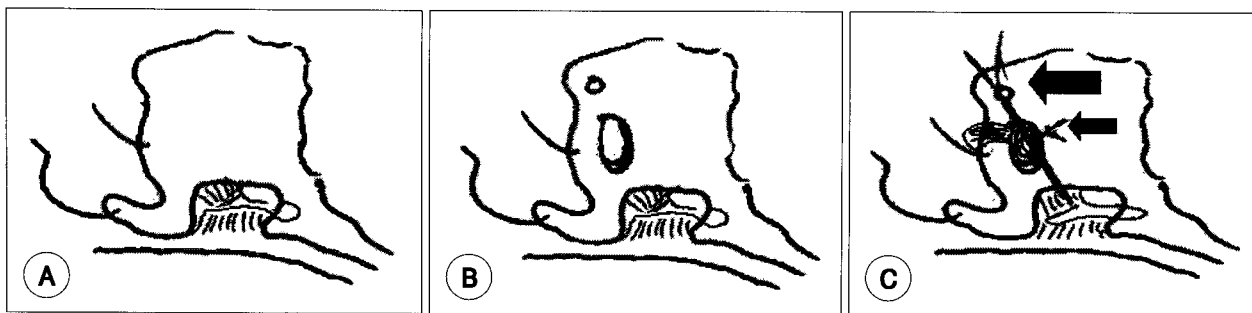


Fig. 3. Gore-Tex medialization laryngoplasty with arytenoid adduction. A : Expose posterior portion of the lamina of the thyroid cartilage. Resect cartilage to expose piriform mucosa and muscular process of arytenoid with post and inferior dissections. B : Thyroplasty window and secondary arytenoid adduction suture hole are created. C : Two 4-0 Prolene sutures are placed through the muscular process and tied. Then, insert Gore-tex from below the cartilage (big arrow). Two 4-0 prolene sutures are passed through the implants to ensure retention (small arrow).

이라고 부른다).

3) 구멍의 모서리를 stapes curette를 이용하여 잘 다듬는다(Fig. 2A).

4) 안쪽의 연골막을 사방으로 3mm정도 round elevator를 이용하여 연골로부터 박리한다(Fig. 2B).

5) 구멍을 통해 안쪽의 연골막을 사방으로 자세히 눌러 보아서, 음성이 호전되고 최대발성지속시간이 수술 전보다 2배 이상 되는 부위를 확인해준다.

6) Minifenestration의 위와 아래 모서리에 지름 1mm이하 드릴로 구멍을 낸 후 4-0 nylon을 미리 걸어서 나중에 고어텍스를 고정시킬 준비를 한다(Fig. 2C).

7) 귀 수술에 사용하는 작은 겸자 등을 이용하여 고어텍스 띠를 Minifenestration 안으로 조금씩 밀어 넣는다(최근에는 아예 띠모양으로 만들어져서 나오는 고어텍스제품이 있으나 패치를 잘라서 만드는 것이 더 경제적이다).

8) 고어텍스 띠를 충분히 밀어 넣으면서 환자의 음성을 주의 깊게 듣는다. 음성이 호전되고 약간은 쉼 목소리가 나올 정도로 과교정(overcorrection)을 한다(Fig. 2D).

9) 고어텍스 띠를 집어넣은 후, 미리 걸어 놓은 4-0 nylon을 이용하여 고정시킨 후 연골막을 포함하여 상처를 봉합한다(Fig. 2E).

10) 수술후 스테로이드 및 항생제 투여를 한다.

4) Gore-Tex medialization laryngoplasty with arytenoid adduction (Fig. 3)¹⁷⁾

1) 국소 마취 및 절개는 1번 방법과 동일함.

2) 한 쪽 갑상연골을 정중부위 상하 및 후면이 다 보이도록 노출시킨다.

3) 갑상연골 후연의 oblique line을 따라 붙어 있는 하인두 수축근(inferior constrictor muscle)을 분리시킨다.

4) 아래로 붙은 갑상설골근(thyrohyoid muscle)을 자른다.

5) 갑상연골 상연, 하연 및 후연(superior, inferior and

posterior margin)이 모두 노출된다.

6) Skin hook 등을 사용하여 갑상연골을 앞으로 당기면서 연골막하로 갑상연골에서 연골막을 분리시킨다(subperichondrial dissection).

7) 이상와 점막을 찢어지지 않도록 조심스럽게 뒤로 벗겨서 피열연골의 근돌기를 확인한다.

8) 갑상연골 후연의 연골을 부분적으로 뜯어내어 노출을 더 잘 시킨다(cookie-bite resection) (Fig. 3A).

9) 하연과 후연에서는 연골막하 박리를 잘 하여 하연과 후연이 성문주위공간(paraglottic space)에서 연결되도록 만든다.

10) 다시 앞으로 가서 window를 낼 위치를 확인 하고 드릴이나 수술용 나이프로 window를 만들고 피열연골내전술을 하기 위해 근돌기에 거는 봉합사를 빼낼 구멍을 window 앞으로 하나 더 만든다(Fig. 3B).

11) 4-0 prolene 봉합사를 근돌기에 꿰매어 묶은 뒤 앞서 만든 봉합사용 구멍으로 실을 내어 당겨서 묶을 준비를 해준다.

12) 고어텍스 띠를 window아래로부터 밀어 넣는다.

13) 환자의 음성을 들으면서 후두내시경으로 성대 관찰하여 적절한 고어텍스의 양과 당기는 실의 강도를 조절한 후 피열연골의 근돌기를 묶고 있는 실을 고정시키고 고어텍스도 여분의 실로 고정한다(Fig. 3C).

14) 상처를 잘 세척한 후 봉합한다.

15) 수술 후 항생제 및 스테로이드를 사용한다.

5) Gore-Tex medialization laryngoplasty (Fig. 4)¹⁸⁾

1) 국소 마취와 피부 및 피부하의 절개는 방법 앞과 동일함.

2) Window를 만든다(Fig. 4A).

3) Window 안의 연골막을 갑상연골로부터 분리시킨다.

4) 고어텍스를 삽입한다(window를 통하여 직접 넣는다).

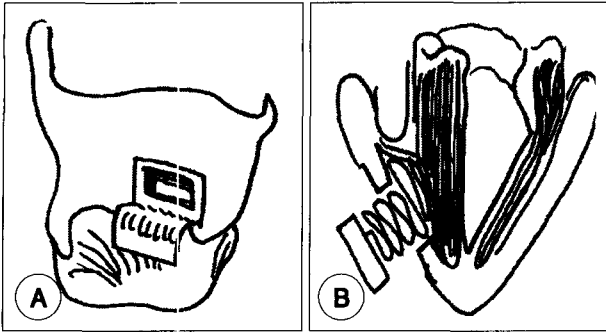


Fig. 4. Gore-Tex medialization laryngoplasty. A : Create window. B : Insert ePTFE stabilizing with 4-0 nylon suture.

5) 4-0 nylon 봉합사로 고정한다.

6) 갑상연골 질편과 연골막을 원위치 시킨 후 상처를 봉합한다(Fig. 4B).

7) 과교정을 하여야 부종이 빠진 후에도 음성이 좋다.

6. Gore-Tex를 이용한 시술 방법의 특징

일반외과나 성형외과에서 인정하는 Gore-Tex의 일반적인 장점으로서는 거부반응이 적어서 신체 내에 잘 남아 있고 필요한 경우 제거가 용이하고 수술하는 의사들에게 잘 알려진 재료란 점을 들 수 있다.

이비인후과에서 제 1형 갑상연골성형술을 할 때, Gore-Tex의 장점은 다음과 같다.⁵⁾¹¹⁾¹⁹⁾

1) 특별한 기구가 필요 없이 기존의 이비인후과 수술 장비를 활용하면 된다.

2) 수술의 정교성(특히 window의 크기가 위치가 아주 정확하지 않아도 된다)이 필수 조건은 아니다.

3) 수술시 조금씩 위치나 implant의 양을 조절하면서 음성을 들으면서 수술이 가능하다.

4) Implant를 봉합사로 고정할 수 있다.

5) 결과가 나쁘거나 문제가 생긴 경우는 재수술이 가능하다.

6) 피열연골 내전술(arytenoid adduction)을 같이 하여 수술 효과를 증진시킬 수 있다.

7) 수술 방법을 배우기가 쉽다.

7. 수술 적응증

수술의 적응증은 성대마비, 암 수술시 절제, 성대구증, 성대위축, 외상으로 인한 결손 등을 들 수 있으며 일반적인 갑상연골성형술의 적응증과 같다고 보면 된다.

8. 부작용 혹은 합병증

수술 후 심한 부종으로 입원을 하는 경우나 Gore-Tex가 엉뚱한 위치로 움직이거나 혹은 성대 밖으로 배출(extrusion)

되는 경우 등을 들 수 있다. 물론 부기가 빠지고 나서 음성이 도로 나빠지는 경우도 있다.²⁰⁾²¹⁾

심한 부종으로 호흡이 힘든 경우는 입원 치료를 하거나 일시적으로 기관내 삽관을 하는 경우도 있다고 한다. Gore-Tex의 위치가 움직여서 바뀐 경우는 재수술로 위치 교정을 하거나 성대내 주입술로 보강을 하는 경우도 있다.

성대 밖으로 빠져나오는 경우는 결국 후두안의 기도로 Gore-Tex가 빠져 나와 기침 등을 유발하는 경우인데 전신 마취하에서 후두미세수술로 제거한 후 성대내 주입술로 문제를 해결한 보고도 있다.²²⁾ 어느 경우에도 생명을 위협하는 합병증이나 오래 지속되는 후유증은 보고가 없다. Rosen에 의하면 갑상연골성형술 및 피열연골내전술 14,000례 중에서 5.5%에서 음성이 나빠져 재수술을 했다고 하며 이는 의사의 경험이 늘면 줄어든다고 하였다.²³⁾

9. 다른 재료를 사용한 수술과의 차별점

Silastic block을 이용한 수술의 경우 가격은 저렴하지만 수술시 직접 깎아서 모양을 만들어 사용하는 불편이 있고 시간이 많이 걸리는 단점이 있으나 수기를 익히면 시간 단축을 할 수 있다.

VoCom의 경우는 hydroxylapatite로 만들어진 pre-cut material을 이용하는 것으로 여러 가지 크기로 implant를 미리 만들어 놓은 상품을 구입해서 사용하는 것으로 수술 시간을 단축할 수 있는 장점이 있다. 단 수입품이므로 가격이 고가인 것이 문제점이다.

각각의 방법은 차이는 있어도 장단점이 있게 마련이다. 기본적으로는 Silastic block을 이용한 시술 방법을 익혀두면 다른 술기는 비슷하여 배우기가 쉽다.

결론

Gore-Tex를 이용한 제 1형 갑상연골성형술은 도입된 것이 10년 정도로 짧지만 재료는 1960년대에 개발되어 임상적으로 많이 활용되어 온 물질이다. 향후 많은 경험이 필요할 것으로 생각이 되지만 수술 방법이 간편하고 몇 가지 변형된 술식이 있어 환자에게 적절한 방법을 선택하여 적절히 시술을 한다면 좋은 결과를 얻을 수 있을 것으로 생각한다. Isshiki도 Gore-Tex를 이용하는 방법은 효과 검증에 시간이 필요하다 하였지만 애성을 치료하는 또 하나의 방법임에는 틀림이 없다.⁷⁾ 특히 갑상연골성형술을 함에 있어 재료 선택의 문제라고 볼 수 있고 술자의 선호도나 경험도 수술 결과를 좌우하리라 생각한다. 한 가지 방법만 사용하는 것보다, 필요에 따라 silastic block을 같이 사용하여 좋

은 결과를 얻을 수 있으리라 생각한다. 향후 많은 재료들이 개발될 것이고 이를 바탕으로 새로운 수술 방법이 개발될 것을 희망한다.

중심 단어 : 고어텍스 · 갑상연골성형술.

REFERENCES

- 1) Hoffman HT, McCulloch TM. *Anatomic considerations in the surgical treatment of unilateral laryngeal paralysis*. *Head Neck* 1996;18 (2): 174-87.
- 2) Shindo ML, Zaretsky LS, Rice DH. *Autologous fat injection for unilateral vocal fold paralysis*. *Ann Otol Rhinol Laryngol* 1996;105 (8):602-6.
- 3) Cummings CW, Purcell LL, Flint PW. *Hydroxylapatite laryngeal implants for medialization: Preliminary report*. *Ann Otol Rhinol Laryngol* 1993;102:843-51.
- 4) http://www.gore.com/en_xx/aboutus/timeline/index.html
- 5) McCulloch TM, Hoffman HT. *Medialization laryngoplasty with expanded polytetrafluoroethylene*. *Ann Otol Rhinol Laryngol* 1998;107: 427-32.
- 6) Friedrich G, de Jong FI, Mahieu HF, Benninger MS, Isshiki N. *Laryngeal framework surgery: a proposal for classification and nomenclature by the Phonosurgery Committee of the European Laryngological Society*. *Eur Arch Otorhinolaryngol* 2001;258 (8):389-96.
- 7) Isshiki N. *Progress in laryngeal framework surgery*. *Acta Otolaryngol* 2000;120 (2):120-7.
- 8) Kojima H, Hirano S, Shoji K, Isshiki N. *Anatomic study for posterior medialization thyroplasty*. *Ann Otol Rhinol Laryngol* 1999;108 (4): 373-7.
- 9) Isshiki N, Okamura H, Ishikawa T. *Thyroplasty type I (lateral compression) for dysphonia due to vocal cord paralysis or atrophy*. *Acta Otolaryngol* 1975;80 (5-6):465-73.
- 10) Isshiki N, Tanabe M, Sawada M. *Arytenoid adduction for unilateral vocal cord paralysis*. *Arch Otolaryngol* 1978;104 (10):555-8.
- 11) Stasney CR, Beaver ME, Rodriguez M. *Minifrenestration type I thyroplasty using an expanded polytetrafluoroethylene implant*. *J Voice* 2001; 15 (1):151-7.
- 12) Zeitels SM, Mauri M, Dailey SH. *Medialization laryngoplasty with Gore-Tex for voice restoration secondary to glottal incompetence: indications and observations*. *Ann Otol Rhinol Laryngol* 2003;112 (2):180-4.
- 13) Cashman S, Simpson CB, McGuff HS. *Soft tissue response of the rabbit larynx to Gortex implant*. *Annals Otol Rhinol Laryngol* 2002;111: 977-82.
- 14) Tamplenizza P, Acocella F, Addis F, Bolandrini E. *Tubular e-PTFE implants in glottal and neoglottal insufficiency: tolerance and stability in an animal model*. *J Laryngol Otol* 2001;115 (2):106-11.
- 15) Durucu C, Kanlikama M, Mumbuc S, Bayazit Y, Bakir K, Karatas E. *Medialization Laryngoplasty With Gore-Tex: An Animal Study*. *J Voice*. In press.
- 16) Rajkumar K, Khalil HS, Elloy M, Sheffield E, Baldwin DL. *Histopathological changes in the human larynx following expanded polytetrafluoroethylene (Gore-Tex) implantation*. *BMC Ear Nose Throat Disord* 2005;5 (1):1.
- 17) McCulloch TM, Hoffman HT, Andrews BT, Karnell MP. *Arytenoid adduction combined with Gore-Tex medialization thyroplasty*. *Laryngoscope* 2000;110 (8):1306-11.
- 18) Zeitels SM. *New procedures for paralytic dysphonia: adduction arytenopexy, Gore-Tex medialization laryngoplasty and cricothyroid subluxation*. *Otolaryngol Clin North Am* 2000;33:841-54.
- 19) Giovanni A, Vallicioni JM, Gras R, Zanaret M. *Clinical experience with Gore-Tex for vocal fold medialization*. *Laryngoscope* 1999;109: 284-8.
- 20) Laccourreye O, Hans S. *Endolaryngeal extrusion of expanded polytetrafluoroethylene implant after medialization thyroplasty*. *Ann Otol Rhinol Laryngol* 2003;112 (11):962-4.
- 21) Halum SL, Postma GN, Koufman JA. *Endoscopic management of extruding medialization laryngoplasty implants*. *Laryngoscope* 2005; 115 (6):1051-4.
- 22) Cohen JT, Bates DD, Postma GN. *Revision Gore-Tex medialization laryngoplasty*. *Otolaryngol Head Neck Surg* 2004;131:236-40.
- 23) Rosen CA. *Complications of phonosurgery: results of a national survey*. *Laryngoscope* 1998;108:1697-703.