

# IHb와 HSI 색상 정보를 이용한 전자 내시경의 위암 추출

## Gastric Cancer Extraction of Electronic Endoscopic Images using IHb and HSI Color Information

김광백\* · 임은경\* · 김광하\*\*

Kwang-Baek Kim\*, Eun-Kyung Lim\* and Gwang-Ha Kim\*\*

\* 신라대학교 컴퓨터정보공학부

\*\* 부산대학교 의과대학 내과

### 요 약

본 논문에서는 내시경 영상에서 위암 영역을 자동으로 추출하는 방법을 제안한다. 본 논문에서는 내시경 영상을 획득하는 과정에서 발생하는 조명에 의한 잡음과 굴곡에 의해 발생하는 그림자에 의한 잡음 부분을 해결하기 위해서 HSI의 채도와 밝기 값을 이용하여 잡음 영역을 제거한다. 그리고 헤모글로빈 색소 정보를 나타내는 IHb 값을 이용하여 전자 내시경 영상에서 유사한 헤모글로빈 색소 정보를 가지는 영역으로 분할한다. 분할된 영역들 중에서 RGB의 각 채널과 헤모글로빈 색소가 높게 나타나면 후보 영역으로 설정한다. 설정된 후보 영역 중에서 위암 영역의 형태학적인 특징 정보를 이용하여 위암 영역을 추출한다.

실제 전문가가 제공한 20개의 내시경 영상을 대상으로 실험한 결과, 제안된 위암 추출 방법으로 18개가 정확히 추출되었고 2개의 내시경 영상에서는 위암 영역이 추출되지 않았다.

### Abstract

In this paper, we propose an automatic extraction method of gastric cancer region from electronic endoscopic images. We use the brightness and saturation of HSI in removing noises by illumination and shadows by the crookedness occurring in the endoscopic process. We partition the image into several areas with similar pigments of hemoglobin using IHb. The candidate areas for gastric cancer are defined as the areas that have high hemoglobin pigments and high value in every channel of RGB. Then the morphological characteristics of gastric cancer are used to decide the target region.

In experiment, our method is sufficiently accurate in that it correctly identifies most cases (18 out of 20 cases) from real electronic endoscopic images, obtained by expert endoscopists.

Key Words : Gastric cancer region, Electronic endoscopic images, HSI, Hemoglobin

### 1. 서 론

현재 우리나라에서 가장 흔한 위암은 남자의 경우 암 발생자 중 약 24.0%(1위)정도를 차지하고, 여자의 경우에는 약 15.3%(2위)를 차지하고 있다[1]. 모든 암이 그렇지만 특히 위암의 경우 조기 발견이 매우 중요하다. 조기 위암 진단을 위한 검사로서는 X선을 사용한 상부위장관 조영술과 상부위장관 내시경 검사가 있다. 후자를 통한 검사는 위 내부를 직접 볼 수 있고, 작은 병변의 발견도 가능하며 조직검사도 가능하여 최선의 검사이다. 그러나 내시경 검사는 모니터로 표시된 화면을 전문가가 판단하게 되므로 전문가간의 차이 및 병변 진단의 어려움이 있다.

내시경을 사용한 병변의 진단은 두 가지의 형태학적 특징을 이용하는데, 구조적 변환(표면의 요건)과 색조 변환에 근

거를 두고 있다. 국외에서는 내시경 진단을 위해 형태학적 정보를 이용하여 임상적으로 사용하고 있지만, 색조 변환을 이용한 연구는 전무하며, 국내에서는 내시경 관련 연구를 찾아보기 힘들다.

그림 1은 위 내시경 영상에서 위암 의심 영역을 추출하기 위한 전체적인 시스템의 구성도를 나타내었다. 위 내시경 영상에 대해 카메라, 조명 그리고 굴곡에 의해 발생하는 잡음을 해결하는 방법은 2장에서 기술하고 3장에서는 IHb를 이용한 위암 의심 영역의 추출 방법을 기술한다. 4장에서는 본 논문에서 제안하는 방법으로 위암 추출 시스템을 구현하여 실험 및 분석하고 5장에서는 결론으로 마무리한다.

접수일자 : 2006년 10월 21일

완료일자 : 2007년 4월 17일

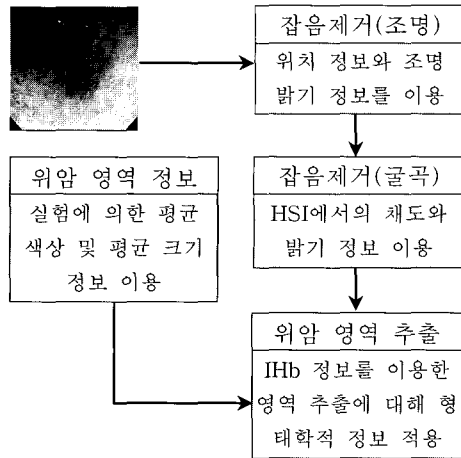


그림 1. 위 내시경에서의 위암 영역 추출 시스템  
Fig. 1. Gastric cancer extraction system from stomach endoscopy

## 2. HSI의 채도와 밝기 정보를 이용한 내시경 영상에서의 잡음 제거

### 2.1 카메라와 조명에 의해 발생하는 잡음 제거

기본적으로 내시경 촬영에서는 두 가지 형태의 잡음이 존재한다. 첫 번째는 내시경 카메라에 의해 꼭지점 외곽이 어둡게 나타나는 잡음과 두 번째는 어두운 공간에서 촬영되기 때문에 조명을 사용하게 되고 조명에 의해 반사되어 밝게 나타나는 잡음이다. 그림2의 (a)는 전자를 의미하며 위치 정보와 색상 특징도 뚜렷하게 나타나기 때문에 쉽게 제거할 수 있다. 그러나 그림2의 (b)는 후자를 의미하며 조명에 의해 잡음이 밝게 나타나서 쉽게 찾을 수 있지만, 제거하는 작업은 어렵다[2]. 후자의 잡음은 [2]의 방법을 적용하여 제거한다.

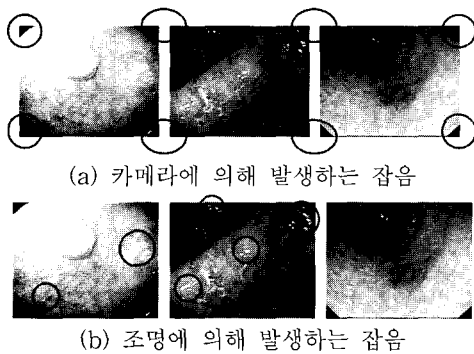


그림 2. 카메라 또는 조명에 의해 발생하는 잡음  
Fig. 2. Noises by camera or illumination

카메라에 의해서 발생하는 잡음을 제거하는 방법은 네 개의 꼭지점 위치에 최소한의 사각형 영역을 설정하고 이진화를 한다. 어두운 영역은 0으로 나머지 영역은 1로 설정한다. 그리고 이 두 영역을 AND 연산을 수행하여 검은색으로 설정한다.

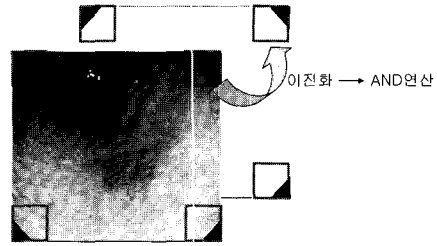


그림 3. 카메라에 의한 잡음 제거 과정  
Fig. 3. Noise removal process from camera

### 2.2 굴곡에 의해 발생하는 잡음 제거

한 장의 내시경 영상으로 굴곡에 대한 정보를 추출하기는 쉽지 않다. 그래서 인간이 인지할 수 있는 수준의 밝고 어두운 영역을 굴곡 정보로써 추출하여 이를 제거한다. 이런 어두운 영역과 밝은 영역을 제거하기 위해 HSI 칼라의 정보를 이용한다[3].

HSI는 색상, 채도, 밝기 값으로 구성된 인간이 인지하기 쉬운 형태의 칼라 모델로, 위 내시경 영상에서 색상(Hue)은 혈색소로 인하여 모두가 붉게 나타나기 때문에 0-50사이 분포한다. 채도는 색의 순수성을 의미하며 채도가 높은 것은 흰색이 섞이지 않은 순수한 색에 가깝게 된다. 채도는 조명에 의해 생겨난 밝은 영역들을 제거하는데 유용하다. 밝기는 어두운 색을 제거하는데 사용한다. 채도와 밝기를 적절하게 적용하여 어두운 영역과 밝은 영역을 제거한다. 그림 4에서는 위 내시경 영상에 대해 HSI 칼라에서의 색상, 밝기, 채도 정보를 추출한 결과이다.

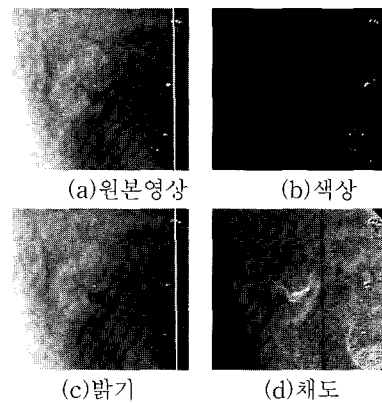


그림 4. 위 내시경 영상에서의 HSI 정보  
Fig. 4. HSI information from stomach endoscopic image

그림 4에서와 같이 내시경 영상에서의 밝은 부분은 채도 영상에서 어둡게 나타나서 흰색이 섞인 혼탁한 상태를 의미한다. 그러므로 원본 영상의 밝은 영역을 제거하기 위해 채도 영상에서 어두운 부분을 제거한다. 원본 영상의 어두운 영역은 그림 4의 (c)의 밝기 영상에서 잘 나타나고 이 영역을 제거하기 위해 밝기 영상에서 어두운 부분을 제거한다. 그림 5는 이 채도와 밝기를 이용하여 불필요한 영역을 제거한 결과를 보여준다.

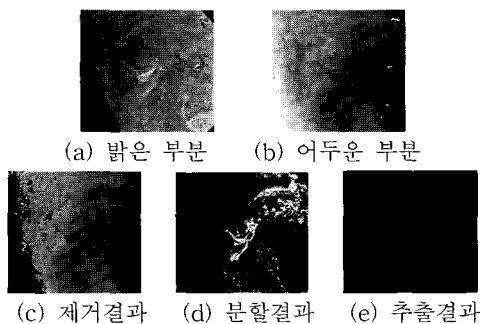


그림 5. 채도 영상에서의 밝은 부분과 밝기 영상에서의 어두운 부분을 제거하는 과정

Fig. 5. Removal process of the bright area from the saturation image and dark area from the brightness image

### 3. IHb를 이용한 위암 의심 영역 추출

내시경 검사 과정에서 조기 위암의 색조 변화가 실제로 점막 암조직의 혈류정도에 기인된다면, 점막 혈색소 양의 측정 은 위암의 내시경적 색조의 양적 평가에 유용하게 사용될 수 있다[4]. 내시경 영상에서 Red와 Green 성분을 분석하면 혈색소량의 지수를 구할 수 있다. 혈색소는 혈액 내에 함유된 색소로, 내시경 영상에서 색조 변화의 다양성을 일으키는 주요한 원인이기 때문이다.

내시경 시스템은 본체의 광원과 내시경 말단부의 black-and-white CCD를 통해 병변에 대한 정보를 RGB 값으로 저장한다. 위 내시경 영상은 점막의 혈색소에 의해 점막의 표면 부분에 미세혈관이 존재하여 전체적으로 붉은 색으로 표현된다. 그리고 RGB 칼라는 서로의 각 채널이 그림 6과 같은 상관관계를 가지게 되어 위암 의심 영역을 추출하는 것은 쉽지 않다.

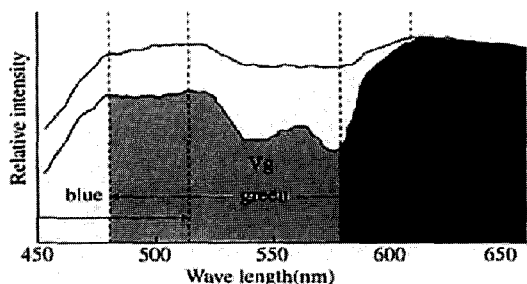


그림 6. 내시경 영상의 산정 수치를 토대로 한 mucosal blood flow index의 원리

Fig. 6. The principles of mucosal blood flow index based on the computed result from endoscopic image

그래서 점막 내 혈색소의 정도, 즉 점막 내 혈류량의 분포는 다음과 같은 혈색소 지수 (IHb, index of hemoglobin)의 분포와 일치하는 것으로 알려져 있으므로[5-7], 이 정보를 위암 영역 추출에 적용한다.

$$IHb = 32 \cdot \log_2 \left( \frac{V_r}{V_g} \right) \quad (1)$$

식 1은 Blue 채널 정보를 제거하고, 다른 색이 섞이지 않은 순수한 Red 채널 정보를 추출하기 위해  $v_r$  값을  $v_g$  값으로 나눈다. 그림 7은 위 내시경 영상에 대해 RGB 모델과 IHb 수치에 따라 붉은 정도를 분할한 결과이다. 그림 7을 통해서 IHb 수치가 붉은 색상 정보를 잘 표현하고 있음을 확인할 수 있다.



(a) 원본 영상 (b) RGB의 분할 (c) IHb의 분할

그림 7. 붉은 색 정도에 따른 분할 결과

Fig. 7. Partition result by the redness

따라서 본 논문에서는 IHb 수치를 계산하여 내시경 영상을 8개의 영역으로 분할한다. 그림 8은 임의로 선택한 10개의 위 내시경 영상에서 전문의에 의해 추출된 위암 영역의 IHb 수치 분포이다.

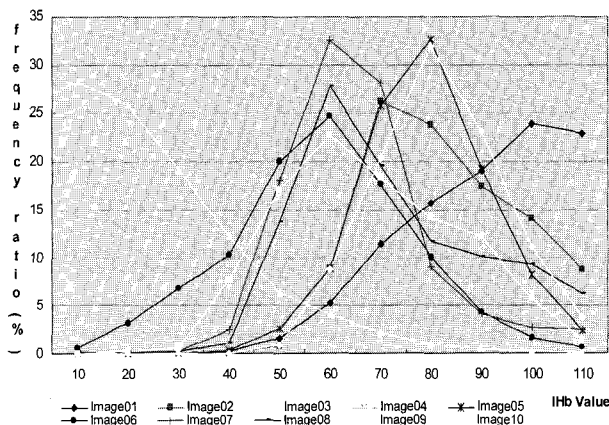


그림 8. 전문의에 의해 추출된 위암 영역의 IHb 분포도  
Fig. 8. IHb distribution of gastric cancer area extracted by expert endoscopists

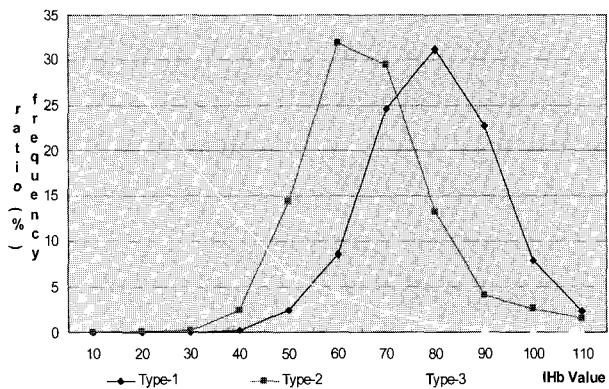


그림 9. 정규화한 세 가지 유형  
Fig. 9. Three types of normalization

그림 8을 정규화하면 그림 9와 같이 세 가지 유형으로 표현된다. 각 유형이 가지는 특징을 분석하면, Type 01의 경우 전체적으로 높은 IHb 값을 가지며, 정규분포 형태를 따른다. 이 유형의 위암 영역을 추출하기 위해서는 임계값이 60 이상이면 추출이 가능하다. 따라서 Type 01의 유형을 분석하면 주황색과 빨간색 영역만으로 충분히 추출이 가능하다.

두 번째 유형인 Type 02의 경우에는 전체적으로 높은 IHb 값을 가지지만 Type 01보다는 조금 낮은 IHb 값을 가지는 정규 분포 형태를 따른다. 이 유형의 위암 영역을 추출하는데 있어서 임계값이 60 이상으로 설정하면 실제 위암 영역보다 적은 위암 영역이 추출된다. 그래서 임계값을 50으로 설정하는 것이 Type 02 유형에서의 위암 영역을 정확히 추출할 수 있다. 그러므로 Type 02의 위암 영역을 추출하기 위해서는 주황색과 빨간색 영역뿐만 아니라, 노란색 영역도 추출한다.

세 번째 유형인 Type 03의 위암 영역은 전체적으로 낮은 IHb 값을 가지므로 위암 영역을 추출하기 어렵다. Type 03의 위암 영역의 경우에는 위암 영역이 직접 빛에 반사되어 왜곡이 발생하고 IHb 값이 낮게 나타난다. 따라서 전문의에 의해 추출된 위암 영역이 제안된 방법으로 정확하게 추출할 수 없는 경우가 발생한다.

#### 4. 실험 및 결과분석

의료영상에서 양성(+)은 결과가 암인 경우를 의미하고 음성(-)은 결과가 정상으로 나타나는 것으로 암이 아닌 경우를 의미한다[7]. 실험 결과에서는 네 가지 형태(민감도-sensitivity, 특이도-specificity, 양성 오류-false positive, 음성 오류-false negative)로 나누어 결과를 구분한다. 먼저, sensitivity는 실제 양성(+)을 결과에서도 양성으로 유도한 것을 의미한다. Specificity는 음성(-)을 결과에서도 음성으로 유도하는 것을 의미한다. False positive는 양성(+)이 아닌데 결과가 양성으로 나타난 경우이다. False negative는 양성인데 결과를 음성으로 오판한 경우로써, 암 영역이 실제 존재하는데 암 영역이 아닌 것으로 판단한 경우이다. 이것은 의료 영상 처리에서 가장 위험한 오류이다.

표 1은 제안된 HSI와 IHb 정보만을 이용한 추출 결과이다. 본 논문에서는 20장의 위 내시경 영상을 대상으로 실험하여 추출한 영역의 개수는 총 25개이다. 이는 실험 영상 중 여러 장의 위 내시경 영상에서 두 개 이상의 영역이 추출된 경우이다.

표 1. 색상 정보만을 이용한 위암 영역 추출 결과

Table 1. Gastric cancer area extracted only based on color information

영상 갯수	추출된 영역 갯수	sensitivity	specificity	false positive	false negative
		(+)→(+)	(-)→(-)		
20	25	18	0	5	2

표 1에서 추출된 영역 중에서 제대로 암을 추출한 개수는 18개이고 false negative는 5개로서 암이 아닌데 암이라고 판단한 경우이다. 표 1의 결과에서 false negative는 2개로서 실제 2개의 암 영역을 암이 아닌 것으로 판단한 경우이다.

그러나 색상 정보만을 이용한 추출 결과에 영역의 형태학

적 정보를 추가하여 추출하면, 결과는 개선된다. 표 2는 색상 정보와 형태학적 정보를 이용하여 추출한 결과이다. 색상 정보를 이용하여 한 내시경 영상 내에서 두 개의 영역이 추출되면, 영역의 형태학적 정보 이용하여 정확한 하나의 위암 영역을 추출한다. 따라서 표 1에서 추출된 영역 개수는 25개이지만 표 2에서와 같이 형태학적 정보를 이용하면 5개의 영역이 제거되고 20의 영역이 추출된다.

표 2. 색상 정보와 형태학적 정보를 이용한 암 영역 추출 결과

Table 2. Gastric cancer area extracted based on color information and morphological characteristics

영상 개수	추출된 영역개수	sensitivity	specificity	false positive	false negative
		(+)→(+)	(-)→(-)	0	2
20	20	18	0	0	2

표 2를 분석하면, 총 20개의 위암 영역이 존재하고 그 중에서 18개의 위암 영역이 정확히 추출되었으나, 2개의 영역은 위암 영역인데 위암 영역이 아니라고 오판한 경우로서 false negative가 2개로 나타났다. 그리고 false positive는 형태학적 정보를 이용함으로써 위암 영역이 아닌 5개의 영역이 제거되었다. 따라서 표 2는 형태학적 정보의 추가로 인하여 실제 sensitivity는 표 1보다 개선되지 않았지만, false positive는 매우 향상된 것을 확인할 수 있다.

다음 실험 결과는 전문의에 의해 추출된 영역에 얼마나 유사하게 추출하였는지를 보기 위해서 각 영상에 대해 전문의의 추출 영역과 제안된 방법에 의한 추출 결과 간의 관계를 나타내었다. 임의로 선택한 4개의 영상에 대한 각 실험 결과는 그림 10과 같다.

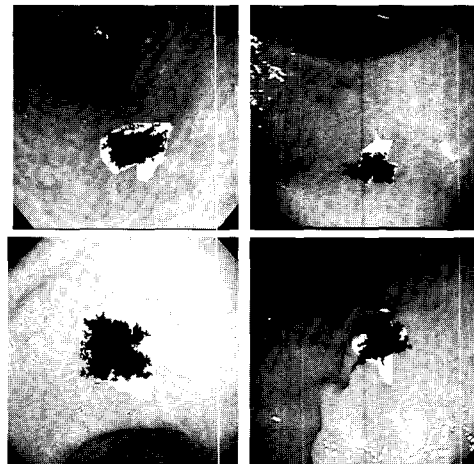


그림 10. 전문의와 제안된 방법 간의 추출 결과 비교  
Fig. 10. Comparison of result by the proposed method and by the expert endoscopists

실험 결과를 통해서도 알 수 있듯이, 전문의에 의해서 추출되는 완벽한 형태의 암 영역을 추출할 수는 없지만 암 영역의 위치 및 존재를 파악하여 전문의의 진단에 도움을 줄 수 있는 가능성을 제시하였다.

## 5. 결론

본 논문에서는 HSI의 채도와 밝기 정보를 이용하여 위 내시경 영상의 꼭지점 외곽에 차지하고 있는 카메라에 의한 잡음과 빛의 직접적인 반사에 의해 나타나는 잡음을 제거 및 복원하였고 조명에 의해 간접적으로 나타나는 굴곡의 밝고 어두운 영역을 제거하였다. 그리고 IHb 수치가 높게 나타나는 영역을 추출하여 이들을 위암의 후보 영역으로 설정하였다. 설정된 후보 영역들에 대해 형태학적 정보를 적용하여 위암 영역을 추출하는 방법을 제안하였다.

20개의 위 내시경 영상을 대상으로 실험한 결과, 18개 영상에서 위암 영역이 추출되었으며, 3가지 형태에 따른 추출 결과를 통해 제안된 방법의 유용성을 검증하였다.

향후 연구 과제는 제안된 방법의 문제점을 해결하기 위해 조명에 의해 훼손된 영상을 복원하는 방법과 전문의의 임상 실험을 기반으로 제안된 방법을 개선하고자 한다. 그리고 제안된 방법을 통해서 위암 영역인지 염증 영역인지를 판별할 수 있는 연구도 수행할 것이다.

## 참고 문헌

- [1] 2002년 한국중앙암등록 보고서.
- [2] 김광백, 임은경, 김광하, "조기 위암의 내시경 영상 분석 시스템, 한국퍼지지능학회 논문지, 제15권, 제4호, pp.473-478, 2005.
- [3] R. C. Gonzalez, R. E. Woods, *Digital Image Processing*, 2nd Edition, Prentice Hall, 2002.
- [4] S. Kawano, N. Sato, S. Tsuji, et al., "Endoscopic blood flow analysis," *Endoscopy Digestiva*, Vol.1, pp.461-467, 1989.
- [5] T. Ogihara, H. Watanabe, M. Namihisa, and N. Sato, "Display of mucosal blood flow function and color enhancement based on blood flow index," *Clinical Gastroenterology*, Vol.12, pp.109-117, 1997.
- [6] U. Honmyo, A. Mitsui, A. Murakami, S. Mizumoto, I. Yoshinaka, M. Maeda, et al., "Mechanisms producing color change in flat early gastric cancers," *Endoscopy*, Vol.29, pp.366-371, 1997.
- [7] S. Tsuji, N. Sato, S. Kawano, et al., "Functional imaging for the analysis of the mucosal blood hemoglobin distribution using electronic endoscopy," *Gastrointest Endosc*, Vol.34, pp.332-336, 1998.

## 저자 소개



김광백(Kwang-Baek Kim)

1999년 : 부산대학교 전자계산학과(이학박사)  
 1997년~현재 : 신라대학교 컴퓨터정보공학부 부교수  
 1999년~2000년 : Biomedical Fuzzy Systems Association Associate Editors (Japan)

2003년~현재 : 한국퍼지 및 지능시스템학회 기획이사 및 논문지 편집위원


2005년~현재 : 한국멀티미디어학회 이사 및 논문지 편집위원

2005년~현재 : 한국지능정보시스템 이사 및 편집위원

2006년~현재 : Asian Journal of Information Management (Academic Journals Inc., New York USA), 편집위원

관심분야 : Fuzzy Neural Networks, Medical Image Processing, Support Vector Machines, Bioinformatics and Biomedical System.

E-mail : gbkim@silla.ac.kr



임은경(Eun-Kyung Lim)

2001년 : 신라대 전자계산학과 학사 졸업.

2001년 : 신라대 대학원 전자계산학과 이학석사

2002년~현재 : 부산대 대학원 컴퓨터공학과 박사과정

관심분야 : 의료영상처리, 비디오처리 및 검색, 신경망

E-mail : eklim77@pusan.ac.kr



김광하(Gwang-Ha Kim)

1993년 : 부산대 의과대학 의학과 졸업

1996년 : 부산대 의과대학 의학과 의학석사

1998년 : 내과전문의 자격증 취득

2002년 : 소화기내시경전문의 자격인정증 취득

2003년 : 부산대 의과대학 의학과 의학박사

2004년 : 소화기내과 분과 전문의 자격인정증 취득

2003년~현재 : 부산대학교 의과대학 내과 부교수

관심분야 : 상부위장관 질환 (소화성 궤양, 위선종, 위암 등), 위장관 운동질환 (위식도역류질환, 기능성 소화불량증 등), 췌담도질환 (담도결석, 췌장암, 췌담도종양 등)

E-mail : doc0224@pusan.ac.kr