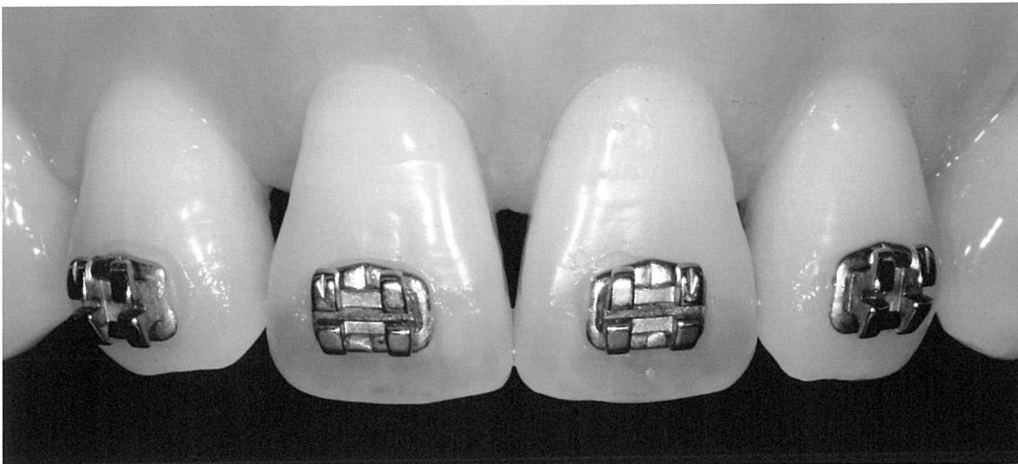


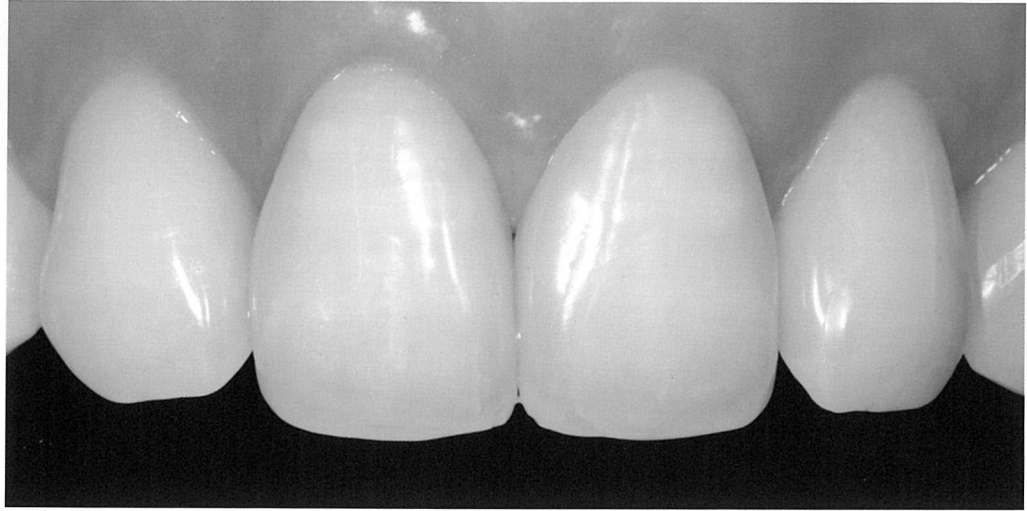
교정 치료 후 나타나는 Black triangle에 대한 또 하나의 접근법

김일영
크리스탈치과의원

▣ Introduction

성인교정 치료 후 흔하게 생기는 것이 전치부 Crowding을 해소한 후 나타나는 Interdental black triangle space이다. 성인의 경우는 이미 교정 치료 전 Crowding 단계에서 인접 치조골이 상실되어 있었기 때문에, 교정 치료 후 치아가 가지런히 배열되고 나면 black space가 눈에 띄게 부각되므로, 교정 치료에 들어가기 전 상담을 통한 충분한 설명이 필요하다. 일반적으로 이 때 시행하는 방법은 전치부의 인접면 Stripping을 통한 치관 Reproximation을 시도해서 치아 사이의 Contact point를 좀 더 Gingival 방향으로 내리게 되면 Contact point와 치조골 사이의 거리가 가까워짐으로 인해 papilla가 저절로 재생 되기를 기다리는 방법이다. 그러나 본 증례는 기존의 치관의 폭이 좁고 긴 편이라 더 이상의 인접면 삭제는 비심미적이라 판단되어 삭제보다는 Resin을 build up하는 방법으로 마무리하여 심미적인 결과를 얻었기에 소개하고자 한다.





▣ Clinical case report

1. Case summary

- 1) 40대 초반의 여성으로서 Crowding과 입술이 돌출된 것을 주소로 내원한 골격성 2급 부정교합 환자
- 2) C.C.: 교정 치료 후의 Interdental black triangle과, incisal의 누런 황색 반점
- 3) Tx. plan: 상악 4전치의 Composite resin build up & Bleaching(home bleaching & office bleaching)

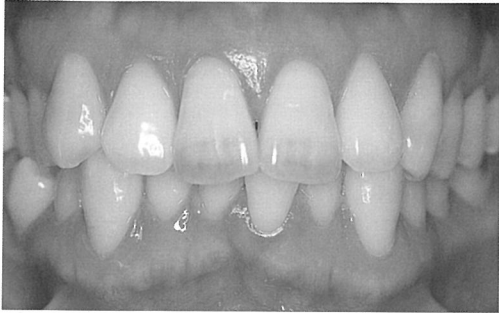2. Problems in consideration

Resin build up과 미백이 동시에 필요한 경우는, Bleaching을 먼저 시행하고 약 2주 이상을 기다려서 치아 표면에 미백약제 성분이 없어지고 난 후, 밝아진 색조에 맞추어 Resin build up을 하는 것이 일반적인 순서이다. 그러나 이 증례는 교정 치료 후 즉시 Lingual Fixed retainer가 필요한 상황이었고, 미백이 필요한 약 한 달간의 기간 동안 fixed retainer를 미룰 경우 치열에 미세한 relapse가 나타날 수도 있다는 우려가 있었기에 먼저 한 단계 밝은 색조로 Resin build up을 시행하고 나서, 그 후 미백을 시도하였다.

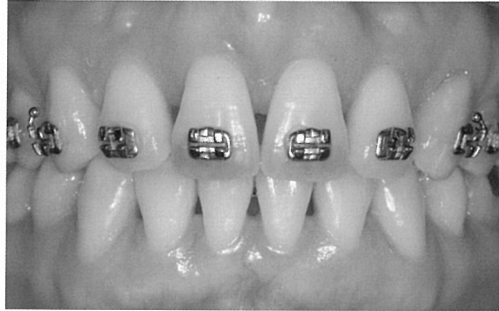3. Tx. Procedure

- 1) 상하악 4개의 제 소구치를 발치 후 상악을 maximum anchorage로 하여 교정 치료로 치열의 가지런함과 esthetic facial profile을 얻음
- 2) 교정 장치 제거 후 즉시 설측에 fixed retainer 부착
- 3) 상악 4전치의 black space를 메우기 위한 resin build up
- 4) home & office bleaching

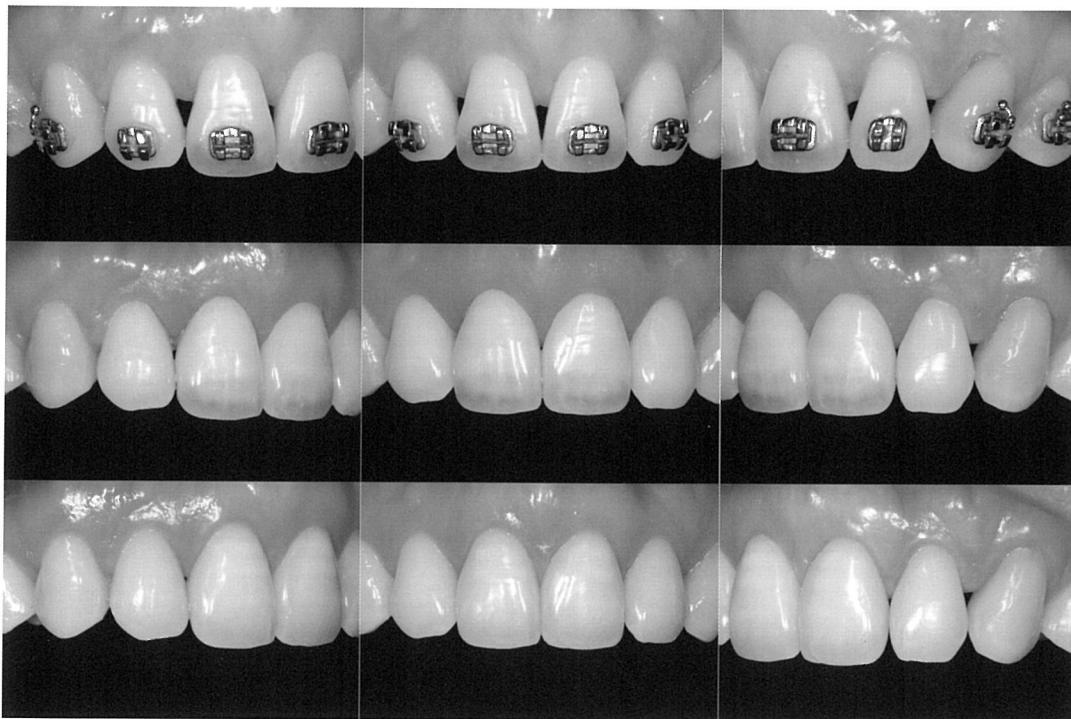▣ 임상증례



■ 사진 3. 교정 치료 전 초진 구강사진



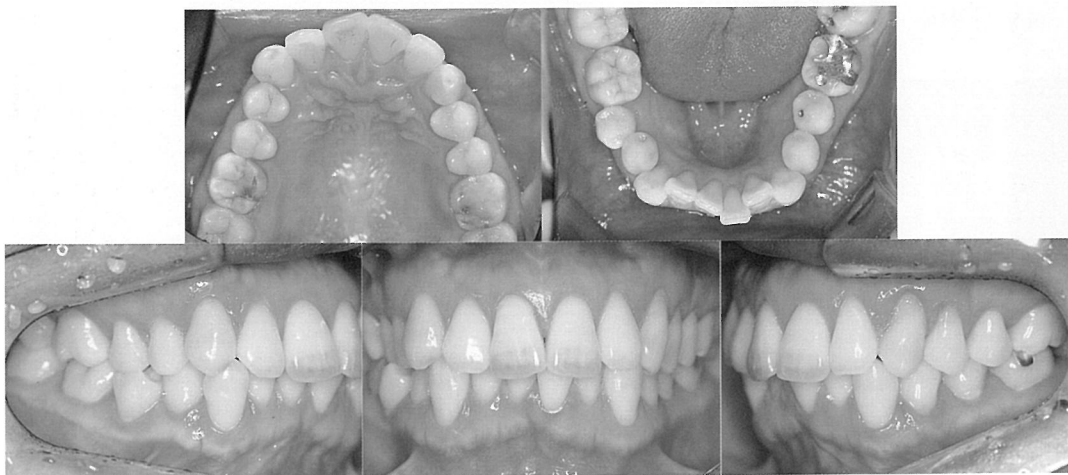■ 사진 4. 교정 마무리 단계에서 장치 제거 직전의 사진



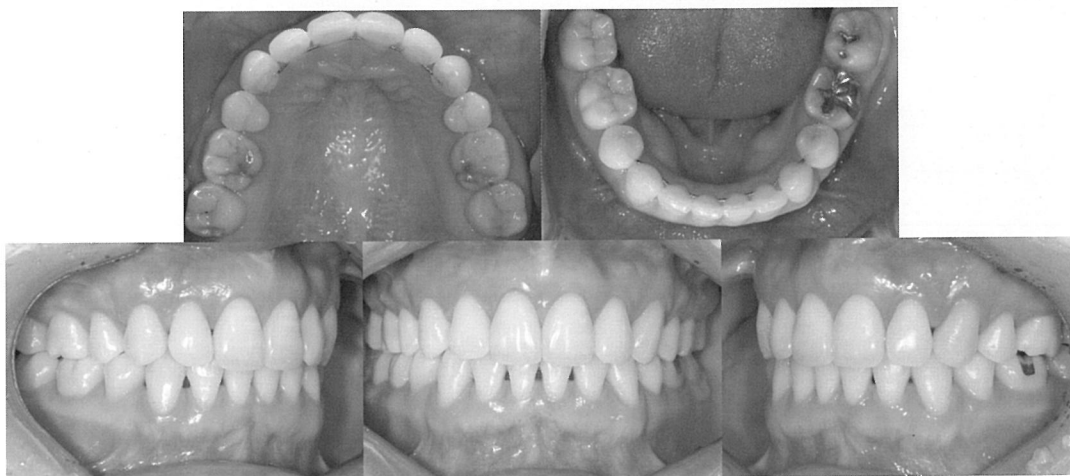
■ 사진 5. 교정치로 후 발생한 black triangle

중: 레진을 이용하여 공간을 메꾸어 보았다. 나중에 미백을 할 것을 고려하여 한단계 밝은 색조의 레진을 선택하여 수복하였다.

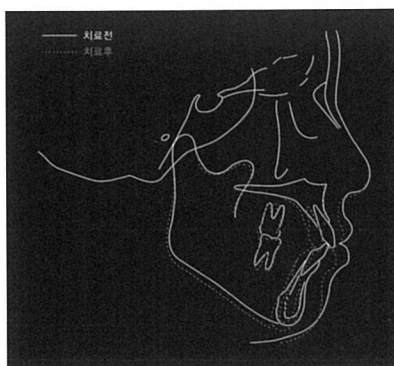
하: 15% carbamide peroxide를 이용한 Home bleaching을 하루에 1시간씩 4주간 시행하였고, 누런 반점을 없애기 위해 30% H₂O₂를 이용한 Office bleaching을 일주일에 한번 씩 5회 시행하였다. 전체적인 색조가 밝아지고 누런 반점이 없어져서 깨끗하고 상큼한 느낌을 준다. 미백을 위한 특별한 광원은 효과를 증진시킨다는 증거가 없으며 이 경우 사용되지 않았다.



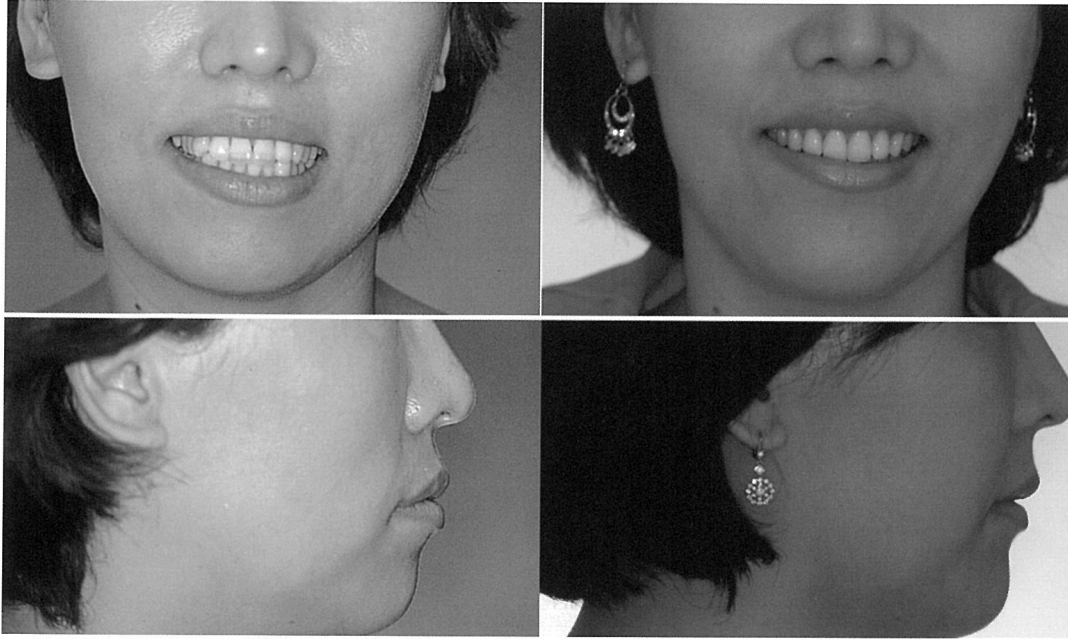|| 사진 6. 교정치료 전



|| 사진 7. 교정, 레진, 미백 치료 후 심미와 기능적으로 개선된 모습



|| 사진 8. 교정 치료 전 후의 cephalo 중첩사진



■ 사진 9. 치료 전 후의 달라진 정모와 측모 사진

교정 치료를 통해 정면 스마일에서 밝고 우아한 미소가 돋보이고, 측모에서 labio-mental fold가 개선됨으로 인해 돌출되어 보이던 입술 라인이 개선되어 세련되고 단정해 보이는 측모를 갖게 되었다.

▣ Discussion

치과 진료는 다양한 상황에서 여러 문제점과 직면하게 된다. 획일적인 생각보다는 상황에 따라서 어느 것이 이 환자에게 보다 유익할지에 대해 보다 유연하게 생각하는 사고가 치과 의사에게는 항상 필요하다. 치과 진료의 목표는 “보다 덜 침습적인(less invasive) 방법으로 환자의 만족도를 최대한 높여주는 것”이다.