

## 하악골 골절의 치료에 있어 악간 고정법에 관한 고찰

송경호<sup>1</sup> · 이슬기<sup>1</sup> · 정재안<sup>2</sup> · 신진업<sup>2</sup> · 김좌영<sup>1</sup> · 송상훈<sup>1</sup> · 양병은<sup>1</sup> · 최영준<sup>3</sup> · 김성곤<sup>1</sup>

<sup>1</sup>한림대학교 의과대학 구강악안면외과학교실, <sup>2</sup>강남성심병원 구강악안면외과학교실,

<sup>3</sup>중앙대학교 의과대학 구강악안면외과학교실

### Abstract

#### CONSIDERATIONS OF INTERMAXILLARY FIXATION METHODS IN THE MANAGEMENT OF MANDIBULAR FRACTURES

Kyung-Ho Song<sup>1</sup>, Seul-Ki Lee<sup>1</sup>, Jae-An Chung<sup>2</sup>, Jin-Eob Shin<sup>2</sup>, Jwa-Young Kim<sup>1</sup>, Sang-Hoon Song<sup>1</sup>,  
Byoung-Eun Yang<sup>1</sup>, Young-Jun Choi<sup>3</sup>, Seong-Gon Kim<sup>1</sup>

<sup>1</sup>Department of Oral and Maxillofacial Surgery, College of Medicine, Hallym University,

<sup>2</sup>Department of Oral and Maxillofacial Surgery, Kang-nam Sacred Heart Hospital,

<sup>3</sup>Department of Oral and Maxillofacial Surgery, College of Medicine, Chungang University

Typical surgical methods for the treatment of mandibular fractures include intermaxillary-fixation (IMF) for obtaining temporary intraoperative occlusion. Traditionally IMF has been achieved with arch-bars or interdental eyelet wiring. However, these techniques are time-consuming procedures, can produce periodontal damage, and are not well tolerated by the patient even under local anesthesia. Moreover, daily maintenance of oral hygiene is difficult for patients with an arch bar. Recently, intermaxillary fixation using intraoral skeletal anchorage screws (SAS) has been introduced for the treatment of mandibular fractures. This method solves the problems above, but they have the potential for tooth damage, screw fractures and intraoperative occlusal instability. In this study, patients with mandibular fractures were divided into three groups. Group 1 was treated by IMF using arch-bars(both maxilla and mandible), Group 2 was treated with SAS(maxilla) and arch-bar (mandible), Group 3 was treated with SAS(both maxilla and mandible). The aim of this study was to evaluate the influence of the different IMF methods on periodontal tissue health and intraoperative occlusal rehabilitation about each groups, and to discuss the most favorable IMF method.

**Key words:** Intermaxillary fixation (IMF), Skeletal Anchorage Screws (SAS), Intraoperative occlusal rehabilitation

### I. 서 론

하악골 골절 치료의 외과적 접근 방법에는 술 중 교합 재현을 위하여 악간 고정의 과정이 포함된다. 전통적인 악간 고정법은 Arch bar와 Wire를 이용한 술식이었다. 그러나 이 방법은 많은 시간이 소요되며 치주에 손상을 주는 술식이고, 국소마취 하에서도 환자들이 견뎌내기 힘든 술식이

다. 또한 이들 환자들에게 구강 위생관리는 쉽지 않다.

최근에 악골 고정용 스크류(Skeletal Anchorage Screws, 이하 SAS)를 이용한 악간 고정법이 하악골 골절 치료에 소개되었으며, 이 방법은 상기 문제를 어느 정도 해결하였다. 하지만 이 방법은 치아 손상, 스크류 파절, 술 중 교합재현의 불안정 등의 문제점을 지니고 있다<sup>1-3)</sup>.

본 원에서는 일정 기간 동안 하악골 골절 환자들에게 있어

악간 고정방법을 세 가지로 고안하여 의료기록을 작성하였으며, 본원에서 조사한 증례들을 토대로 Arch bar를 이용한 악간 고정법과 SAS를 이용한 악간 고정법의 장단점 및 이상적인 악간 고정법에 대한 연구결과를 보고하고자 한다.

## II. 연구 대상 및 방법

### 1. 연구 대상

2005년 9월부터 2007년 3월까지 한림대학교 성심병원 구강외과에 내원하여 하악골 골절로 진단 받은 환자 가운데 관혈적 정복술을 받은 78명의 환자를 조사하였다. 이 중 10명의 환자는 1) 이부의 수평골절로 악간고정이 필요하지 않


은 경우 2) 술 후 Follow-up에 실패한 경우 3) 유치열을 갖고 있던 어린이 환자로 악간 고정을 시행하지 않은 경우 등으로 본 연구에서 제외되었다. 따라서 본 연구의 대상 환자는 68명으로 남자가 51명, 여자가 17명이었으며, 수술 시 평균 연령은 27.5세이었다.

이번 연구에서 하악골 골절 환자들을 3개의 군으로 분류하였다(Table 1). 1군은 상하악 모두 Arch bar와 wire를 이용하여 악간고정을 시행하였고, 2군은 상악에는 SAS를 이용하고, 하악에는 Arch bar와 wire를 이용하여 악간고정을 시행하였다. 3군은 상 하악 모두 SAS를 이용하여 악간고정을 시행하였다. 각 군의 방사선 사진과 임상 사진을 통해 쉽게 비교할 수 있다 (Fig. 1, 2).


사용된 SAS는 Dual-Top anchor screw (Jeil medical corporation®, Korea)로 교정치료시 사용되는 self-tap-

**Table 1.** Patient's Data


Group	No. of Patients (n=68)	Mean Age	Sex Ratio (Man:Woman)
1	17	29.47	3.25:1
2	29	28.69	3.14:1
3	22	24.41	2.67:1



A. Group 1 (Maxilla: Arch-bar, Mandible: Arch-bar)

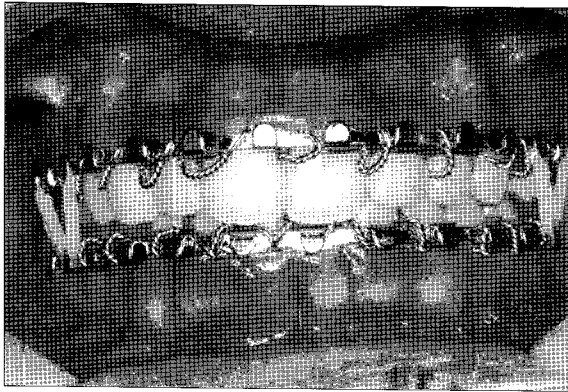


B. Group 2 (Maxilla: SAS, Mandible: Arch-bar)

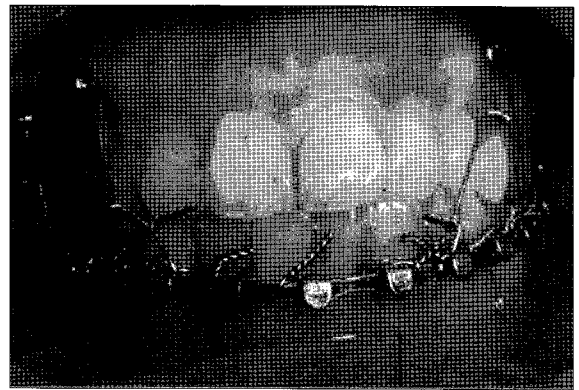


C. Group 3 (Maxilla: SAS, Mandible: SAS)

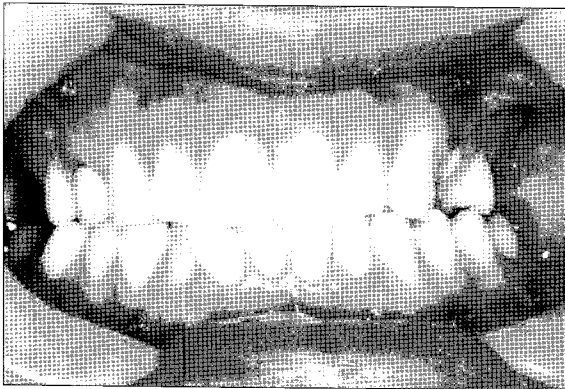
**Fig. 1.** Radiographic findings of three groups.



A. IMF method of Group 1 (Maxilla: Arch-bar, Mandible: Arch-bar)




B. IMF method of Group 2 (Maxilla: SAS, Mandible: Arch-bar)



C. IMF method of Group 3 (Maxilla: SAS, Mandible: SAS)

**Fig. 2.** Clinical photographs of three groups.



**Fig. 3.** SAS (Skeletal Anchorage Screws).

ping titanium screw이다(Fig. 3). 상악에 이용할 경우 8mm 길이의 SAS 4개, 하악에는 6mm 길이의 SAS 4개를 양측으로 견치와 제1소구치 사이, 제2소구치와 제1대구치 사이에 각각 식립하였다.

## 2. 연구 방법

본 원에서 고안한 study chart를 이용하여 술 후 1개월 간의 F/U 결과를 기록하였다 (Fig. 4).

### (1) 치주 조직에 미치는 영향

각 군에 해당하는 방법이 치주 조직에 미치는 영향을 알아보기 위하여 치은지수(Gingival Index, GI)를 조사하였는데 두 가지 방법을 적용하여 평가하였다. 1) 술 후 1개월에 각 군의 치은지수를 조사하고 그 차이를 비교하여 평가하였

다. 2) Arch bar를 적용한 63개의 악궁과 SAS를 적용한 73개의 악궁에서 조사한 치은지수의 시간에 따른 변화를 서로 비교해 보았다.

### (2) 술 중 교합의 재현성

술 중 골절을 정복하는 과정에서 환자의 술 전 교합을 재현하는데 있어서의 난이도를 조사하였다. 재현성이 가장 좋은 경우를 3, 가장 난이도가 있었다고 사료되는 경우를 1로 하여 각각의 증례에 대하여 1~3으로 점수화하였다. 이는 수술 직후에 이루어졌고, 두 명의 술자에 의하여 무작위로 조사되었다. 이 연구는 위의 치주조직 관련 연구와는 달리 총 68명의 환자 가운데 34명의 단순골절 환자는 연구에서 배제하였다. 이는 단순골절의 경우 SAS만으로도 충분히 교합의 재현이 가능하다는 보고가 있기 때문이다<sup>4)</sup>.

Ⅲ. 연구 결과

1. 치주 조직에 미치는 영향

1) 술 후 1개월 후 치은지수(GI)

1군의 술 전 치은지수의 평균은 상악 0.74 하악 0.81이었으며, 술 후 1개월 후의 값은 상악 2.10 하악 2.03로 나타났다. 2군의 술 전 치은지수의 평균은 상악 0.67 하악 0.68이었으며, 술 후 1개월 후의 값은 상악 0.76 하악 1.79로 나타났다. 3군의 술 전 치은지수의 평균은 상악 0.76 하악 0.80이었으며, 술 후 1개월 후의 값은 상악 1.00 하악 0.99로 나타났다(Fig. 5, Table 2). 술 전과 술 후 값에 있어 통계적으로 유의한 차이를 보이는 것은 Arch bar가 적용된 악궁이었다.

또한 술 후 1개월 후 치은지수에 있어 ANOVA를 시행한 결과 세 그룹 안에 유의한 차이가 있음이 발견되었고, Tukey HSD method를 이용하여 분석해 본 결과 1군 만이 다른 그룹과 통계학적으로 유의한 차이가 있음을 알 수 있었다(Table 3).

2) 시간에 따른 변화

Arch bar를 적용한 악궁, 즉 1군의 상악, 하악과 2군의 하악의 평균 값은 술 전, 술 후 1, 2, 4주 경과에 따라 선형으로 증가되는 양상을 보였다. SAS를 적용한 악궁, 즉 2군의 상악과 3군의 상악, 하악의 평균 값은 시간에 따른 유의한 변화를 나타내지 않았다(Fig. 6, Table 4).

Mandible Fracture Study Chart			
Chart No.	Name	OP. Date	
Etiology	Age	Sex	
Fracture site			
IMF Method(Check)	A/A ( )	A/S ( )	S/S ( )
Delivery time	( ) min.		
Gingival Index	Maxilla	Mandible	F / U Date
Pre OP.			월 일
Post OP. 1week			월 일
Post OP. 2weeks			월 일
Post OP. 4weeks			월 일
OR Score	Easy (3)	Medium (2)	Hard (1)
Operator Evaluation			

Fig. 4. Study chart.

Table 2. Patient's Data (GI value)

Group		Pre OP.		Post. OP. 1week		Post. OP. 2weeks		Post. OP. 4weeks	
		Mx.	Mn.	Mx	Mn.	Mx	Mn.	Mx	Mn
1 (n=17)	SUM	12.5	13.75	22.5	23	28.5	27.25	35.75	34.5
	Av.*	0.74	0.81	1.32	1.35	1.68	1.60	2.10	2.03
2 (n=29)	SUM	19.5	19.75	22.25	31.5	23.25	38	22.5	52
	Av.	0.67	0.68	0.77	1.09	0.80	1.31	0.78	1.79
3 (n=22)	SUM	16.75	17.5	22	23.25	23.25	23.5	22	21.75
	Av.	0.74	0.8	1	1.06	1.06	1.07	1	0.99

\*Av. = Average

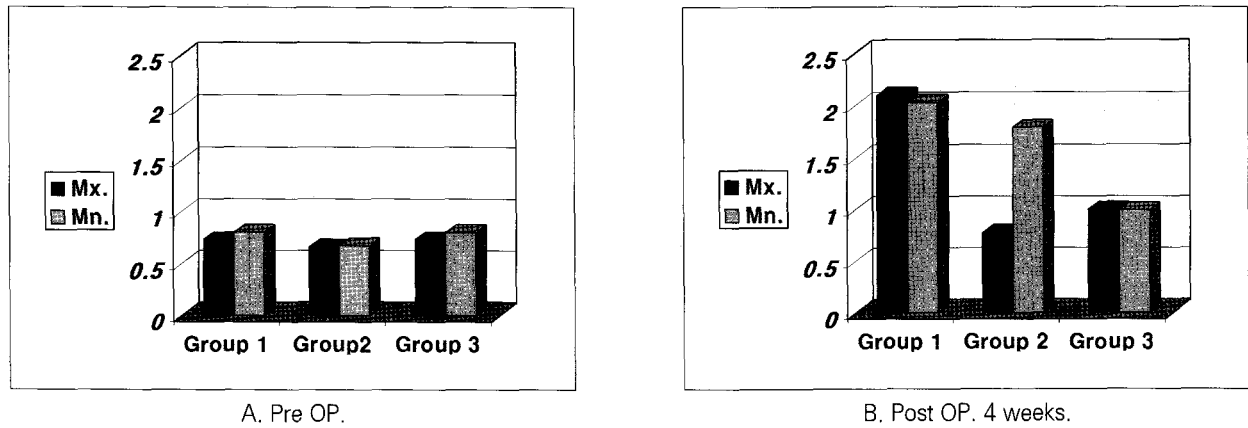


Fig. 5. Comparison of GI values by three groups.

Table 3. GI Value Analysis by Group (Postoperative 4 weeks)

Group	Comparative Group	Mean Difference	Sig.
1	2	1.8722*	.000
	3	1.9525*	.000
2	1	-1.8722*	.000
	3	8.03E-02	.960
3	1	-1.9525*	.000
	2	-8.03E-02	.960

The mean difference is significant at the .05 level

Statistical significances were test by one-way ANOVA among groups

\* indicate significant differences between groups based on Tukey's multiple comparison test

Table 4. GI Value's Comparison by Each Jaw (Arch bar or SAS)

		Pre OP.	Post. OP. 1week	Post. OP. 2weeks	Post. OP. 4weeks
Arch bar (n:63)	SUM of Group 1 Mx.	12.5	22.5	28.5	35.75
	SUM of Group 1 Mn.	13.75	23	27.25	34.5
	SUM of Group 2 Mn.	19.75	31.5	38	52
	Average of SUM	0.73	1.22	1.49	1.94
SAS (n:73)	SUM of Group 2 Mx.	19.5	22.25	23.25	22.5
	SUM of Group 3 Mx.	16.75	22	23.25	22
	SUM of Group 3 Mn.	17.5	23.25	23.5	21.75
	Average of SUM	0.74	0.92	0.96	0.91

Table 5. Occlusal Rehabilitation Score (OR Score)

Group	Easy (3)	Medium (2)	Hard (1)	OR Score
1	5	1	3	2.2
2	7	4	3	2.3
3	3	3	5	1.8

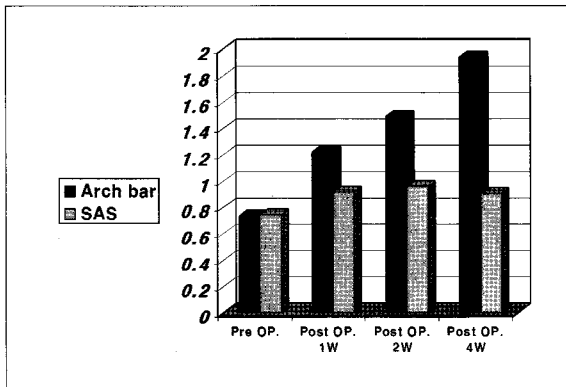


Fig. 6. The change of GI values. The GI values of the jaws with arch-bar remarkably increased as time goes by, but that of the jaws with SAS did not.

## 2. 술 중 교합의 재현성

본 연구에서 교합 재현성을 객관적으로 비교하기 위하여 각 점수와 해당 표본 수의 곱을 합하여 그룹의 총 표본 수로 나누는 것을 편의상 교합재현점수(Occlusal Rehabilitation Score, 이하 OR Score)로 정의하여 비교해 보았다. 1군의 경우 3은 5명, 2는 1명, 1은 3명이며, OR Score는 2.2가 된다. 같은 방식에 의하여 2군은 2.3, 3군은 1.8로 나타났다(Table 5).

## 3. 술자와 환자의 만족도

1군의 경우 시간은 약 1시간 이상 소요되어 술자의 피로도가 높으며, 환자는 추가적인 진통제 처방에도 불구하고 통증과 불편감을 호소하였다. 3군의 경우 시간은 약 10분 정도 소요되며 술자 뿐 아니라 환자에게도 편안감을 주었다.

## IV. 총괄 및 고찰

Gibbons 등<sup>11)</sup>은 self-drilling self-tapping screws를 이용하여 IMF를 시행하고 그 장점에 관하여 보고한 바 있다. 현재 하악골 골절 환자의 악간 고정에 있어 기존의 Arch bar 뿐 아니라 SAS를 이용하는 예는 실제로 어느 정도 있는 것으로 사료되며, 이에 대한 논문도 상당 수 보고되고 있다<sup>1-8)</sup>.

치은지수는 치은의 네 부위에서 치은염의 심도와 부위를 측정하기 위한 목적으로 개발된 것으로 치은지수의 점수는 임상적 치은염의 정도를 알 수 있는 지표가 될 수 있다. 치은점수 0.1~1.0을 가벼운 치은염, 1.1~2.0을 중증도, 2.1~3.0을 심한 치은염으로 볼 수 있다.

첫 번째 연구결과를 통해 Arch bar를 적용한 군이 SAS를 적용한 군에 비해 치은염이 발생하거나 심해질 확률이 더 높다는 것을 알 수 있었다. 술 후 4주 뒤의 GI value의 분포를 보았을 때 Arch bar를 적용한 군은 가벼운 치은염에서 심한 치은염까지 다양하게 나타났으나, SAS를 적용한 군은 대부분 가벼운 치은염 정도로 나타났다. 실제로 4주 뒤 arch bar 제거를 위해 환자가 내원하였을 때 치은부종을 관찰할 수 있으며, 제거 시 출혈이 많은 경우를 종종 볼 수 있다.

이뿐 아니라 arch bar가 갖고 있는 단점은 시간이 많이 걸리고, 시술 시 환자에게 동통과 불편감을 주며, 날카로운 wire ends에 의한 needle stick injury가 발생할 수 있다. 이러한 needle stick injury는 환자와 술자 간의 감염의 전파 경로가 될 수 있다<sup>4,6)</sup>. 또한 치아 주변에 wire에 의한 과도한 힘이 발생할 경우 치아탈구의 위험성이 있다<sup>5)</sup>.

Fordyce 등<sup>12)</sup>은 술 중에 IMF과정이 술 후 환자의 교합에 대한 만족도에 큰 영향을 미치지 않는다고 말한 바 있다. 하지만 술 중 교합을 맞추는 과정에서 IMF과정은 과거의 교합을 재현하여 골절을 정확히 정복하는 데에 있어 중요한 과정이며 그렇기 때문에 IMF method에 관한 연구가 계속되고 있는 것이라 생각한다. 우리는 각 군에 대하여 이러한 교합의 재현과정에서 술자가 느낀 난이도를 기준으로 점수를 부여하였다. 그룹을 복잡골절 증례로 제한하여 표본의 수가 적었다는 점과 연구 방법이 술자의 주관적인 판단에 의했다는 점은 객관성이라는 측면에서 약간 아쉬운 부분이라 생각된다.

두 번째 연구결과를 통해 짐작되는 사실은 술 중 교합을 재현하여 악골을 정복하는 데 있어 SAS만을 이용한 군이 더 어렵다는 것이다. 3군에서 1로 평가된 대부분의 경우는 복잡골절 가운데 불리골절로 확인되었으며, 이 경우 SAS만으로 악골을 정복하기는 쉽지 않을 것으로 추정할 수 있다. 변 등<sup>4)</sup>은 단순골절에서 상 하악 모두 SAS를 이용하였을 때 악골 정복은 성공적이었으며, 복잡골절 증례에서는 골절부위의 정복이 잘 되지 않아 추가적인 arch bar의 필요성이 있다고 서술한 바가 있다.

이뿐 아니라 SAS 이용 시 치아 손상의 가능성은 약 1.5%로 보고되고 있으며<sup>5)</sup>, 스크류 파절의 가능성도 보고된 바 있다<sup>3)</sup>. 실제 이번 연구의 증례에서 식립된 300여 개의 스크류 가운데 총 7개의 스크류 파절이 있었으며, 이 중 5개의 경우 하악에서 발생하였다. 이는 한국인 악골의 두께를 연구한 문헌에서 보고한 바와 같이 상악골에 비하여 하악골의 피질골 두께가 더 두껍기 때문이라 사료된다<sup>9)</sup>.

상악에는 SAS, 하악에는 Arch bar를 적용한 2군에 대하여 살펴보자. 2군은 치주조직에 미치는 영향을 평가한 연구에서 3군과 유의한 차이를 보이지 않았다. 이는 상악과 하악에 모두 SAS를 적용한 경우와 비슷하게 치주조직에 대한

위해성이 적다는 것을 알 수 있다. 한편 교합 재현의 난이도에 대한 연구에서는 1군과 유의한 차이를 보이지 않았다. 이는 상악과 하악에 모두 Arch bar를 적용한 경우와 비슷한 정도로 교합 재현이 비교적 쉽게 이루어질 수 있다는 것을 말한다. 또한 시간적인 측면과 환자의 불편감을 1군에 비해 절반으로 줄일 수 있을 것이라고 생각되며, 하악에서 주로 발생하는 스크류 파절의 문제도 피할 수 있을 것이라 생각된다.

## V. 결 론

우리는 본원의 증례를 통해 하악골 골절 환자의 악간 고정 방법들에 관하여 고찰해 보았다. 본 연구의 결과를 통해 우리는 악간 고정의 방법에 있어, Arch bar 적용의 단점을 절반으로 줄이고, SAS의 단점을 보완할 수 있는 SAS(상악)와 Arch bar(하악)의 복합방법을 제안하는 바이다.

## 참고문헌

1. Byun BR, Cho YS, Lee JK et al : A study on the intermaxillary fixation by SAS in cases of simple fracture of mandible. *J Korean Assoc Hosp Dent* 2 : 102, 2006.
2. Roccia F, Tavolaccini A, Fasolis M et al : An audit of mandibular fractures treated by intermaxillary fixation

- using intraoral cortical bone screw. *J Cranio Maxillofac Surg* 33 : 251, 2005.
3. Holmes S, Hutchison I : Caution in use of bicortical intermaxillary fixation screw. *Br J Oral Maxillofac Surg* 38 : 574, 2000.
4. Jones DC : The intermaxillary screw. a delicated bicortical bone screw for temporary intermaxillary fixation. *Br J Oral Maxillofac Surg* 37 : 115, 1996.
5. Ayoub AF, Rowson J : Comparative assessment of two methods used for interdental immobilization. *J Cranio Maxillofac Surg* 31 : 159, 2003.
6. Vartanian AJ, Alvi A : Bone-screw mandible fixation : An intraoperative alternative to arch bar. *Otolaryngol Head Neck Surg* 123 : 718, 2000.
7. Govoni FA, Pistilli R, Piccolino P et al : Maxillo-mandibular fixation by mono-cortical screws. Clinical indications and surgical methods *Minerva Stomatol* 48 : 93, 1999.
8. Imazawa T, Komuro Y, Inoue M et al : Mandibular fractures treated with maxillo-mandibular fixation screws (MMFS method). *J Cranifac Surg* 17 : 544, 2006.
9. Kim JH, Joo JY, Park YW et al : Study of maxillary cortical bone thickness for skeletal anchorage system in Korean. *J Korean Oral Maxillofac Surg* 28 : 249, 2002.
10. Coburn DG, Kennedy DWG, Hodder SC : Complications with intermaxillary fixation screws in the management of fractured mandibles. *Br J Oral Maxillofac Surg* 40 : 241, 2002.
11. Gibbones AJ, Hodder SC : A self-drilling intermaxillary fixation screw *Br J Oral Maxillofac Surg* 41 : 48, 2003.
12. Fordyce AM, Lalani Z, Songra AK et al : Intermaxillary fixation is not usually necessary to reduce mandibular fractures *Br J Oral Maxillofac Surg* 37 : 52, 1999.

## 저자 연락처

우편번호 431-070  
경기도 안양시 동안구 평안동 896  
한림대학교 성심병원 구강악안면외과  
양병은

원고 접수일 2007년 8월 10일  
게재 확정일 2007년 10월 29일

## Reprint Requests

### Byoung-Eun Yang

Dept. of OMF, Hallym Univ. Sacred Heart Hospital, Pyeongan-dong, Dongan-gu, Anyang-si, Gyeonggi-do, 431-070, South Korea  
Tel: 82-31-380-3870  
E-mail: surgeon@empal.com

Paper received 10 August 2007  
Paper accepted 29 October 2007