

## 전외측 대퇴부 천공지 유리피판을 이용한 하지 재건

울산대학교 의과대학 성형외과학교실\*, 성균관대학교 의과대학 성형외과학교실

김태곤\* · 강민구

— Abstract —

### Reconstruction of Lower Extremities using Anterolateral thigh Perforator Free Flaps

Tae Gon Kim, M.D.\*, Min Gu Kang, M.D.

*Department of Plastic and Reconstructive Surgery, Ulsan University Hospital, University of Ulsan, College of Medicine\*, Department of Plastic and Reconstructive Surgery, Kangbuk Samsung Hospital, School of Medicine, Sung Kyun Kwan University*

**Purpose:** Management of the soft tissue defect in the lower extremity caused by trauma has always been difficult. Coverage with local and free muscle flaps after complete surgical excision of necrotic soft tissue and bone is a major strategy for treatment. There is no doubt that muscle provides a good blood supply, thus improving bone healing and increasing resistance to bacterial inoculation. However, accompanying problems are seen in cases with shallow dead space. This research was conducted to assess the efficacy of raising anterolateral thigh flaps and transferring them to the defect after complete debridement of non-viable, infected, and scar tissue as an alternative way to use local or free muscle flaps.

**Methods:** From March 2005 to October 2007, 18 cases of soft tissue defect on lower extremities were re-surfaced with an anterolateral thigh perforator free flap.

**Results:** The follow-up period ranged from 1 to 31 months with a mean of 15.9 months. All flaps survived completely. Satisfactory aesthetic and functional results were achieved. Under a two-point discrimination test, 13 patients had sensory recovery from 11 mm to 20 mm after 6 months postoperatively.

**Conclusion:** Reconstruction of the lower extremity with anterolateral thigh perforator free flaps after appropriate debridement is a good alternative way to use local or free muscle flaps. (J Korean Soc Traumatol 2007;20:119-124)

**Key Words:** Lower extremity, Anterolateral thigh flap

\* Address for Correspondence : **Min Gu Kang, M.D.**

Department of Plastic and Reconstructive Surgery, Kangbuk Samsung Hospital, School of Medicine, Sung Kyun Kwan University  
108, Pyung-dong, Jongro-gu, Seoul, 110-746 Korea

Tel : 82-2-2001-2171, Fax : 82-2-2001-2177, E-mail : kmgu@paran.com

접수일: 2007년 10월 31일, 심사일: 2007년 11월 1일, 수정일: 2007년 11월 13일, 승인일: 2007년 12월 22일

## 1. 서 론

최근 산업사회와 교통수단의 발달로 인해 산업재해 및 교통사고가 증가함에 따라, 인체 각 부위의 손상 빈도 및 정도가 커지고 있으며, 특히 사지손상의 양상은 한층 복잡해지고 있다. 심한 외상 및 화상 등에 의해 사지의 연부조직 결손이 발생하였을 때는 단계적인 재건방법을 따르지 만, 최근에는 일차재건을 위해 유리피판이 널리 시행되고 있다. 사지의 조직결손은 그 부위 및 정도에 따라 여러 피판을 이용할 수 있으나, 결손부위를 얇고 충분하게 피복할 수 있는 넓은 피판이 요구된다. 연부조직의 재건에 있어 Arnold 등(1)은 국소 근피판의 유용성을, Gonzalez 등(2)은 유리 근피판을 이용한 방법에 대한 좋은 결과를 보고한 바 있어 하지재건에 근피판이 풍부한 혈행을 가진 좋은 공여조직임을 밝혔으며 현재 사강이 존재하는 만성 골수염의 치료에는 부분층 피부 이식술을 동반한 근피판술이 보편화 되어 있는 상태이다. 그러나 Yildirim 등(3)은 9례의 족골부 골수염에 역 비복 근막 피부피판을 시행하여 8례를 완치한 결과를 보고하였으며, Weinzeig 등(4)은 족부와 족부의 만성 창상 재건 25례에 전박 유리 피판을 유리 이식하여 재발성 골수염의 발생 없이 성공적으로 치료하였음을 보고하여 하지 골수염치료에 근막 피부피판의 사용가능성을 시사하였다.

백세민(5), Song 등(6)에 의하여 최초로 소개된 전외측 대퇴부 천공지 유리피판은 최소한의 공여부 반흔과 합병증을 초래하면서도 유연하고 넓은 피복을 제공한다. 피판

경은 8~16 cm까지 박리할 수 있고 직경이 충분하며, 하나의 천공지로 큰 피부판을 생존시킬 수 있다. 본 교실에서는 하지에 외상으로 인한 조직결손이 있는 18명의 환자에서 적절한 변연절제술과 전외측 대퇴부 천공지 유리피판을 사용하여 재건하고 적절한 술후 관리를 통해 기능 및 모양에 만족할 만한 결과를 얻었기에 문헌고찰과 함께 보고하는 바이다.

## II. 대상 및 방법

### 1. 환자

2005년 3월부터 2007년 10월까지 총 18례의 환자에서 외측대퇴 유리피판술을 시행하였으며, Table 1에 각 증례를 요약하였다. 원인별로 보면 10례는 교통사고에 의한 압계 손상, 4례는 산재사고에 의한 압계손상, 2례는 3도 화상, 2례는 외상후 봉와직염에 의한 연부조직 괴사였다.

### 2. 수술방법

수술전 개방성 창상을 동반하면서 단순 방사선 소견, 배양 검사 소견으로 골수염이 진단된 경우 수술 1주전부터 평균 2차례의 변연 절제술 및 세척술을 수술장에서 시행하였다.

피판의 채취는 양와위에서 슬관절을 굴곡시키고 고관절은 굴곡 및 내회전시킨 자세에서 시행하였다. 대전자

**Table 1.** Patient summary

Case	Sex/Age	Location	Diagnosis	F/U	Size	Recipient vessels	2 PD	Osteomyelitis
1	56/M	Tibia mid1/3	TA	31 mo	11 × 8 cm <sup>2</sup>	PTA	18 mm	+
2	49/M	Forefoot	Burn	27 mo	9 × 5 cm <sup>2</sup>	DPA	12 mm	-
3	30/M	Tibia lower 1/3	TA	27 mo	12 × 7 cm <sup>2</sup>	PTA	17 mm	+
4	34/M	Plantar	TA	26 mo	11 × 8 cm <sup>2</sup>	PTA	20 mm	-
5	48/M	Tibia mid 1/3	TA	26 mo	15 × 8 cm <sup>2</sup>	PTA	16 mm	+
6	47/M	Ankle	TA	24 mo	17 × 10 cm <sup>2</sup>	PA	15 mm	-
7	26/M	Tibia mid 1/3	TA	19 mo	13 × 9 cm <sup>2</sup>	PTA	18 mm	+
8	40/M	Tibia lower 1/3	Burn	18 mo	15 × 10 cm <sup>2</sup>	PTA	19 mm	+
9	40/M	Tibia lower 1/3	TA	18 mo	14 × 8 cm <sup>2</sup>	PTA	17 mm	+
10	39/M	Plantar	Crushing	17 mo	6 × 4.5 cm <sup>2</sup>	PTA	20 mm	-
11	49/M	Forefoot	Crushing	16 mo	9 × 8 cm <sup>2</sup>	PTA	11 mm	-
12	19/M	Ankle	TA	11 mo	10 × 8 cm <sup>2</sup>	DPA	15 mm	-
13	44/M	Forefoot	Crushing	11 mo	20 × 10 cm <sup>2</sup>	ATA	13 mm	-
14	53/M	Tibia mid 1/3	Crushing	5 mo	15 × 7 cm <sup>2</sup>	ATA	uncheckable	+
15	41/M	Foot dorsum	TA	4 mo	12 × 8 cm <sup>2</sup>	ATA	uncheckable	-
16	15/M	Ankle	TA	3 mo	14 × 7 cm <sup>2</sup>	PTA	uncheckable	-
17	16/M	Tibia lower 1/3	Cellulitis	2 mo	7.5 × 7 cm <sup>2</sup>	ATA	uncheckable	+
18	58/M	Foot dorsum	Cellulitis	1 mo	14 × 7 cm <sup>2</sup>	ATA	uncheckable	-

† TA: traffic accident, ATA: anterior tibial artery, DPA: Dorsalis pedis artery, PA: peroneal artery, 2 PD: two point discrimination test

(greater trochanter)와 대퇴골 외측과(lateral epicondyle of femur)를 연결한 선, 즉 천공지들이 위치하는 선을 긋고, 초음파 도플러(ultrasound doppler)를 이용하여 천공지들의 위치를 표시하였다. 피판작도가 끝나면, 견이기형(dog-ear deformity)이 생기지 않도록 피판전체를 포함하는 방추형 절개선을 그린다. 이때 세 번째 천공지 이외에도 주혈관경으로 이용할 가능성이 있는 두 번째 또는 네 번째 천공지가 방추형 절개선내에 포함되도록 하였다. 먼저 피판의 내측 경계에 절개를 가하고 피판 전반부를 장경인대(iliotibial tract)위에서 거상하였다. 혈관경 확인이 끝나면 피판의 외측 경계에도 피부절개를 가하고 피판 후반부를 대퇴이두근막(biceps femoris) 위에서 거상하였다. 주혈관의 충분한 길이와 직경(diameter)을 확보하기 위하여, 대퇴이두근과 장경인대 사이에 개찰기를 넣어 잘 벌린 후 대퇴심동맥까지 박리하였다.

골수염 환자의 경우 수술 후 3주간 정주 항생제를 투여하였으며, 그후 2주간 경구용 항생제를 투여하였다. 기능 회복정도를 평가하기 위해 모든 환자에서 술후 6개월째 이점식별력 검사를 시행하였다.

### III. 결 과

평균 추적관찰 기간은 15.9개월(1~31개월)로, 18개의 피판은 모두 생존하였다. 거상한 전외측 대퇴 천공지 피판의

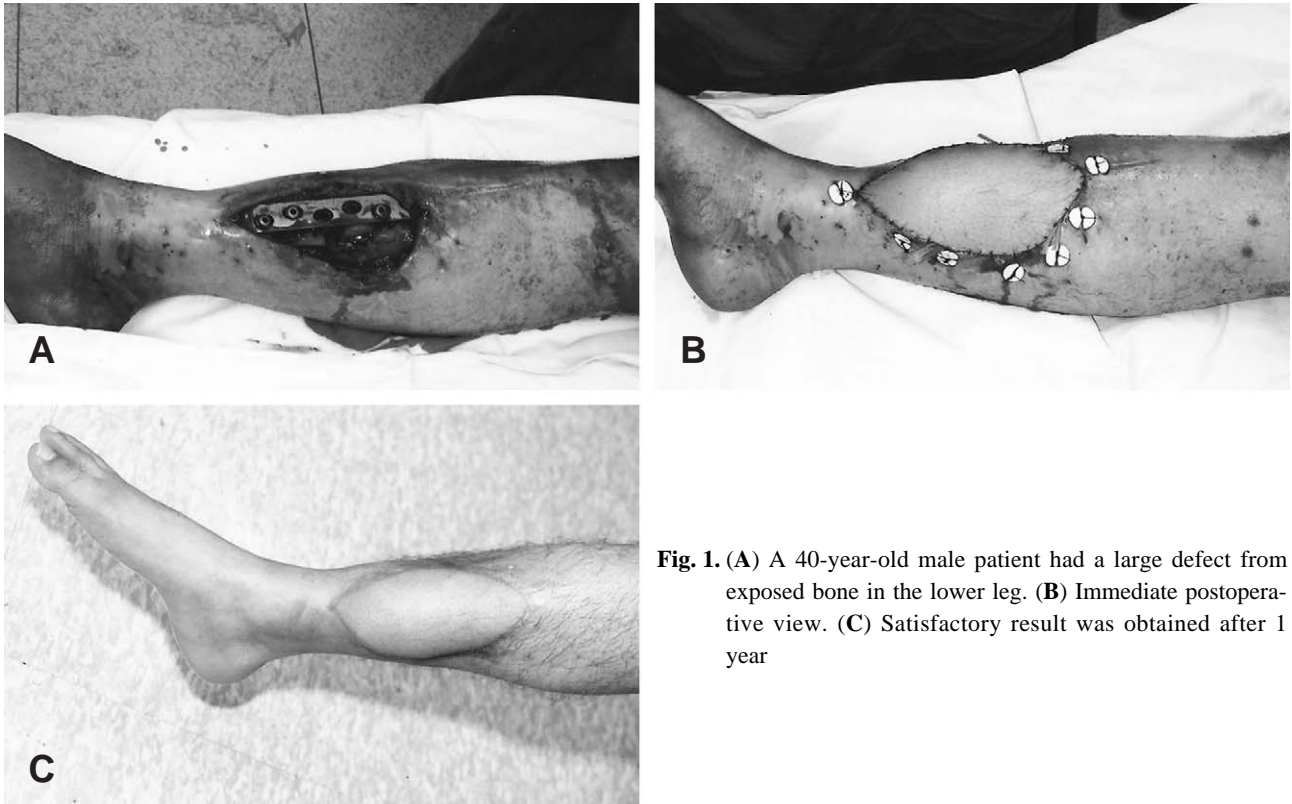
크기는 넓이가 최소 4.5 cm에서 최대 10 cm이었으며, 길이는 최소 6 cm에서 20 cm이었다. 대퇴심동맥의 기시부까지 채취하면 관통동맥의 길이는 6~8 cm였고, 직경은 2~3 mm정도였다. 공여부는 모든 레에서 일차봉합이 가능하였다. 술후 6개월째 시행한 이점식별력은 11 mm에서 20 mm로 나타났다.

#### 증례 1.

40세 남자 환자로 교통사고후 발생한 우측 하지부 원위부의 연부조직결손으로 외측대퇴 유리피판술을 시행하였다. 14×8 cm<sup>2</sup> 크기의 피판을 거상하여, 전경골 동맥 및 정맥에 단측문합하였고 공여부는 일차봉합하였다. 술후 18개월째 이점식별력은 17 mm를 나타내었다(Fig. 1A, B, C).

#### 증례 2.

16세 남자 환자로 운동중 수상후 봉와직염 발생하였고, 연부조직괴사가 일어나 좌측 하지 원위부에 외측대퇴 유리피판술을 시행하였다. 7.5×7 cm<sup>2</sup>의 크기로 피판을 거상하여, 전경골 동맥 및 정맥에 단측문합하였다. 공여부는 일차봉합하였다(Fig. 2A, B, C, D).



**Fig. 1.** (A) A 40-year-old male patient had a large defect from exposed bone in the lower leg. (B) Immediate postoperative view. (C) Satisfactory result was obtained after 1 year

증례 3.

49세 남자 환자로 산업재해로 인한 우측 족부의 압괴손상에 의해 제2, 3, 4, 5 족지 괴사로 인하여 절단술 시행후 외측대퇴 유리피관술을 시행하였다. 9×8 cm<sup>2</sup> 크기의 피관을 거상하여 족배동맥 및 정맥에 단단문합하였다. 공여부는 일차봉합하였다. 술후 16개월째 이점식별력은 11 mm를 보였다(Fig. 3A, B, C, D).

증례 4.

41세 남자 환자로 교통사고로 인한 좌측 족배부의 압괴손상에 의해 연부조직이 괴사되었다. 변연절제술 후 외측대퇴 유리피관술을 시행하였다. 12×8 cm<sup>2</sup> 크기의 피관을 거상하여, 전경골 동맥 및 정맥에 단축문합하였다. 공여부는 일차봉합하였다.(Fig. 4A, B, C, D)

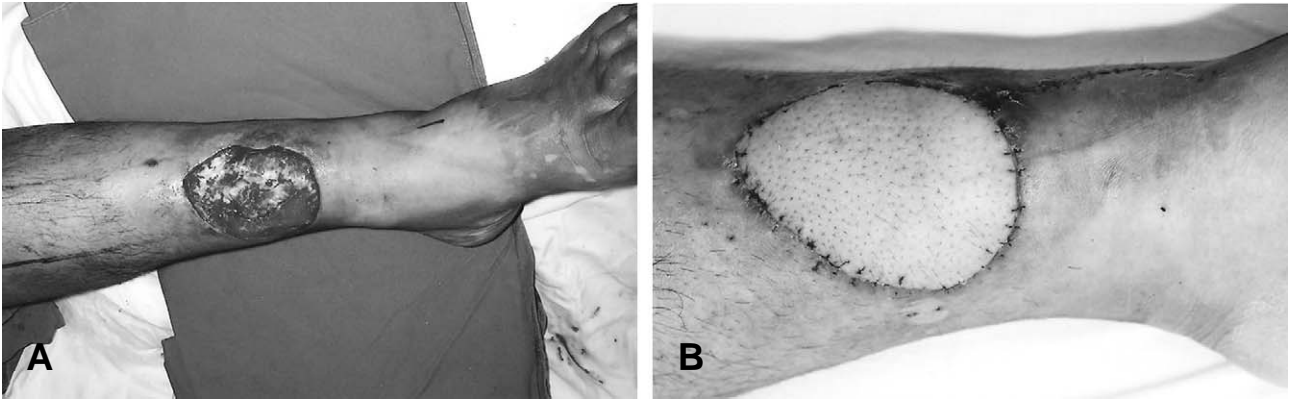
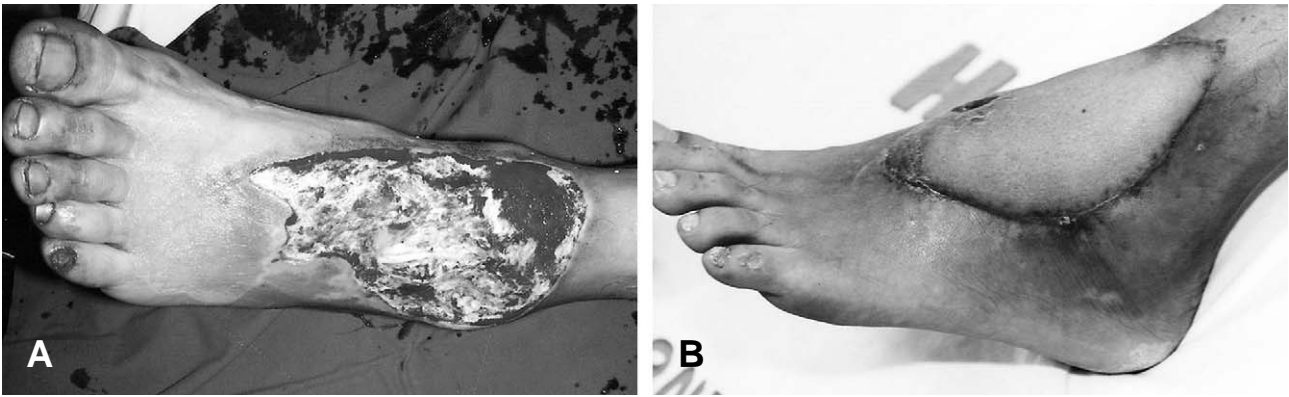


Fig. 2. (A) A 16-year-old male patient had a large defect after cellulitis in the lower leg. (B) Satisfactory result was obtained after 1 month.

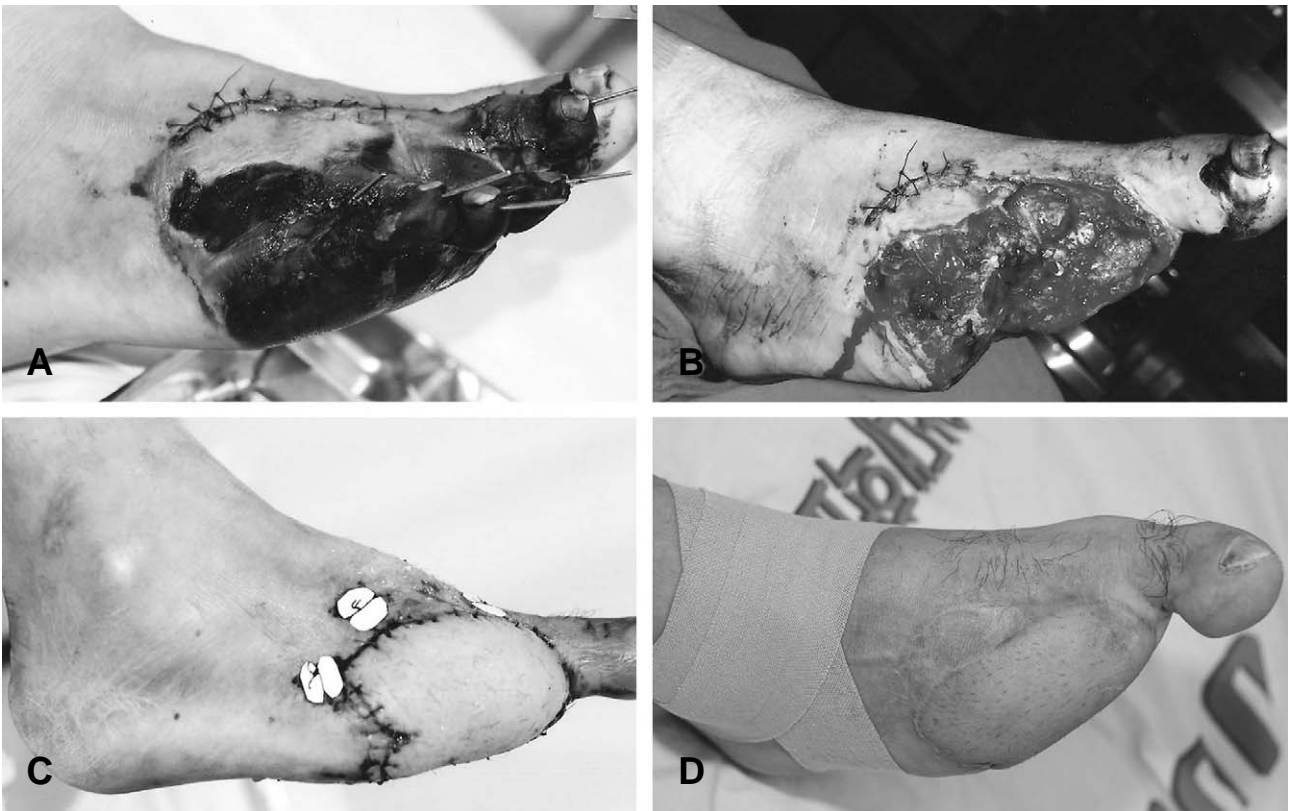

Fig. 3. (A) A 49-year-old male patient had a necrotic lesion after crushing injury in the lower leg. (B) Postoperative view after debridement (C) Immediate postoperative view (D) Satisfactory result was obtained after 16 months.



**Fig. 4.** (A) A 41-year-old male patient had a large defect on dorsal foot. (B) Satisfactory result was obtained after 2 months.

#### IV. 고 찰

하지의 외상에 의한 연조직 결손의 치료목적은 감염을 완벽하게 조절함뿐만 아니라 하지의 체중 지지 기능과 보행 기능을 획득함에 있다. 그러므로 감염에 취약하며 조직의 내구성이 부족한 피부 이식의 방법은 적용할 수 없으며 국소 혹은 유리 근피판을 통한 연부조직의 재건이 일반적으로 사용되고 있는 추세이다. 근육조직은 혈행이 풍부하고 결손부 사강을 폐쇄할 충분한 부피를 제공하는 장점을 가지고 있지만 결손부에 잘 맞도록 근육 피판을 재단하는 것이 어렵고, 피부이식을 해주어야 하므로 미용적으로 좋지 못한 점과 피부 이식부 내구성 부족으로 인한 피판 표면의 균열, 궤양이 빈번하게 발생하는 단점을 가지고 있다. 그러므로 특히 하지 체중 지지부위 특히 종골부와 족관절 부위는 내구성이 크고 감각 신경의 회복 가능성을 높일 수 있는 피판을 가지면서 족부, 족관절의 기능에 유리한 모양으로 자유롭게 재단할 수 있는 피판으로 재단하는 것이 유리하다. 또한, 하지결손 재건방법을 선택 시에는 환자상태를 먼저 고려하고, 술후 결과를 어느정도에 예측할 수 있어야 하며, 정확한 술전계획, 주의깊은 피판거상, 숙련된 미세수술기법등이 수술의 성공여부를 결정하는 중요한 요소이다. 이중 사지결손의 재건에 이상적인 피판으로는 혈관분포가 풍부해야 하며, 비교적 얇고, 노출부를 충분히 피복할 수 있어야 한다. 결손부위 및 정도에 따라 여러 가지 종류의 피판을 이용할 수 있으나, 최근에는 단한차례의 수술로써 술후 회복기간이 빠르며, 광범위한 결손부를 재건할 수 있다는 장점 등을 들어 유리 피판이 널리 이용되고 있는 추세이다.

하지 만성 골수염의 치료목적은 감염을 완벽하게 조절함뿐만 아니라 하지의 체중지지 기능과 보행 기능을 획득함에 있다. 그러므로 감염에 취약하며 조직의 내구성이 부족한 피부이식의 방법은 적용할 수 없으며 국소 혹은 유리 근피판을 통한 연부조직의 재건이 일반적으로 사용되

고 있는 추세이다. 근육조직은 혈행이 풍부하고 결손부 사강을 폐쇄할 충분한 부피를 제공하는 장점을 가지고 있지만 결손부에 잘 맞도록 근육 피판을 재단하는 것이 어렵고, 피부 이식을 해 주어야 하므로 미용적으로 좋지 못한 점과 피부 이식부 내구성 부족으로 인한 피판 표면의 균열, 궤양이 빈번하게 발생하는 단점을 가지고 있다.

Koshima 등(7,8)은 피부천공분지의 기사가 각각 외측대퇴회선동맥 또는 대퇴 심동맥인 경우와 천공분지가 전혀 발견되지 않았던 경우로 나누어 보고하였으며, Pribaz 등(9)은 전체 증례중 발견된 천공분지로 64%의 근피부 천공분지와 36%의 근중격피부 천공분지를 보고하였다. 또한 저자들 역시 피판 절개중 천공분지의 개수, 위치, 종류 및 주행, 그리고, 혈관경의 길이와 내경 등을 조사하여 기록하였는데, 천공분지의 개수는 대개 1개에서 3개 정도까지 발견할 수 있었고, 이들의 위치는 첫째 및 둘째 천공분지인 경우 술전 작도한 반경 3 cm이내의 원내에 거의 모두 존재하였다. 또한, 근 피부 천공분지와 근중격피부 천공분지의 비는 각각 69%와 31%로 다른 저자들과 대동소이하였다.(10-12)

전외측 대퇴근막 유리피판을 이용하여 얻을 수 있는 장점으로는 첫째, 비교적 넓고 얇으며, 유연한 피판을 얻을 수 있고, 둘째, 피판의 혈관분포가 좋고, 안전하며, 셋째, 혈관경이 길고 내경이 굵으며, 넷째, 공여부의 일차봉합이 가능하고, 반흔을 쉽게 감출 수 있다는 점 등이 있다. 이에 반해 피판의 천공분지 및 주혈관에 개인의 해부학적 차이가 있을 수 있고, 두경부 적용시 색상 조화가 좋지 않으며, 수혜부에서 모발이 자랄 수 있고, 비만한 환자나 여성에 있어서는 피판의 두께가 훨씬 두껍다는 점 등의 단점을 들 수 있다.(13-18)

본원에서는 2005년 3월부터 전외측 대퇴 천공지 피판을 하지부 결손부 재건에 이용하여 왔다. 하지부 연조직 외상 중 결손부가 넓고 얇은 형태의 경우, 피사 부위의 완전한 제거에 동반하여 전외측 대퇴 천공지 피판으로 재건을 시

도하였다. 전외측 대퇴 천공지 피관으로 외상에 의한 하지 결손 부위를 재건한 18례 모두는 합병증을 관찰할 수 없었다. 그리고 18명의 환자 모두 일상생활이 가능한 보행 기능을 술후에도 획득할 수 있었다.

전통적인 근피관이 풍부한 혈행 제공의 장점이 있는 것은 분명하나 전외측 대퇴 천공지 피관도 적절한 술전 처치를 거친 외상에 의한 하지 연조직 결손부에 항생제를 운반하고 치유를 도모하는데 있어 충분한 혈행과 조직을 제공할 수 있을 것으로 추정된다.(19) 또한 하지 외상에서 풍부한 혈행을 가진 근육도 중요하기도 하지만 술전 처치와 술중 죽은 조직 제거술, 세척술을 통한 괴사, 감염, 좌멸, 반흔조직의 완벽한 제거 그리고 성공적인 피관술 후의 적절한 항생제 요법이 골수염의 재발 억제에 반드시 필요한 요소임을 알 수 있었다.

### V. 결 론

전외측 대퇴부 천공지 유리피관은 다양한 조직을 포함하여 자유롭게 재단할 수 있고, 수혜부 피부이식이 필요 없으므로 빠른 보행 재화와 일상복귀가 가능하다. 또한 최소한의 공여부 반흔과 합병증을 가져온다. 저자들은 적절한 술전 평가와 술후 환자 관리를 통하여 합병증 및 피관의 실패를 최소화하고 하지 연조직 결손의 재건에 있어 심미적 및 기능적으로 우수한 결과를 얻을 수 있었다.

### REFERENCES

- 1) Arnold PG, Yugueros P, Hanssen AD: Muscle flaps in osteomyelitis of the lower extremities of the lower extremity: a 20-year account. *Plast Reconstr Surg* 1999;104:107-10.
- 2) Gonzalez Mh, Tarandy DI, Troy K, Phillips D, Weinzweig N: Free tissue coverage of chronic traumatic wounds of the lower leg. *Plast Reconstr Surg* 2002;109:592-600.
- 3) Yildirim S, Gideroglu K, Akoz T: The simple and effective choice for treatment of chronic calcaneal osteomyelitis: neurocutaneous flaps. *Plast Reconstr Surg* 2003;111:753-60.
- 4) Weinzweig M, Davies BW: Foot and ankle reconstruction using the radial forearm flap: a review of 25 cases. *Plast Reconstr Surg* 1998;1999-2005:102.
- 5) Baek SM. Two new cutaneous flaps: the medial and lateral thigh flaps. *Plast Reconstr Surg* 1983;71:354-63.
- 6) Song YG, Chen CZ, Song YL. The free thigh flap: A new concept based on the septocutaneous artery. *Br J Plast Surg* 1984;37:149-59.
- 7) Koshima I, Fukuda H, Utunomiya R, Soeda S. The anterolateral thigh flap: Variations in vascular pedicle. *Br J Plast Surg* 1989;42:260-2.
- 8) Koshima I, Fukuda H, Yamamoto H, Moriguchi T, Soeda S, Ohta S. Free anterolateral thigh flaps for reconstruction of head and neck defects. *Plast Reconstr Surg* 1993;92:421-8.
- 9) Pribaz JJ, Orgill DP, Epstein MD, Sampson CE, Hergrueter CA. Anterolateral thigh free flap. *Ann Plast Surg* 1995;34:585-92.
- 10) Miller MJ, Reece GP, Marchi M, Baldwin BJ. Lateral thigh free flap in head and neck reconstruction. *Plast Reconstr Surg* 1995;96:334-40.
- 11) Ha BJ, Kim HS. Reconstruction of wide and long skin defects using lateral thigh free flap 1998;25:912-20.
- 12) Kimata Y, Uchiyama K, Ebihara S, Nakatsuka T, Harii K. Anatomic variations and technical problems of the anterolateral thigh flap: A report of 74 cases. *Plast Reconstr Surg* 1998;102:1517-23.
- 13) Luo S, Raffoul W, Luo J, Luo L, Gao J, Chen L et al. Anterolateral thigh flap: a review of 168 cases *Microsurg* 1999;19:232-8.
- 14) Shieh SJ, Chiu HY, Yu JC, Pan SC Tsai ST, Shen CL. Free anterolateral thigh flap for reconstruction of head and neck defects following cancer ablation. *Plast Reconstr Surg* 2000;105:2349-57.
- 15) Wei FC, Jain V, Celik N, Chen HC, Chuang DC, Lin CH. Have we found an ideal soft-tissue flap? An experience with 672 anterolateral thigh flaps. *Plast Reconstr Surg* 2002;109:2219-26.
- 16) Chen HC, Tang YB. Anterolateral thigh flap: an ideal soft tissue flap *Clin Plastic Surg* 2003;30:383-401.
- 17) Kawai K, Imanishi N, Nakajima H, Aiso S, Kakibuchi M, Hosokawa K. Vascular anatomy of the anterolateral thigh flap. *Plast Reconstr Surg* 2004;114:1108-17.
- 18) Kim JT, Lee CY, Kim SJ. Various utility of perforator flaps in head and neck reconstruction. *J Korean Soc Plast Reconstr Surg* 2005;32:271-80.
- 19) Kim EK, Hong JP. Sole reconstruction using anterolateral thigh perforator free flaps. *J Korean Soc Plast Reconstr Surg* 2005;32:441-6.