

기관지를 침범함 폐 염증성 근섬유 아세포종

— 1예 보고 —

이석열* · 손진성* · 이승진* · 이철세* · 이길노* · 오미혜**

Pulmonary Inflammatory Myofibroblastic Tumor with Bronchus Invasion

— One case report —

Seock Yeol Lee, M.D.*, Jin Sung Son, M.D.*, Seock Yeol Lee, M.D.*, Seong Jin Lee, M.D.*,
Chol Sae Lee, M.D.*, Kihl Rho Lee, M.D.*, Mee Hye Oh, M.D.*

A 34-year old man was admitted our hospital because he wished to evaluate the pulmonary mass that was incidentally detected on healthy examination. Bronchoscopy and chest CT showed endobronchial and peribronchial mass of the left lower lobe of the lung. Open thoracotomy and left lower lobectomy of the lung was done. Pulmonary mass was confirmed as a pulmonary inflammatory myofibroblastic tumor with bronchus invasion pathologically. Pulmonary inflammatory myofibroblastic tumor with bronchus invasion is a vary rare. Herein we report a case of pulmonary inflammatory myofibroblastic tumor with bronchus invasion.

(Korean J Thorac Cardiovasc Surg 2007;40:151-154)

- Key words:**
1. Bronchus
 2. Lung surgery
 3. Myoblsts
 4. Pulmonary nodule

증 례

34세 남자 환자가 건강 검진상 우연히 폐 종괴가 발견되어 이를 치료하고자 내원하였다. 환자의 과거력과 가족력은 별다른 소견이 없었으며 흡연력은 10 pack-year였다. 진찰소견상 전신상태는 비교적 건강한 모습이었고 호흡수는 분당 20회, 심박동수는 분당 84회로 규칙적이었으며, 혈압은 양측 상지에서 130/90 mmHg였다. 흉부청진상 심음은 심잡음 없이 규칙적이었고 폐음은 좌측 하흉부에서 감소되어 들렸다. 말초 혈액학적 검사상 백혈구 수는 9,800/uL,

혈색소는 12.3 gm/dL, 혈소판은 386,000/uL이었다. 전해질 검사, 생화학적 검사 및 심전도 검사상 특이소견은 없었다. 입원 시 단순흉부 방사선 사진에서는 좌 폐 하엽에 결절성 음영이 관찰되었다(Fig. 1A). 흉부 컴퓨터 단층촬영에서는 좌 폐 하엽 기관지와 주변으로 약 3~4 cm의 종괴가 관찰되었다(Fig. 1B). 기관지경 검사에서는 좌측 하엽 기관지를 거의 막고 있는 종괴가 발견되었다(Fig. 1C). 조직 생검을 시행하였으며 병리조직결과 악성세포는 관찰되지 않고 염증세포만이 관찰되었다. 종괴 제거를 위하여 개흉술을 시행하였다. 수술은 전신마취 하에 환자를 우측 측와위로 눕히고 전통적인 후측방 개흉술을 하여 제5번

*순천향대학교 의과대학 천안병원 흉부외과

Department of Thoracic and Cardiovascular Surgery, Cheonan Hospital, Soonchunhyang University College of Medicine

**순천향대학교 의과대학 천안병원 병리학교실

Department of Pathology, Cheonan Hospital, Soonchunhyang University College of Medicine

논문접수일 : 2006년 10월 16일, 심사통과일 : 2006년 11월 1일

책임저자 : 이석열 (330-721) 충남 천안시 봉명동 23, 순천향대학교 의과대학 천안병원 흉부외과

(Tel) 041-570-2193, (Fax) 041-575-9674, E-mail: csdoctor@schc.co.kr

본 논문의 저작권 및 전자매체의 지적소유권은 대한흉부외과학회에 있다.

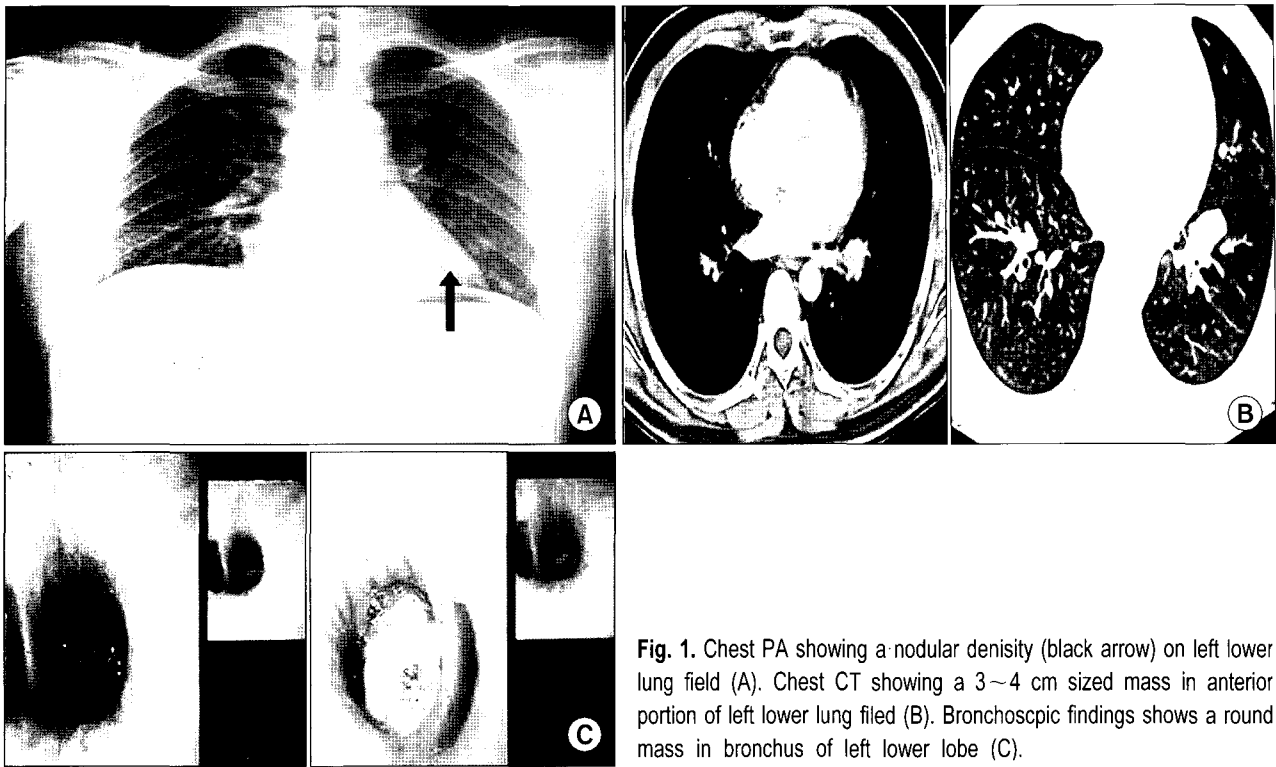


Fig. 1. Chest PA showing a nodular density (black arrow) on left lower lung field (A). Chest CT showing a 3~4 cm sized mass in anterior portion of left lower lung field (B). Bronchoscopic findings shows a round mass in bronchus of left lower lobe (C).

능간을 통하여 흉강으로 접근하였다. 좌 폐 하엽 절제술을 시행하였다.

육안 소견상 종양은 폐의 중심부에 위치한 4.5×2.5 cm 크기로 좌 폐 하엽 기관지 내강을 거의 다 막고 있었으며 (Fig. 2A), 단면상 연황색으로 주변과 경계가 비교적 명확한 다엽성의 다소 단단한 모양을 하고 있었다 (Fig. 2B). 현미경적 소견상 세포의 모양은 방추형으로 핵의 비정형성 및 유사분열은 관찰되지 않았으며 비교적 풍부한 세포질을 가지고 있었다. 사이사이에 형질세포 및 림프구 침윤이 동반되어 있었고 콜라겐의 침착도 관찰할 수 있었다. 종양의 변연부에는 이와 같은 염증세포의 침윤이 더욱 심했다. 악성을 시사하는 이형성이나 세포분열 등은 관찰되지 않았다 (Fig. 2C).

면역조직화학 염색상 vimentin에 전반적 양성반응을 보이며 smooth muscle actin에는 부분적 양성, cytokeratin에는 음성반응을 보였다.

이상의 소견으로 기관지를 침범한 폐 염증성 근섬유 아세포종으로 진단되었다. 수술 5일째 흉관을 제거하고 수술 10일째 퇴원하였다. 수술 10개월이 지난 현재 환자는 재발소견 없이 외래 추적 중이다.

고 찰

염증성 근섬유 아세포종은 드문 고형 종괴로서 폐와 위장관을 포함하여 전신에 나타날 수 있으나 기관지를 침범하는 경우는 매우 드물다 [1]. 이러한 종양은 이전에는 양성종양으로 분류되었으며 드물게 국소 침윤, 재발 그리고 원격전이와 같은 악성종양의 형태를 가지거나 악성종양으로 전이될 수 있는 종양으로 간주되었다. 그리고 염증성 근섬유 아세포종이 이차적인 반응성 질환이나 혹은 악성종양이나를 구분하는 데 많은 논쟁이 있어왔으나 최근에는 염증성 근섬유 아세포종 환자들에게서 염색체 이상이 발견되어 이차적인 반응성 질환보다는 원발종양의 질환으로 양성종양 혹은 낮은 분화도의 악성종양으로 보고되었다 [2]. 그동안 염증성 근섬유 아세포종은 염증성 가성낭종, 위 육종성 근섬유 증식 (pseudo-sarcomatous myofibroblastic proliferation), 형질세포 육아종 (plasma cell granuloma), 황색종성 가성종양 (xanthomatous pseudotumor), 염증성 섬유육종 (inflammatory fibrosarcoma) 등 다양한 이름으로 불려 왔으며 정확한 원인은 아직 밝혀지지 않았다 [3]. 최근에는 염증성 가성종양을 불균일 질환으로 간주하여 조직학적으로 다음 세 가지로 분류한다. (1) 세포형태

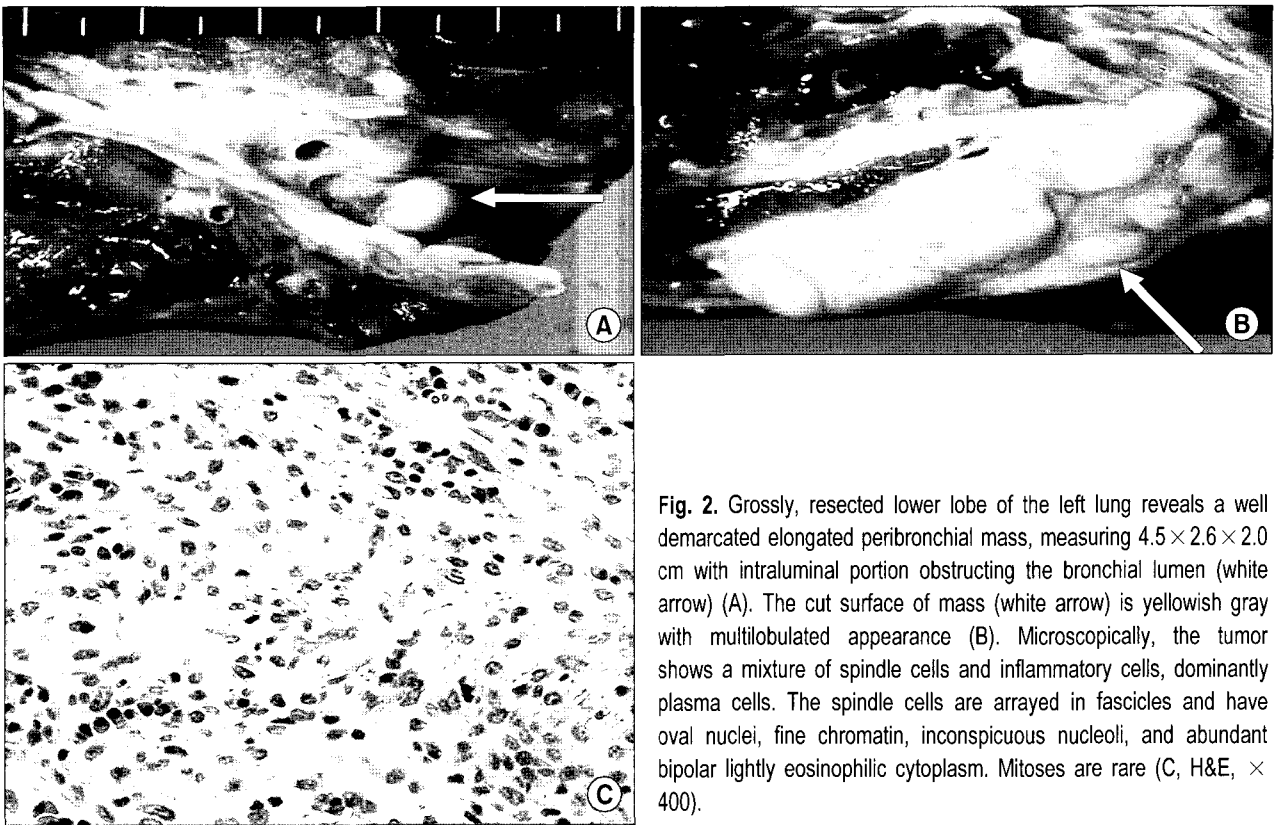


Fig. 2. Grossly, resected lower lobe of the left lung reveals a well demarcated elongated peribronchial mass, measuring 4.5×2.6×2.0 cm with intraluminal portion obstructing the bronchial lumen (white arrow) (A). The cut surface of mass (white arrow) is yellowish gray with multilobulated appearance (B). Microscopically, the tumor shows a mixture of spindle cells and inflammatory cells, dominantly plasma cells. The spindle cells are arrayed in fascicles and have oval nuclei, fine chromatin, inconspicuous nucleoli, and abundant bipolar lightly eosinophilic cytoplasm. Mitoses are rare (C, H&E, × 400).

의 염증성 근섬유 아세포종, (2) 형질세포가 풍부한 형태의 형질세포 육아종, (3) 많은 대식세포나 황색종세포를 함유한 섬유조직구형으로 분류한다[3]. 따라서 염증성 근섬유 아세포종은 염증성 가성종양의 하위군으로서 여러 종류의 교원질, 염증세포와 근섬유 증식을 보이는 방추세포들이 서로 다른 비율로 기질 내에 섞여있다[4]. 염증성 근섬유 아세포종은 모든 연령대에서 나타날 수 있으나 어린이와 청소년에서 특히 잘 나타난다. 염증성 근섬유 아세포종 환자들은 대부분이 증상이 없이 지내다가 흉부방사선 검사에서 독립성 결절이나 종괴의 형태로 발견된다. 이러한 염증성 근섬유 아세포종을 수술 전에 생검을 하면 생검된 소조직에 염증세포가 풍부하게 관찰되므로 술 전 확진은 어렵다고 한다[5]. 면역조직화학염색이 감별진단에 있어 중요하다. 염증성 근섬유 아세포종은 근섬유 아세포들의 분화로 인하여 desmin과 smooth muscle actin 등의 면역조직화학 염색에서 부분적으로 양성인 반면에 섬유종증(fibromatosis), 섬유성 조직구종(fibrous histiocytoma), 섬유육종(fibrosarcoma)과 혈관주위세포종(hemangiopericytoma) 등에서는 음성의 소견을 보이기 때문에 면역조직화학염색이 감별진단에 유용하다[6]. 염증성 근섬유 아세포종은

외과적 절제술로 잘 치료된다. 그러나 불완전 절제 시는 재발할 수 있다. 재발률은 3~24%로 보고되었다[6]. 수술 후의 경과는 좋으나 절제 후 수년이 지나 재발된 예가 있기 때문에 장기간의 추적 관찰이 필요하다[7]. 본 증례 역시 폐엽 절제술로 완전 절제된 경우이나 종양의 특성상 재발의 가능성이 있으므로 장기적인 추적 관찰이 필요하다.

참 고 문 헌

1. Boman F, Champigneulle J, Boccon-Gibod L, et al. *Inflammatory myofibroblastic tumor of the lung with endobronchial, infiltrating, multifocal and recurrent form*. Ann Pathol 1995; 15:207-10.
2. Snyder CS, DellAquila M, Haghighi P, Baergen RN, Suh YK, Yi ES. *Clonal changes in inflammatory pseudotumor of the lung: a case report*. Cancer 1995;76:1545-9.
3. Travis WD, Colby TV, Koss MN, Rosado-de-Christenson ML, Muller NL, King Jr TE. *Miscellaneous diseases of uncertain etiology*. In: King DW. *Atlas of nontumor pathology. Nonneoplastic disorders of the lower respiratory tract*. 1st ed. Washington DC: American Registry of Pathology and Armed Forces Institute of Pathology. 2002;857-900.
4. Kim TS, Han J, Kim GY, Lee KS, Kim H, Kim J. *Pulmonary*

- inflammatory pseudotumor (inflammatory myofibroblastic tumor): CT features with pathologic correlation. J Comput Assist Tomogr* 2005;29:633-9.
5. Sakurai H, Hasegawa T, Watanabe S, Suzuki K, Asamura H, Tsuchiya R. *Inflammatory myofibroblastic tumor of the lung. Eur J Cardiothorac Surg* 2004;25:155-9.
6. Pettinato G, Manivel JC, De Rose N, Dehner LP. *Inflammatory myofibroblastic tumor (plasma cell granuloma): clinicopathologic study of 20 cases with immunohistochemical and ultrastructural observations. Am J Clin Pathol* 1990;94:538-46.
7. Matsubara O, Tan-Liu N, Kenney RM, Mark EJ. *Inflammatory pseudotumors of the lung: progression from organizing pneumonia to fibrous histiocytoma or to plasma cell granuloma in 32 cases. Hum Pathol* 1988;19:807-14.

=국문 초록=

34세 남자 환자가 건강 검진상 우연히 폐종괴가 발견되어 이를 치료하고자 내원하였다. 기관지 내시경과 흉부 컴퓨터 단층촬영상 좌 폐 하엽 기관지내와 주변으로 종괴가 발견되었다. 개흉술을 실시하여 좌 폐 하엽 절제술을 실시하였고 종괴는 좌 폐 하엽 기관지를 침범한 폐 염증성 근섬유 아세포종으로 진단되었다. 기관지를 침범한 폐 염증성 근섬유 아세포종은 매우 드물게 발생하는 것으로 저자들은 이를 치험하였기에 보고하는 바이다.

- 중심 단어 : 1. 기관지
2. 폐수술
3. 근모세포
4. 폐결절