

두피에 발생한 혈관육종의 수술시 Mapping Biopsy의 유용성*

서울대학교 의과대학 성형외과학교실,** 울산대학교 의과대학 성형외과학교실***
강민구** · 박종림** · 김명국** · 장 학** · 민경원** · 고경석***

= Abstract =

**Surgical Treatment of Cutaneous Angiosarcoma of Scalp :
Usefulness of Preoperative Mapping Biopsies***

Min Gu Kang, M.D.,** Jong Lim Park, M.D.,** Myung Good Kim, M.D.,**
Hak Chang, M.D.,** Kyung Won Minn, M.D.,** Kyung Suck Koh, M.D.***

Department of Plastic and Reconstructive Surgery, ** Seoul National University College of Medicine, Seoul, Korea
Department of Plastic Surgery, *** Asan Medical Center, University of Ulsan College of Medicine, Seoul, Korea

Objectives : Cutaneous angiosarcoma is an infrequent but aggressive neoplasm involving the skin of the face and scalp. Unfamiliarity with the clinical manifestations of cutaneous angiosarcoma frequently leads to misdiagnosis and delay in treatment. Complete surgical resection requires the performance of preoperative staging biopsies to determine the true extent of the neoplasm. Intraoperative frozen section analysis to determine the adequacy of the surgical resection is unreliable due to the high false negative rate.

Material and Methods : In five scalp angiosarcoma cases, mapping biopsies were performed at far from the suspected edge of the neoplasm. On permanent pathology, we obtained tumor free margin with occasional focal involvement of the tumor.

Results : Frozen-section analysis of the resected margins is inconclusive, for the subtle diagnostic features of angiosarcoma are distorted by the tissue processing required for frozen-section analysis. The characteristic dermal vessels lined by their malignant cells are collapsed by the freezing process. This results in a high rate of false-negative reports and possibly leads to incomplete resection of the neoplasm.

Conclusion : Our recommendation is to establish the margins of the tumor by performing preoperative evaluations by mapping biopsies.

KEY WORDS : Scalp angiosarcoma · Mapping biopsies · Resection margins.

서 론

안면부와 두피의 혈관육종은 피부의 진피층내에서 발생하

는 악성종양이다. 임상적으로 이것의 성장이 느리고 무증상으로 보여서 진정한 임상적인 특징이 잘못 나타나는 경우가 많고, 5년 생존율이 10%미만이다. 병변은 전형적으로 6cm내지 12cm의 직경을 갖는 큰 종양이며, 특징적으로 정상적인 주변피부로 광범위하게 침습한다¹⁾. Hodgkinson 등²⁾은 외과적 절제범위를 결정하는데 동결절편 검사만으로 가능하다고 주장하였으나, Barttelbort 등³⁾은 5명의 혈관육종 환자들을 동결절편 검사후 영구조직생검을 시행했을 때 2명에서 위음성을 보였기 때문에 동결절편 검사는 양성일 경우 도움을 줄 수 있으나, 음성일 경우 혈관육종의 유무를 확실히 알 수 없다고 주장하였다. 전통적인 개념으로

*본 논문의 요지는 2005년도 제 58차 대한성형외과 추계학술대회에서 구연발표 되었음.

**본 연구는 과학기술부/한국과학재단 우수 연구 센터 육성사업의 지원으로 수행되었음(R11-2005-065).

교신저자 : 장 학, 110-744 서울 종로구 연건동 28

서울대학교 의과대학 성형외과학교실

전화 : (02) 2072-3086 · 전송 : (02) 3675-7792

E-mail : hchang@snu.ac.kr

는 종양을 불완전하게 절제할 수 밖에 없으므로 이를 혈관 육종에 적용하는 데 한계가 있다고 판단되어, 저자들은 종양의 경계를 술전에 정확히 결정하는 것에 기초한 치료계획에 근거하여 5명의 환자를 치료했다.

방 법

2003년부터 2005년까지 본원에서 수술적 치료를 받은 두피에 발생한 혈관육종 5례를 대상으로 하였다. 대상 환자들은 모두 남자였고, 수술 당시 나이는 평균 69.4세(62~77세)였으며, 추적 관찰 기간은 평균 12.6개월(6~26개월)이었다. Mapping biopsy는 종양의 육안상 외측경계선보다 2cm 바깥쪽에 정상이라고 생각되는 6~10여곳에 피부생검용 펀치를 이용하여 시행하였다⁴⁾. 수술은 생검하여 음성이 나온 경계선이나 그보다 약간 넓게 절제하였으며 종양의 침습 깊이에 따라 두개골 절제도 병행하였다. 골결손은 methylmethacrylate로 재건하고 두피는 유리광배근피판과 망상피부이식으로 재건하였다.

수술 당시 원격전이는 없었으며, 수술시 피판은 모두 생존하였고 초기의 합병증은 없었다. 영구조직검사상 tumor free margin을 얻을 수 있었으나 종양이 경계에 근접한 부분도 있었다.

1. 증 례 1

77세 남자환자로 내원 4개월전에 두피에 상처가 생긴후 보존적인 치료를 시행했으나 호전되지 않아 2003년 1월 타대학병원에서 조직 검사상 만성 염증으로 판명되어 변연 절제술 및 국소피판술을 시행했다. 피판괴사 및 출혈이 지속되어 본원 성형외과에 내원하였다. 추가적인 조직검사를 시행한 결과, 혈관육종으로 판명되어 2개월뒤에 mapping위해 multiple punch biopsy (19곳) 시행후 종양세포가 없음을 확인하고, 광범위 절제술 및 두개골 성형술 시행했다. 외과적 절제 범위는 종양의 경계로부터 2cm를 띄어서 시행했다. 두개골을 전층으로 제거하고 methylmethacrylate로 대치후 광배근 유리피판술 및 분층피부이식술 시행했다. 피판은 완전 생존하였고, 영구조직검사상 경계부 종양은 없었으나, 3시 방향이 종양에서 매우 가까운 것으로 나타났(1mm 이하). 추적관찰 기간은 9개월이었으며, 폐전으로 사망하였다.

2. 증 례 2

75세 남자 환자로 내원 6개월전에 시작된 두피에 궤양을 가진 무통성 종양이 있었으며, 타병원에서 조직검사상 편평 세포암으로 판명되어 본원 외과에 내원했다. 조직검사상 혈관육종으로 판명되었으며, 4군데에서 mapping biopsy를 시행했으며 종양은 발견되지 않았다. 외과적 경계는 종양이 있을 것으로 의심되는 홍반으로부터 2cm 밖에서 광범위 절

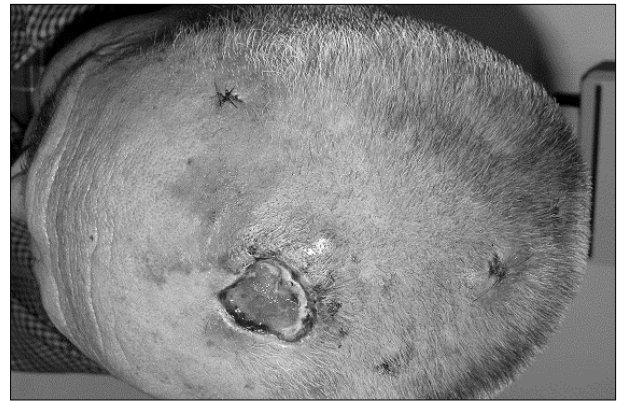


Fig. 1. Preoperative view of the 75-year-old male patient with angiosarcoma.

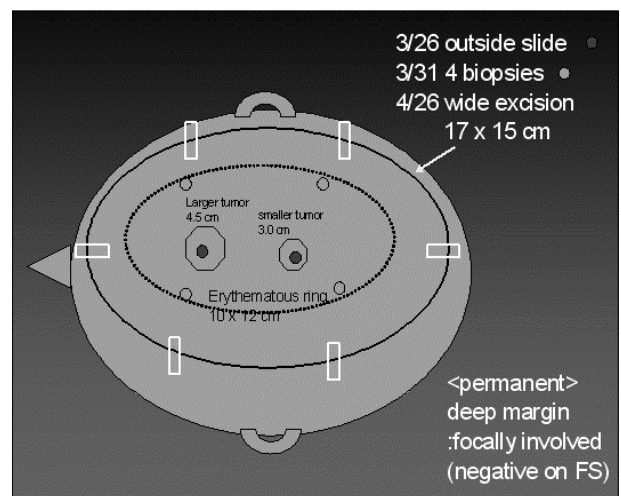


Fig. 2. Mapping biopsies.

제술과 광배근 유리피판술 그리고 분층 피부이식술을 시행했다. 영구조직검사상 심층 경계부에 국소 침윤소견이 발견되었다. 술후 6개월째 호흡곤란있어 폐단층 촬영상 폐전이 소견보여, 보존적 치료 시행했으나 사망하였다(Fig. 1-5).

3. 증 례 3

62세 남자 환자로 본원 내원 6개월전에 두피에 통증을 동반한 결절이 있어서 타병원에서 조직검사를 시행하여 혈관육종이 의심되어 광범위 절제술 시행했다. 혈관육종이 재발되어 본원에서 광범위 절제술 및 분층 피부이식술을 시행했다. 술후 4개월에 뇌와 두피에 방사선 치료를 시행했다. 수술후 3년만에 전두부에 새로운 종양이 발견되어 조직검사 결과 재발된 혈관육종으로 판명되어, 10군데 mapping biopsy 시행후, 6군데에서 2차로 mapping biopsy 시행했다. mapping biopsy시행후, 광범위 절제술 및 광배근 유리피판술을 시행했다. 광범위 절제술의 외과적 외측 경계는 병변부로부터 2cm, 깊이는 이전 피부이식술 부위는 두개골 절제술을 시행하고, methylmethacrylate로 대치했으며, 그 외 부분은 골막까지 포함하여, 두피를 제거했다. 영구 조직 검사상 경

계부위에 종양은 없었다. 추적관찰 기간은 26개월이었으며, 국소 재발없이 생존하고 있다.

4. 증례 4

72세 남자 환자로 1년전 전두부에서 발생한 종양을 주소로 내원하였다. 피부과 의원에서 치료하였으나, 호전되지 않아 본원 피부과에서 amyloidosis, lichen simplex chronicus 의심하에 조직검사후 혈관육종으로 판명되어, 본원 성형외과로 전원되었다. 외과적 절제 범위를 종양의 경계로부터 2cm로 정하고, 5군데에서 multiple mapping biopsy 시행하였으며, 1곳에서 양성으로 보여, 추가로 1.5cm밖에서 종양절제를 추가 했다. 광범위 절제술과 광배근 유리피판술 그리고 분층 피부이식술을 시행했으며, 방사선 치료(63Gy)를

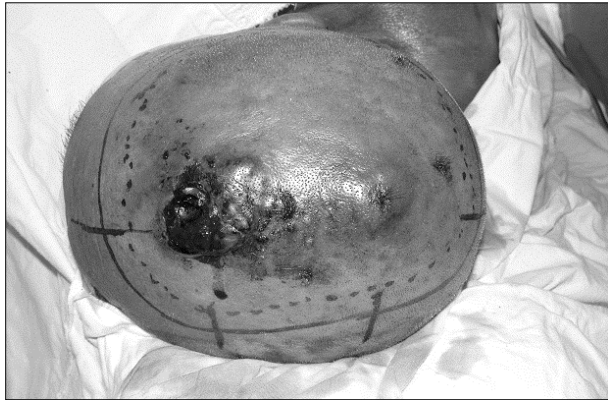

Fig. 3. Preoperative mapping biopsy were performed circumferentially with at least 2cm margin around erythematous lesion to determine the true extent of the neoplasm.

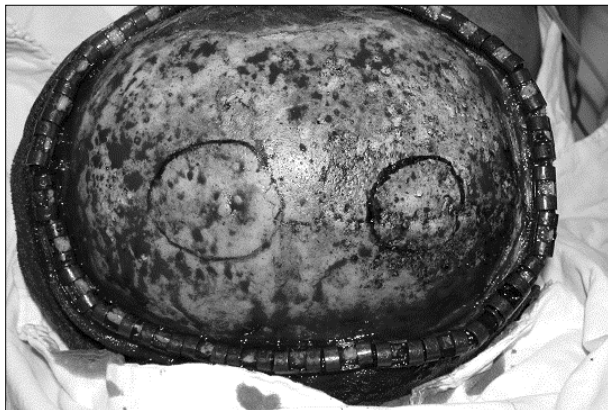

Fig. 4. Wide excision.

시행했다. 12개월간 재발이 없는 상태로 생존하고 있다.

5. 증례 5

63세 남자 환자로 2개월전부터 우측 두정부에 출혈을 동반한 두피 종양을 주소로 내원했다. 조직검사상 혈관육종으로 판명되어 종양의 절제 범위는 종양으로부터 2cm에서 mapping biopsy를 시행한후 종양이 없음을 확인하고, 광범위 절제술과 광배근 유리피판술 그리고 분층피부이식술을 시행했다. 술후 10개월간 재발이 없는 상태로 지내고 있었다(Table 1).

고찰

혈관육종은 혈관의 내피세포에 기원하는 드문 악성종양으로 임상적으로 4가지 유형으로 나눌 수 있는데, 노인의 두피와 안면에 발생하는 혈관육종, 만성 림프부종에 이차적으로 생기는 혈관육종, 다량의 방사선 조사후 생기는 혈관육종 및 악성 증식성 혈관내피세포종 등으로 분류된다. 두피와 안면에 발생하는 혈관육종이 가장 흔하며, 노인층에 잘 발생하며 남자에서 약간 더 빈도가 높고 안면보다는 두피에서 더욱 호발하는 것으로 알려져 있다⁵⁾. 혈관육종을 가진 환자를 치료하는 모든 의사들의 공통된 문제는 수술장에서 종양의 전체 범위를 결정할 수 없다는 데 있다⁶⁾. 저자들은 절제부의 경계에 대한 동결절편분석만으로는 절제가 불완전하다고 생각하는 데, 이것은 동결절편분석에 요구되는 조직처리에 있어서 왜곡을 보이기 때문이다. 혈관육종 세포



Fig. 5. LD muscle free flap was transferred to recipient site.

Table 1. Clinical presentation of angiosarcoma

Sex/Age	Size	Permanent biopsy	Mapping biopsy	RT	Survival	Followup duration
M/77	10.5×8.5cm(recurrent)	Negative	+	-	Death(lung metastasis)	9 months
M/75	3×4cm, 4×6cm	Negative	+	-	Death(lung metastasis)	6 months
M/62	5×6cm(recurrent)	Negative	+	+	Alive	26 months
M/71	5×4.5cm	Negative	+	+	Alive	12 months
M/62	3×4cm	Negative	+	-	Alive	10 months

에 의해 둘러싸인 특징적인 진피혈관은 동결과정에 의해서 붕괴된다. 이 결과 높은 위음성이 나타나고, 종양의 불완전한 절제를 초래할 수 있다³⁾.

저자들은 더욱 확실한 종양의 제거를 위해 mapping biopsy를 이용하여 술전에 평가를 통해 종양의 경계를 결정했다. 이것은 의심스런 종양의 경계로부터 원형으로 거리를 증가시키면서 시행한다. 조직검사 결과들을 지도를 그려서, 절제 범위를 결정했다. 최종 절제는 조직검사 위치 사이에 있는 미발견된 혈관육종을 제거하기 위해서 주변 경계보다 약간 더 크게 시행했으며, 재건술은 결손부의 요구량에 따라 시행했다.

대부분의 전이는 첫 24개월내에 발생한다. 전이는 림프관성 또는 혈행성이므로 광범위 절제술시에 국소 림프절 절제술의 필요성에 대해 논란이 있으나, 두피에서 발생한 혈관육종의 경우는 경부 림프절로 전이 되므로 림프절 비대가 있는 경우에 경부림프절 제거술이 추천된다⁷⁾.

모든 환자들은 수술부위와 주변피부 경계에 술후 방사선요법의 전과정을 받는다. 이것은 주변조직에 최소량의 손상만 주면서 피부에 최대량이 공급되도록 한다. 방사선치료는 상처가 안정되어 있다면 일반적으로 술후 3주째 시작한다. 총 5000에서 6000 rads의 방사선을 5~6주에 걸쳐 조사한다⁸⁾.

전술한 치료원칙을 이용하므로써, 모든 환자에서 종양의 국소조절이 가능했다. 저자들은 종양의 진정한 범위를 정확하게 결정하므로써 일차적인 병변을 보다 확실하게 치료할 수 있는 최선책을 제시했다. 저자들은 일차적 병변을 조절할 수 있는 mapping biopsy가 향상된 결과를 가져다 준 중요한 요소임을 제시했다.

결 론

혈관육종은 재발이 흔하고 원격전이도 조기에 일어나기

때문에 예후가 매우 불량하다. 초기 피부병변의 적절한 절제범위는 육안으로는 판단이 어려우며 수술시 동결절편으로는 위음성의 가능성이 있어 범위결정에는 부적절하다. 피하조직까지 포함한 영구 조직검사로만 종양의 퍼진 정도를 비교적 정확하게 알수 있기 때문에 수술전에 mapping biopsy를 통해서 보다 확실한 종양의 경계를 정할 수 있을 것으로 기대되며, 수술전 생검상 음성인 곳이라도 그 주변 부위는 세심한 주의하에 충분한 절제가 필요하다고 사료된다.

중심 단어 : 두경부 혈관육종 · 지도상 조직검사 · 절제 경계.

References

- 1) Bullen R, Larson PO, Landeck AE, et al: *Angiosarcoma of the head and neck managed by a combination of multiple biopsies to determine tumor margin and radiation therapy. Dermatol Surg.* 1998;24:1105-1110
- 2) Hodgkinson DJ, Soule EH, Woods JE: *Cutaneous angiosarcoma of the head and neck. Cancer.* 1979;44:1106-1113
- 3) Barttelbort SW, Stahl R, Ariyan S: *Cutaneous angiosarcoma of the face and scalp Plast Reconstr Surg.* 1989;84:55-59
- 4) Liu AC, Kapp DS, Egbert B, Waters L, Rosen JM: *Angiosarcoma of the face and scalp. Ann Plast Surg.* 1990;24:68-74
- 5) Kacker A, Antonescu CR, Shaha AR: *Multifocal angiosarcoma of the scalp: a case report and review of the literature. Ear Nose Throat Journal* 1999;78:302-305
- 6) Pawlik TM, Paulino AF, McGinn CJ, et al: *Cutaneous angiosarcoma of the scalp. Cancer.* 2003;98:1716-1726
- 7) Fedok FG, Levin RJ, Maloney ME, Tipimenei K: *Angiosarcoma: Current review Am J Otolaryngol.* 1999;20:223-231
- 8) Morgan MB, Swann M, Stomach S, Eng W, Smoller B: *Cutaneous angiosarcoma: a case series with prognostic correlation. J Am Acad Dermatol.* 2004;50:867-874