

다형성선종에서 연골유래형성단백의 발현

이황재 · 김철환 · 김경욱

단국대학교 치과대학 구강악안면외과학교실

Abstract (J. Kor. Oral Maxillofac. Surg. 2007;33:247-255)

EXPRESSION OF CARTILAGE DERIVED MORPHOGENIC PROTEIN IN PLEOMORPHIC ADENOMA

Hwang-Jae Lee, Chul-Hwan Kim, Kyung-Wook Kim

Department of Oral & Maxillofacial surgery, College of Dentistry, Dankook University

The bone morphogenetic protein(BMP) can promote migration and growth of mesenchymal cells and initiate process for bone and cartilage formation. Cartilage-derived morphogenic protein(CDMP)-1 and -2 belong to the bone morphogenetic protein family in the transforming growth factor(TGF)- β superfamily. Although pleomorphic adenoma of the salivary glands is an epithelial tumor, it frequently shows ectopic cartilaginous formation with biomolecular studies. The mechanism of pathogenesis in cartilaginous formation is still controversy.

We examined the expression and localization of CDMP-1 and -2, in comparison with the localization of cartilaginous matrix proteins, in human normal salivary glands and 20 cases of pleomorphic adenoma using immunohistochemical methods.

The results were followed.

1. CMP-1 was immunolocalized in the striated ducts and the intercalated ducts, but not expressed in excretory duct, CDMP-2 was not expressed in the normal salivary glands.
2. CMP-1 was immunolocalized in the ductal cell and cuboidal neoplastic myoepithelial cells around the chondroid areas of the pleomorphic adenomas, whereas these molecules were not localized in the spindle-shaped neoplastic myoepithelial cells of the myxoid element in these tumors. CDMP-2 was expressed neither in normal salivary glands nor in any elements of the pleomorphic adenomas.
3. In transmission electron microscopic view, the tumor cells are composed of modified myoepithelial cells between hyaline and myxoid stroma.
4. In Immuno-blot analysis, strong overexpression of CDMP-1 was frequently seen in pleomorphic adenomas, but the level of CDMP-2 was expressed minimally in pleomorphic adenoma.

From the these results, it should be suggested that undifferentiated neoplastic myoepithelial cells around the chondroid areas expressed CDMP-1 and suggested that this molecule may play a role in the differentiation of neoplastic myoepithelial cells in pleomorphic adenoma, but not CDMP-2.

Key words: Pleomorphic adenoma, Cartilage-derived morphogenic protein(CDMP)

I. 서 론

골 및 연골의 분화과정에 관여하는 성장인자 중, 전환성장인자- β (transforming growth factor- β)는 연골 분화의 표현형의 성장을 촉진하며, 또한 골 형성 분화를 억제하기도 한다^{1,3)}. 골형성단백(Bone Morphogenic protein)은 구조적으로는 전환성장인자

와 유사하지만, 이소성 골과 연골의 형성을 촉진하는 작용을 한다^{4,5)}. 이러한 골형성단백은 간엽세포들의 이동과 성장을 촉진하여 골 및 연골의 형성 반응을 시작하게 한다⁶⁾. 이와 유사한 연골유래형성단백-1, 2(cartilage derived morphogenic protein-1, 2; CMP-1, 2)는 성장인자-5, 6으로도 알려져 있으며, 골형성단백 subfamily에 속하는 하위군으로서, osteogenin-1과 관련된 골형성단백으로 알려져 있다^{7,8)}. 분자생물학적 연구에 의하면, 연골이형성증을 가진 환자에서 연골유래형성단백-1의 유전자 변이가 나타나는 것으로 인해 그 생물학적 기능은 특히 연골조직과 관절조직에서 특히 나타난다^{9,11)}. 또한 연골유래형성단백은 골수 간엽세포의 골아세포 분화를 촉진하고 관절면의 연골세포의 대사활동을 촉진시킨다^{12,13)}.

김 경 욱

330-716 충남 천안시 안서동 29

단국대학교 치과대학교 부속병원 구강외과

Kyung-Wook Kim

Dept. of OMFS, College of Dentistry, Dankook University,

29 Amseodong, Choenan, Chungnam, 330-716, Korea

Tel: 82-41-550-1994 Fax: 82-41-551-8988

E-mail: kkwoms@dku.edu

다형성선종(pleomorphic adenoma)은 대표적인 타액선의 양성 종양으로 조직소견 상, 상피성분(epithelial element)과 점액상(myxomatous)의 간엽간질(mesenchymal stroma)로 특징 지워지고 이들의 성장과 분포가 다양하며 다형의 양상을 나타낸다. 이 종양은 대부분 이하선에 발생되며 30-50대에 호발하며, 작고 무통성의 소결절로 시작되어 증식성 양상을 보인다. 구개에 발생하는 다형성선종은 골 조직으로의 침윤은 나타나지 않는 것으로 알려져 있다¹⁴. 간엽조직의 연골성 조직은 다형성선종의 조직학적 특성으로 나타나며, 이전의 연구에 의하면 종양세포 내의 종양성 근상피세포가 연골성 조직으로 변환되는 사실을 보고한 이래로¹⁵⁻¹⁷, 다형성선종의 연골성 조직의 유래에 대한 기전의 논란이 있어 왔다. 최근 설에 의하면 골형성단백의 합성과정을 통하여 다형성선종의 종양세포가 연골조직의 합성에 관여한다는 사실이 밝혀졌다¹⁸.

본 연구는 골형성단백의 일종인 연골유래형성단백이 다형성선종에서 발현되는 양상을 관찰하고 종양 발생과정에서 어떻게 관여하는지를 살펴보고자 하였다.

II. 연구재료 및 방법

1. 연구재료

정상 타액선 조직을 대조군으로 사용하였고 구강내 발생한 다형성선종 10례를 실험군으로 배정하였다. 종양세포를 절취하여 중성 포르말린에 고정 후 4 μm 파라핀 절편을 제작하고 통법에 의한 H&E 염색을 시행하였으며 광학현미경 하에서 조직병리학적 특징을 관찰하였다.

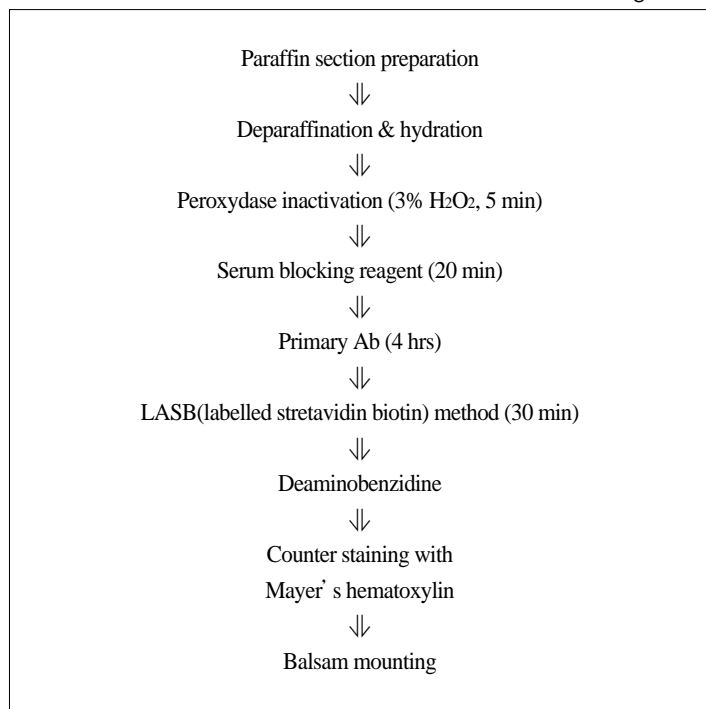
2. 면역조직화학적 검사

먼저 절취한 조직을 고정한 후 Poly-L-Lysine으로 처리된 슬라이드에 4-8 μm 파라핀 절편을 제작하고 면역조직화학적 염색을 시행하기 위하여 절편을 0.3% H₂O₂에 5분간 부란시키고 10 mM phosphate buffer solution(PBS)으로 세척한 후 제 1차 항체로 4시간 처리한 후(Table 1) LSAB(labelled streptavidin biotin)법으로 30분간 처리하고 난 후 발색제로 diaminobenzidine을 이용하

Table 1. Specification of primary antibody used in this study

Antibody	Clone	Dilution	Manufacture
CMP 1	Polyclonal	1:100	Immuno & Bio
CMP 2	Polyclonal	1:100	Immuno & Bio

Table 2. Procedure for immunohistochemical staining



였다. 조직표본을 발삼으로 봉입한 다음 Mayer's Hematoxylin 으로 대조염색을 시행하여 광학현미경으로 200배하에서 관찰하였다(Table 2).

3. Immuno-Blot 분석법을 이용한 막기질 성분의 추출

① Glycosaminoglycan의 동정 : 조직을 95% 수용성 에탄올에 넣은 후, acetone으로 건조하고 조직을 분쇄하였다. Protein-glycosaminoglycan linkage의 결합을 분리하기 위하여 건조 분말 조직을 0.3N NaOH 용액에 넣고 4°C에서 하룻동안 유지하였다. 혼합물을 4N HCl 와 1M Tris-HCl (pH 8.0)을 이용하여 pH가 8.0이 되도록 하고, Pronase-P(5mg/g 건조조직)를 넣고 toluene을 첨가한 후, 40°C에서 20시간 동안 부화시킨 후, 혼합물을 10,000 g로 15분간 원심 분리하여 상층액을 모으고, 상층부의 glycosaminoglycan을 1% potassium acetate 를 포함하는 95% 수용성 에탄올에 침전시켰다. 80% 수용성 에탄올로 씻고 acetone으로 건조시킨 후, 조직 0.1 g을 1 ml 증류수에 용해하였다.

② Glycosaminoglycan의 전기영동
Glycosaminoglycan의 전기영동은 5 cm의 cellulose acetate 흡착지에 0.2 M calcium acetate buffer를 이용하여 1 mA/cm 으로 3시간 동안 전극을 걸고, 2μl 를 흡착지에 점적한 후, 흡착지를 Alcian blue로 염색하고 densitometer로 관찰하였다.

4. 투과전자현미경(TEM)을 이용한 종양 세포의 관찰

종양 조직을 1 mm의 크기로 잘라 2.5% glutaraldehyde에 넣은 후 고정액은 acetate veronal를 사용하여 pH 7.2로 완충시키고 1% osmium tetraoxide를 사용하여 30-60 분 후고정하였다. 고정액을 증류수로 씻어낸 후 알코올로 탈수시키고, n-butyl methacrylate에 침윤시킨 후, 젤라틴 캡슐에 포매하고 60°C에서

중합하고 촉매제는 1% benzoyl peroxide를 사용하였다. 0.2 mm 정도 되는 블록에서 초박절편을 제작하고 탄소격자상에 올려놓고 Uranyl acetate와 lead citrate로 염색한 후 투과전자현미경 (JEOL JEA CX II, JAPAN)으로 관찰하였다.

Ⅲ. 연구 결과

1. H & E 소견

다형성선종의 조직소견은 상피세포, 근상피세포 및 간엽조직 성분을 포함하는 매우 다양한 조직소견을 보였으며, 종양은 결합조직의 피낭으로 잘 경계가 되어 있었으며, 상피세포의 양상은 다양하게 나타나 있어, 분명한 선도관 구조를 보이기도 하였으며 상피세포의 소규모 엽을 형성하기도 하였으며, 세포 형태는 선상, 침상, 다각형의 모양을 나타내기도 하였다. 선도관 구조 내에는 호산성 물질을 함유하고 있었으며, 간질 조직 부위는 연골성, 초자질성, 점액성 간질조직이 모두 나타났으며, 특징적으로 소성조직인 점액성 간질조직에 높은 비율로 근상피세포가 나타났다(Fig. 1, 2).

2. 면역조직화학적 염색 결과

1) 대조군 염색 소견

정상타액선의 조직에서의 연골유래형성단백-1의 발현은 선조도관 및 개재도관에 양성반응을 나타내었고(Fig. 3), 연골유래형성단백-2의 발현은 음성반응을 나타내었다(Table 3).

2) 실험군 염색 소견

연골유래형성단백-1의 발현은 도관내세포와 도관을 이루는 세포, 산재된 근상피세포에는 음성반응을 나타내었으나, 점액성조직 및 세포에서는 양성반응을 나타내었고, 초자양 변성된

Table 3. Immunohistochemical staining of CMP in normal salivary gland

Striated duct	Intercalated duct	Excretory duct	Acinus cell
CMP 1	+	+	--
CMP 2	-	-	--

(-: negative, +/-; weak, +: mild, ++: moderate, +++: strong stained)

Table 4. Immunohistochemical staining of CMP in pleomorphic adenoma

	Tubulo-glandular structure		stromal area			
	inner cells	outer cells	hyalin	myxiod	chondroid	undifferentiated myoepithelial cell
CMP 1	-	-	-	+++	+/-	+
CMP 2	-	-	-	-	-	-

(-: negative, +/-; weak, +: mild, ++: moderate, +++: strong stained)

부위와 세포영역에서는 미약한 양성반응을 나타내었다(Fig. 4-6). 연골유래형성단백-2의 발현은 도관내세포와 도관을 이루는 세포에 미약한 양성반응, 산재하는 근상피세포, 점액성조직에서, 초자양 물질 및 초자양 부위 영역에서는 음성반응을 나타내었다(Fig. 7, 8)(Table 4).

3. Immuno-blot 분석을 이용한 CMP의 동정

Immuno-blot 분석법을 이용한 기질 성분을 추출한 후, 전기영동을 시행한 결과, 다형성선종에서는 CMP 1은 강한 뚜렷한 밴드를 형성하는 것으로 보아 고도로 발현하였으나, CMP 2는 거의 검출되지 않았다(Fig. 9, 10).

4. 투과전자현미경(TEM)을 이용한 종양 세포의 관찰

다형성선종에서 점액성 물질 사이에 미분화된 근상피세포가 형질세포 모양, 타원형 모양, 방추형 모양을 보였으며(Fig. 11), 초자양 조직 인접부위에서 보이는 미분화 근상피세포는 세포질 내에 공포가 많으며, 핵이 다양한 모습을 하고 있었다(Fig. 12).

IV. 총괄 및 고찰

다형성선종은 타액선 종양 중 가장 흔히 빈발하는 종양으로서¹⁹, 형태조직학적으로 상피세포성분, 근상피세포, 점액성 및 연골성의 간엽 조직성분 등이 아주 다양하게 나타나는 것이 특징적이다^{20,21}. 다형성선종은 혼합종(mixed tumor)라고도 명명된 양성 종양으로, 이 혼합종의 의미는 상피조직과 간엽조직으로 구성된 종양을 의미한다²². 다형성선종의 조직학적인 세포 구성 성분은 크게 상피세포와 근상피세포의 2가지 형태로 세포 구성이 이루어지며²³, 간엽성 조직은 매우 다양하게 나타난다고 하였다. 종양조직의 선관구조 부위에서는 선관구조의 내강을 이루는 상피세포는 입방형, 다각형의 세포로 구성되어 있고, 그 주위에 방추형의 근상피세포로 이루어지며, 간엽조직은 근상피세포와 섞여 있으며, 일부에서는 간엽조직에서 초자화가 일어나기도 하고, 혹은 연골성, 지방세포, 심지어는 골조직까지도 나타날 수 있다. 다형성선종에서의 근상피세포는 1898년 Zimonermann에 의해 처음 기술되었으며, 선관 상피층의 기저부위나 개재관 혹은 선조관의 기저부위에 존재한다^{24,25}. 정상적인 근상피세포는 세포질에 존재하는 근원섬유의 작용으로 분비단위의 압력을 높혀 타액의 분비를 촉진하는 기능을 가지고 있으며, 변화가 많은 분화로 인하여 다양한 간질조직을 구성하는 주된 세포이다²⁶.

이 종양의 발생기원은 매우 다양하게 나타나는데 다형성선종의 세포 분화를 위해 일반적으로 받아들여지고 있는 이론은 첫째, 상피성분과 간엽성분에서 함께 종양이 발생한다는 설과, 둘째, 상피성분에서 단독으로 종양이 발생하며 간엽 성분 즉 점액성, 연골성 조직 등은 상피세포에서 직접 만들어지거

나 간엽세포로 변형되어 발생한다는 설이 있으며²⁷, 셋째, 종양이 상피세포에서 유래되고 자극을 받은 비종양 조직의 간엽성 조직이 이형성(dysplasia)을 이루어 연골성 조직으로의 변성과정을 거친다는 이론이다²⁸. 현재는 상피성 기원으로 종양이 발생하는 것이 정설로 받아들여지고 있다^{25,27,29,30}.

다형성선종 종양의 세포 구조의 전자현미경적 소견은 그 구성 세포가 관세포, 선방세포, 근상피세포, 및 미확정세포로 구성되어, 점액성 및 연골성 기질 부분에는 근상피세포가 주된 세포로 나타난다고 하였으며^{23,25,31,32}, 본 연구에서의 투과전자현미경의 결과와 같이, 대부분의 세포로 충만된 부분은 관세포로 구성되어 있었고, 점액성 부분은 근상피세포가 주로 나타났으며, 그 외에도 미확정세포가 섞여 나타났다. 근상피세포는 핵이 길게 늘어나 있고, 이 염색질이 핵막의 변연을 따라 분포하고, 세포소기관은 세포의 변연을 따라 분포하고 세포막으로부터는 세포질 돌기를 내거나 용모를 형성하여 주위 세포와는 desmosome으로 연결되어 있었다. 이는 다형성선종의 조직학적 발생 기원과 관련된 이전의 미세 구조 연구의 결과와 유사하며^{25,27}, 이는 다형성 선종이 간엽성 기원이라기보다는 상피성 기원에서 유래한다는 현재의 학설을 뒷받침하여 준다. 다형성선종은 이와 같이 복잡한 조직학적 소견을 보이며, 상피성 세포, 근상피성 세포, 그리고 변형성 근상피세포가 점액성, 초자성, 연골성 형태가 종양 조직 내에 혼재되어 섞인 형태로 특징지어 진다³³. 일반적으로 많은 문헌에서는^{34,40} 근상피세포가 다형성 선종의 조직학적 다양성을 이루는 가장 주된 역할을 한다고 알려져 왔으나, 이 종양의 세포형태학적 차이에 따른 연구는 명백히 밝혀지지 않았다. 세포의 간질은 다형성 선종의 다양한 조직학적 다양성에 따른 조절 인자로서의 가능성을 가지고 있다. 정상 분비선 조직에서의 세포의 간질은 장기형성(organogenesis) 및 형태 발생에 기초적인 역할을 담당하며, 분비선의 분화, 분화기의 유지 등에도 깊이 관여하는 것으로 알려져 왔다^{42,43}. 또한, 세포의 간질 조직 중에서 기저막 부위에 존재하는 단백질은 다형성선종의 표현형의 중요한 조절 요소로 밝혀져 왔다^{44,48}.

골 및 연골의 분화과정에 관여하는 성장인자 중, 전환성장인자- β (transforming growth factor- β)는 연골 분화의 표현형의 성장을 촉진하며, 또한 골 형성 분화를 억제하기도 한다⁴⁹. 골형성단백(Bone Morphogenic protein)은 구조적으로는 전환성장인자와 유사하지만, 이소성 골과 연골의 형성을 촉진하는 작용을 한다⁴⁵. 이러한 골형성단백은 간엽세포들의 이동과 성장을 촉진하여 골 및 연골의 형성 반응을 시작하게 한다⁶. 이와 유사한 연골유래형성단백-1, 2(cartilage derived morphogenic protein-1, 2; CMP-1, 2)는 성장인자- 5, 6으로도 알려져 있으며, 골형성단백군에 속하는 하위군으로서, osteogenin-1과 관련된 골형성단백으로 알려져 있다^{7,8}. 분자생물학적 연구에 의하면 연골이형성증을 가진 환자에서 연골유래형성단백-1의 유전자 변이가 나타나는 것으로 인해 그 생물학적 기능은 특히 연골조직과 관절조직에서 특히 나타난다^{9,11}. 또한 골유래형성단백은 골수 간엽세포의 골아세포 분화를 촉진하고 관절면의 연골세포의 대

사활동을 촉진시킨다^{12,13}). 최근의 연구에 의하면, 연골유래형성단백-1, 2가 송아지의 연골에서 추출되어 클론화되었다⁸). 연골유래형성단백은 골형성단백의 일종으로서^{8,49}) 실험적 연구에서 골과 연골을 형성하는 인자로서 연골유래형성단백-1은 인체 배아기에서 주로 사지골의 발생과정에서 연골성 core 또는 연골전 간엽조직 단계에서 발현되며, 연골유래형성단백-2는 사지골의 골화 단계의 연골세포에서 주로 발현된다⁸). Chang 등의 연구에 의하면, 배아조직에서의 연골유래형성단백의 연구에서 연골유래형성단백-1 mRNA는 단지 출생 후 관절연골과 환상연골에서에서 3 kb의 밴드로 나타나며, 연골유래형성단백-2 mRNA는 배아기에서만 관절연골과 환상연골에서 4.6kb 밴드로 나타난다고 하였다⁸). 이와 같은 사실은 연골유래형성단백-2가 연골내골화 단계의 초기단계에서 연골세포의 분화에 관여하는 것을 의미한다⁴⁹). 뿐만 아니라, 배아 연골에서의 높은 발현은 출생 후 연골의 표현형의 유지에 역할을 하는 것으로 추정된다. 그러나 연골유래형성단백-1, 2는 중축골에는 나타나지 않는다. 유전자 재조합된 연골유래형성단백-1은 연골형성반응을 촉진시키고, 골형성 반응도 일정 부분 촉진시킨다^{49,50}). 따라서 연골유래형성단백은 연골전구세포의 수를 증가시키며, 연골세포의 분화를 촉진한다.

간엽조직의 연골성 조직은 다형성선종의 조직학적 특성으로 나타나며, 최근 연구에 의하면 종양세포 내의 종양성 근상피세포가 연골성 조직으로 변환되는 사실을 보고한 이래로¹⁵⁻¹⁷), 다형성선종의 연골성 조직의 유래에 대한 기전의 논란이 있어 왔다. 최근 학설에 의하면 골형성단백의 합성과정을 통하여 다형성선종의 종양세포가 연골조직의 합성에 관여한다는 사실이 밝혀지게 되었다¹⁸). 명백한 연골성 조직이 나타나지 않는 조직에서의 분화과정에서 골형성단백의 발현이 발견되어 왔으며^{51,52}), 이러한 발견은 연골성 조직을 포함하지 않는 다형성선종에서는 골형성단백이 연골 형성을 유도하지 않지만, 종양세포의 분화과정이나, 세포의 간질의 생산과정에서 중요한 역할을 한다⁵³).

다형성선종에서의 연골성 조직의 형성기전은 2가지의 가설이 있다. 먼저, 상피성 종양세포에서 분비된 골형성단백은 간엽 간질세포가 연골세포로 분화하도록 유도하는 설이며, 다른 가설은 상피성 종양세포, 즉 변형 근상피세포가 연골성 표현형을 획득하여 자체에서 골형성단백이 반응하여 제2형 콜라겐을 합성한다는 설이다. 이 가설은 배아 상피세포에서 일시적으로 제2형 콜라겐을 합성한다는 사실이 이미 밝혀져 왔으며^{54,55}), 다형성선종에서의 연골 형성의 기전은, 어떤 세포가 연골세포의 표현형으로 변화하는 지가 관건이다. Lyons 등의 연구에 의하면⁵¹), 연골형성과정에서의 연골세포의 특수한 표현형에 대하여, 인체에 있어 골형성단백-6이 다형성선종의 연골형성 과정에 관여한다고 하였다. 방추형 구조의 근상피 종양세포에서 생성된 골형성단백은 paracrine 기전을 통하여 연골조직을 유도하며⁵⁶) autocrine 기전을 통하여 연골조직을 유지한다⁵⁷). 다형성선종에서 골형성단백과 섬유아세포 성장인자가 점액성 간질부위의 방추형 근상피세포에서 나타나며, 이는 근

상피세포의 종양성 분화와 밀접한 관계가 있는 것으로 알려져 있다^{56,58}).

본 연구에서는, 비록 정상 타액선에서 선조도관에는 근상피세포가 미약하지만 연골유래형성단백-1의 발현이 나타났다. 따라서 연골유래형성단백-1은 선조도관 구조의 형태적 형성 과정에 관여하는 것으로 사료되었다. 정상 타액선과 다형성선종에서는 연골유래형성단백-2의 발현은 거의 나타나지 않았다.

이 사실은 연골유래형성단백-2는 다형성선종의 연골 분화에 관여하지 않는 것으로 생각되며, 또한 정상타액선의 분화에도 영향을 끼치지 않는 것으로 생각되었다. 다형성선종에서 연골유래형성단백-1의 발현이 나타났는데, 이는 연골형성 표현형 세포로 간주되었다.

V. 결 론

본 연구에서는 20례의 다형성 선종을 절취하여 10% 중성포르말린에 고정된 후 4 μ m 파라핀 절편을 제작하고 염색을 시행하여 광학현미경하에서 조직병리학적 특징을 관찰하고, 면역조직화학적 염색을 시행하여 골형성단백 군의 종류인 연골유래형성단백의 발현 특성을 관찰하고, Immuno-Blot 분석법을 이용한 연골유래형성단백의 추출과 투과전자현미경을 이용한 종양 세포의 관찰을 시행하여, 다형성 선종 세포에 존재하는 연골유래형성단백의 분포, 종양세포 조직에서의 발현을 통한 종양세포의 생물학적 양태를 살펴 다음과 같은 결과를 얻었다.

1. 정상 타액선에서 면역조직화학적 검사 상, 연골유래형성단백-1은 선조도관 및 개재도관에 양성반응을 보였으나, 분비도관에서는 음성반응을 보였으며, CMP 2는 모든 세포에서 음성반응을 보였다.
2. 다형성선종에서 면역조직화학적 검사 상, 연골유래형성단백-1의 발현은 도관내세포와 도관을 이루는 세포, 산재된 근상피세포, 초자양 변성된 부위와 세포영역에서는 미약한 양성반응을 나타내었다. 그러나 점액성 조직 및 미분화 근상피세포에서는 양성반응을 나타내었다. 연골유래형성단백-2의 발현은 도관내세포와 도관을 이루는 세포에 미약한 양성반응, 산재하는 근상피세포, 점액성 및 초자양 부위에서는 음성반응을 나타내었다.
3. Immuno-blot 분석에서는 다형성선종에서 연골유래형성단백-1은 고도 발현하였으나, 연골유래형성단백-2는 거의 검출되지 않았다
4. 투과전자현미경 소견에서는 다형성선종에서 나타나는 점액성 물질 및 초자양 물질 사이에서 다양한 형태의 미분화된 근상피세포가 관찰되었다.

위의 결과에서 다형성선종의 미분화 근상피세포에서의 연골유래형성단백-1 발현은 점액성 및 초자양 조직에서 이 종양을 형성하는 데 관여하나 연골유래형성단백-2는 이 종양의 형성과는 무관하였다.

참고문헌

1. Izumi T, Scully SP, Heydemann A, Bolander ME: Transforming growth factor beta 1 stimulates type II collagen expression in cultured periosteum derived cells. *J Bone Miner Res* 1992;7:115-121.
2. Iwasaki M, Nakata K, Nakahara H, Nakase T, Kimura T, Kimata K, Caplan AI, Ono K: Transforming growth factor-beta 1 stimulates chondrogenesis and inhibits osteogenesis in high density culture of periosteum-derived cells. *Endocrinology* 1993;132:1603-1608.
3. Nakase T, Nakahara H, Iwasaki M, Kimura T, Kimata K, Watanabe K, Caplan AI, Ono K: Clonal analysis for developmental potential of chick periosteum-derived cells: agar gel culture system. *Biochem Biophys Res Commun* 1993;195:1422-1428.
4. Sampath TK, Muthukumaran N, Reddi AH: Isolation of osteogenin, an extracellular matrix-associated, bone-inductive protein, by heparin affinity chromatography. *Proc Natl Acad Sci USA* 1987;84:7109-7113.
5. Wozney JM, Rosen V, Celeste AJ, Mitscock LM, Whitters MJ, Kriz RW, Hewick RM, Wang EA: Novel regulators of bone formation: molecular clones and activities. *Science* 1988;242:1528-1534.
6. Reddi AH: Role of morphogenetic proteins in skeletal tissue engineering and regeneration. *Nat Biotechnol* 1998;16:247-252.
7. Storm EE, Huynh TV, Copeland NG, Jenkins NA, Kingsley DM, Lee SJ: Limb alterations in brachypodism mice due to mutations in a new member of the TGF beta-superfamily. *Nature* 1994;368:639-643.
8. Chang SC, Hoang B, Thomas JT, Vukicevic S, Luyten FP, Ryba NJ, Kozak CA, Reddi AH, Moos Jr M: Cartilage-derived morphogenetic proteins. New members of the transforming growth factor-beta superfamily predominantly expressed in long bones during human embryonic development. *J Biol Chem* 1994;269:28227-28234.
9. Thomas JT, Kilpatrick MW, Lin K, Erlacher L, Lembessis P, Costa T, Tsiopoulos P, Luyten FP: Disruption of human limb morphogenesis by a dominant negative mutation in CDMP1. *Nat Genet* 1997;17:58-64.
10. Thomas JT, Lin K, Nandedkar M, Camargo M, Cervenka J, Luyten FP: A human chondrodysplasia due to a mutation in a TGF-beta superfamily member. *Nat Genet* 1996;12:315-317.
11. Polinkovsky A, Robin NH, Thomas JT, Irons M, Lynn A, Goodman FR, Reardon W, Kant SG, Brunner HG, van der Burgt I, Chitayat D, McGaughan J, Donnai D, Luyten FP, Warman ML: Mutations in CDMP1 cause autosomal dominant brachydactyly type C. *Nat Genet* 1997;17:18-19.
12. Gruber R, Mayer C, Schulz W, Graninger W, Peterlik M, Watzek G, Luyten FP, Erlacher L: Stimulatory effects of cartilage-derived morphogenetic proteins-1 and -2 on osteogenic differentiation of bone marrow stromal cells. *Cytokine* 2000;12:1630-1638.
13. Erlacher L, Ng CK, Ullrich R, Krieger S, Luyten FP: Presence of cartilage derived morphogenetic proteins in articular cartilage and enhancement of matrix replacement in vitro. *Arthritis Rheum* 1998;41:263-273.
14. Felix A, Rosa JC: Pleomorphic adenoma and carcinoma ex pleomorphic adenoma: immunohistochemical demonstration of the association between tenascin expression and malignancy. *Histopathology* 2004;45(2):187-92.
15. Dardick I, Van Nostrand AWP, Jeans MTD, Rippstein P, Edwards V: Pleomorphic adenoma. II. Ultrastructural organization of "stromal regions". *Hum Pathol* 1983;14:798-809.
16. Erlandson RA, Cardon-Cardo C, Higgins PJ: Histogenesis of benign pleomorphic adenoma (mixed tumor) of the major salivary glands. An ultrastructural and immunohistochemical study. *Am J Surg Pathol* 1984;8:803-820.
17. Morinaga S, Nakajima T, Shimosato Y: Normal and neoplastic myoepithelial cells in salivary glands: an immunohistochemical study. *Hum Pathol* 1987;18:1218-1226.
18. Hatakeyama S, Satoh M, Yoshimura N, Otsu T: Immunohistochemical localization of bone morphogenetic proteins(BMPs) in salivary gland pleomorphic adenoma. *J Oral Pathol Med* 1994;23:232-236.
19. Spiro RH: Salivary neoplasms: overview of a 35-year experience with 807 patients. *Head Neck Surg* 1986;8:177-184.
20. Seifert G, Langrock I, Donath K: A pathological classification of pleomorphic adenoma of the salivary glands. *HNO* 1976;24:415-426.
21. Naeim F, Frosberg ML, Waisman J, et al: Mixed tumors of the salivary glands: growth pattern and Recurrence. *Arch Pathol Lab Med* 1976;100:271-275.
22. Takeuchi J, Sobue M, Yoshida M, et al: Pleomorphic adenoma of the salivary gland. *Cancer* 1975;36:1771-1789.
23. Mylius EA: The identification and the role of the myoepithelial cell in salivary gland tumors. *Acta Pathol Microbiol Scand (Suppl 139)* 1960;50:1-81.
24. Fernando MM, Christian M: Histology of the major salivary glands *Am J Surg Pathol* 1989;13:879-899.
25. Hubner G, Klein HJ, Kleinsasser O, et al: Role of myoepithelial cells in the development of salivary gland tumors. *Cancer* 1971;27:1255-1261.
26. Harriette J. Kahn, Reuben B, Alexander M, et al: Myoepithelial cells in salivary gland tumors. *Arch Pathol Lab Med* 1985;109:190-195.
27. Welsh RA, Meyer AT: Mixed tumors of human salivary gland. *Histogenesis Arch Pathol* 1968;85:433-447.
28. Giuliano quitntarelli Leonard Robinson. The glycosaminoglycans of salivary gland tumors. 1967;51:19-37.
29. Batsakis JG: Salivary gland neoplasia. An outcome of modified morphogenesis and cytodifferentiation. *Oral Surg* 1980;49:229-232.
30. Eversole LR: Histogenic classification of salivary tumors. *Arch Pathol* 1971;92:433-443.
31. Doyle LE, JA Lynn, IT Panapiio, et al: Ultrastructure of the chondroid regions of benign mixed tumor of salivary gland. *Cancer* 1968;22:225-233.
32. Shirasuna K, Sato M, Miyazaki T: A myoepithelial cell line established from a human pleomorphic adenoma arising in minor salivary gland. *Cancer* 1980;45:287-305.
33. Seifert G, Sobin LH: World Health Organization international histologic classification of tumors. Histologic typing of salivary gland tumors. Springer, Berlin Heidelberg New York, 1991.
34. Ara?jo VC, Ara?jo NS: Vimentin as a marker of myoepithelial cells in salivary gland tumors. *Eur Arch Otorhinolayngol* 1990;247:252-255.
35. Araújo VC, Carvalho YR, Araújo NS: Actin versus vimentin in myoepithelial cells of salivary gland tumors. A comparative study. *Oral Surg* 1994;77:387-391.
36. Bataski JG, Kraemer B, Sciubba JJ: The pathology of head and neck tumors. The myoepithelial cells and its participation in salivary gland neoplasia. *Head Neck Surg* 1983;5:222-233.
37. Dardick I, Van Nostrand P: Myoepithelial cells in salivary gland tumors-revisited. *Head Neck Surg* 1985;7:395-408.
38. Dardick I, Van Nostrand P, Jeans D, et al: Pleomorphic adenoma. I. Ultrastructural organization of "epithelial" regions. *Hum Pathol* 1983;14:780-797.
39. Dardick I, Van Nostrand P, Jeans D, et al: Pleomorphic adenoma. II. Ultrastructural organization of "stromal" regions. *Hum Pathol* 1983;14:798-809.
40. Kahn HJ, Baumal R, Marks A, et al: Myoepithelial cells in salivary gland tumors. An immunohistochemical study. *Arch Pathol Lab Med* 1985;109:190-195.
41. Morinaga S, Nakajima T, Shimosato Y: Normal and neoplastic myoepithelial cells in salivary glands. *Hum Pathol* 1987;18:1218-1226.
42. Kibbey MC, Royce LS, Dym M, et al: Glandular-like morphogenesis of human submandibular tumor cell line A253 on basement membrane components. *Exp Cell Res* 1992;198:343-351.
43. Li ML, Aggeler J, Farson DA, et al: Influence of a reconstituted basement membrane and its components on casein gene expression and secretion in mouse mammary epithelial cells. *Proc Natl Acad Sci USA* 1987;84:136-140.
44. Caselitz J: Basement membrane antigens as tumor markers. *Curr Top*

- Pathol 1987;77:223-243.
45. Cheng J, Saku T, Okabe H, et al: Basement membrane protein adenoid cystic carcinoma. *Cancer* 1992;69:2631-2640.
 46. Lam RMY: An electron microscopic histochemical study of the histogenesis of major salivary gland pleomorphic adenoma. *Ultrastruct Pathol* 1985;8:207-223.
 47. Saku T, Cheng J, Okabe H, et al: Immunolocalization of basement membrane proteins in the stroma of salivary gland pleomorphic adenoma. *J Oral Pathol Med* 1990;19:208-214.
 48. Skalova A, Leibo I: Basement membrane proteins in salivary gland tumors. *Virchows Arch* 1992;420:425-431.
 49. Luyten FP: Cartilage-derived morphogenetic protein-1. *Int J Biochem Cell Biol* 1997;29:1241-1244.
 50. Hotten GC, Matsumoto T, Kimura M, Bechtold RF, Kron R, Ohara T, Tanaka H, Satoh Y, Okazaki M, Shirai T, Pan H, Kawai S, Pohl JS, Kudo A: Recombinant human growth/differentiation factor 5 stimulates mesenchyme aggregation and chondrogenesis responsible for the skeletal development. *Growth Factors* 1996;13:65-74.
 51. Lyons KM, Pelton RW, Hogan BLM: Patterns of expression of murine Vgr-1 and BMP-2a RNA suggest that transforming growth factor-b-like genes coordinately regulate aspects of embryonic development. *Genes Dev* 1989;3:1657-1668.
 52. Lyons KM, Pelton RW, Hogan BL: Organogenesis and pattern formation in the mouse: RNA distribution patterns suggest a role for bone morphogenetic protein-2A (BMP-2A). *Development* 1990;109:833-844.
 53. Waldron CA: Mixed tumor (pleomorphic adenoma) and myoepithelioma. In: Ellis GL, Auclair PL, Gnepp DR (eds) *Surgical pathology of the salivary glands*. Saunders, Philadelphia, pp165-182, 1991.
 54. Cheah KSE, Lau ET, Au PKC, Tam PPL: Expression of the mouse a1(II) collagen gene is not restricted to cartilage during development. *Development* 1991;111:945-953.
 55. Wood A, Ashhurst PE, Corbett A, Thorogood P: The transient expression of type II collagen at tissue interfaces during mammalian craniofacial development. *development* 1991;111:955-968.
 56. Kusafuka K, Yamaguchi A, Kayano T, Fujuwara M, Takemura T: Expression of bone morphogenetic proteins in salivary pleomorphic adenomas. *Virchows Arch* 1998;432:247-253.
 57. Kusafuka K, Yamaguchi A, Kayano T, Takemura T: Immunohistochemical localization of bone morphogenetic protein-6 in salivary pleomorphic adenomas. *Pathol Int* 1999;49:1023-1027.
 58. Kusafuka K, Yamaguchi A, Kayano T, Takemura T: Immunohistochemical localization of fibroblast growth factors (FGFs) and FGF receptor-1 in human normal salivary glands and pleomorphic adenomas. *J Oral Pathol Med* 1998;27:287-292.

사진부도 ①

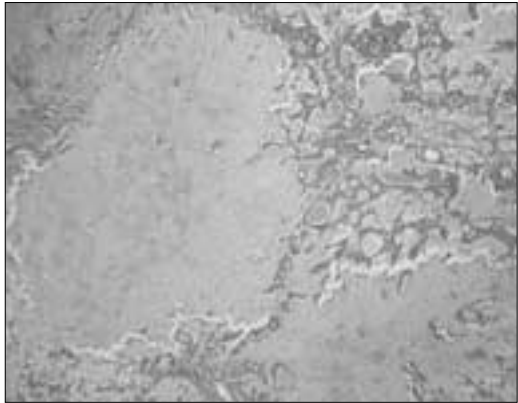


Fig. 1. Pleomorphic adenoma : Ductal structure and scattered spindle cells in hyalinized stroma and large cartilagenous area.

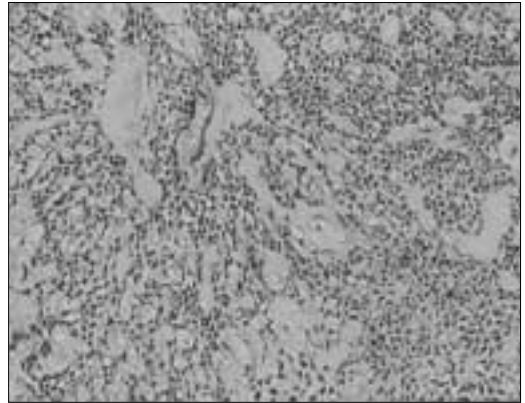


Fig. 2. Pleomorphic adenoma : scattered spindle cells forming networks in myxoid stroma.

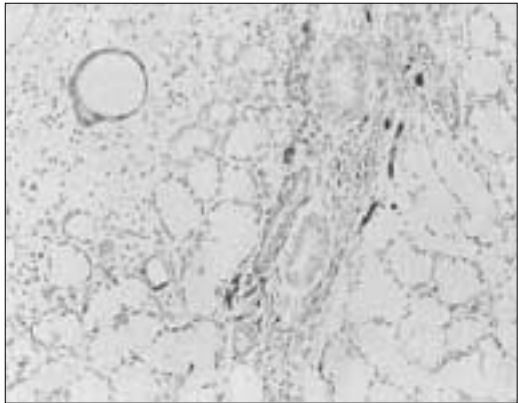


Fig. 3. CMP 1 expression of striated and intercalated duct but no expression of excretory duct and acinic cells.

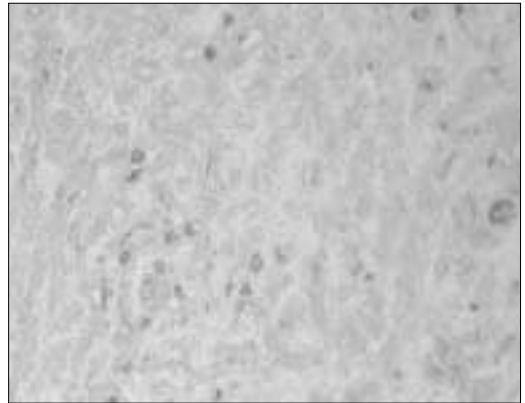


Fig. 4. Spindle cells in cartilagenous area showing weak expression of CMP1.




Fig. 5. Scattered spindle cells forming networks showing strong expression of CMP-1 in myxoid stroma.




Fig. 6. Negative expression of CMP-1 in ductal structure forming cells in hyalinized stroma.

Abbreviation

TEM : Transmission Electron Microscopy CMP : cartilage derived morphogenic protein

사진부도 ②



Fig. 7. Spindle cells in cartilaginous area showing negative expression of CMP2.

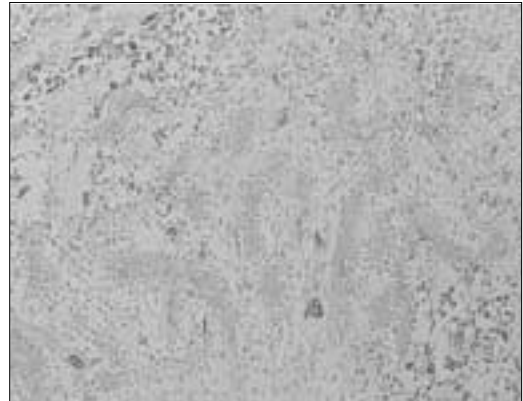


Fig. 8. Scattered spindle cells forming networks showing rare expression of CMP2 in myxoid stroma.

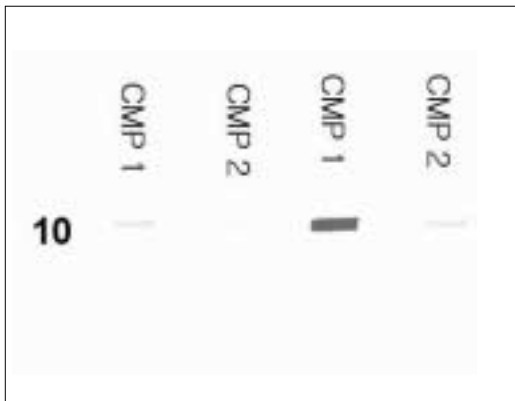


Fig. 9. Cartilage derived morphogenic protein 1, 2 expression in normal salivary gland and pleomorphic adenoma by Immunoblotting.

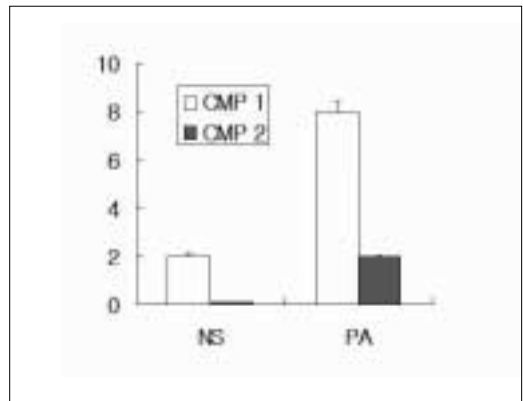


Fig. 10. Cartilage derived morphogenic 1, 2 protein expression in normal salivary gland and pleomorphic adenoma by Immunoblotting.

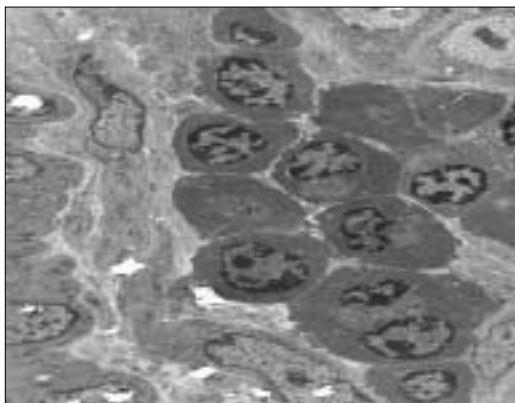


Fig. 11. Various shaped undifferentiated myoepithelial cells, showing plasmacytoid, ovoid and spindle in haylinized structure(TEM).

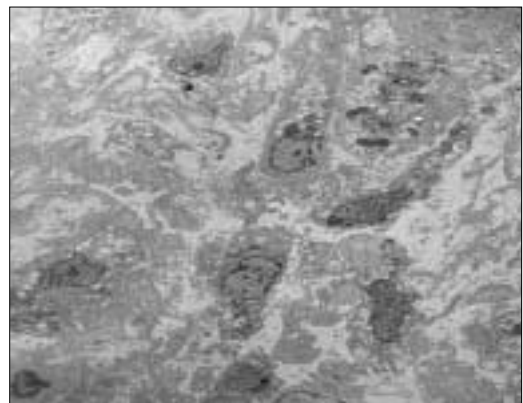


Fig. 12. Various shaped undifferentiated myoepithelial cells, showing cytoplasmic vacuoles and different sized nucleus in myxoid stroma(TEM).

Abbreviation

TEM : Transmission Electron Microscopy CMP : cartilage derived morphogenic protein