

# 가토의 두개골 골결손부에 탈단백 우골 이식시 혈소판 농축 혈장과 피브린 실란트의 효과

이용인<sup>1</sup> · 신승윤<sup>2</sup> · 이동환<sup>3</sup> · 홍종락<sup>1</sup>

성균관대학교 의과대학 삼성서울병원 <sup>1</sup>구강악안면외과, <sup>2</sup>치주과, <sup>3</sup>보철과

**Abstract** (J. Kor. Oral Maxillofac. Surg. 2007;33:221-226)

## THE EFFECT OF PRP AND FIBRIN SEALANT WITH THE DEPROTEINIZED BOVINE BONE IN THE RABBIT CRANIUM

Yong-In Lee<sup>1</sup>, Seung-Yun Shin<sup>2</sup>, Dong Hwan Lee<sup>3</sup>, Jongrak Hong<sup>1</sup>

<sup>1</sup>Dept. of Oral and Maxillofacial Surgery, <sup>2</sup>Dept. of Periodontics, <sup>3</sup>Dept. of Prosthodontics, Samsung Medical Center, Sungkyunkwan University School of Medicine, Seoul, Rep. of Korea

### Purpose

The purpose of this study is to evaluation of effect on bone formation of PRP and fibrin sealant with deproteinized bovine bone(Bio-Oss) grafts on rabbit cranial defect.

### Material and Methods

Twelve rabbits were used as experimental animal Two equal 9mm diameter cranial bone defects were created in each rabbit and immediately grafted with Bio-Oss only, Bio-Oss and PRP, and Bio-Oss and Fibrin sealant. Rabbits were sacrificed at 4 and 8 week. The defects were evaluated by histomorphometric analysis.

### Results

Kruskal-Wallis tests were performed comparing new bone formation via histomorphometric analysis. No statistically significant difference of new bone formation was found between Bio-Oss only, Bio-Oss and PRP, and Bio-Oss and fibrin sealant at 4 and 8 weeks (P>0.05).

### Conclusion

This study fails to find a stimulatory effect of PRP and Fibrin sealant on New bone formation of Bio-Oss grafts by histomorphometric analyses.

**Key words:** Bio-Oss, PRP, Fibrin sealant, Deproteinized bovine bone

## I. 서 론

구강악안면영역에서의 골결손부의 치료를 위한 골이식재의 종류로는 자가골, 동종골, 이종골, 골대체물등이 있으며, 이러한 골 이식재료들은 즉시 사용이 가능하고, 면역반응을 일으키지 말아야 하며, 빠른 골생성 및 재혈관화를 촉진하여야 하며, 또한 골의 지지와 연속성을 유지하는 등의 기본적인 조건을 만족시킬 수 있어야 한다<sup>1,2</sup>. 이 중 자가골이 가장 예후가 좋다고 보고되고 있으나 자가골은 얻을 수 있는 골량의 한계성, 부가적인 공여부의 수술을 요한다는 점, 수술 후 만기 흡수 등

여러 단점이 있어<sup>3</sup> 여러 가지의 방법으로 처리된 동종골이나 합성 골대체물의 사용과 그에 대한 많은 연구들이 시행되어 왔다<sup>4</sup>.

여러 대체 물질 중 Bio-Oss(Geistlich-Pharma, Wolhusen, Switzerland)는 우골을 화학적으로 처리하여 유기물질을 제거한 골이식재(deproteinized bovine bone)이다. 이것의 높은 생체친화성과 높은 골전도성으로 인해 현재 골결손부 치료에 널리 사용되고 있다<sup>5</sup>. 그러나 Bio-Oss는 자가골 보다 신생골 형성이 느리고<sup>6</sup> 주로 사용되는 형태가 분말이기 때문에 골이식시 안정성 얻기 힘든 단점이 있다<sup>7</sup>.

이런 단점을 보완하기 위해 많은 노력들이 있었으며 그 방법 중 하나로 혈소판 농축 혈장을 사용하는 방법이 있다<sup>8</sup>. 혈소판 내에는 많은 성장인자들이 있으며 Bio-Oss 이식시 혈소판 농축 혈장을 사용해 주면 이런 성장인자들이 골전도능이 있는 Bio-Oss에 골유도능을 더해 주기 때문에 좋은 효과를 볼 수 있다고 보고되고 있다<sup>9</sup>. 그리고 혈소판 농축 혈장의 응고효과는 분말 형태의 이식재에 안정성<sup>10</sup> 및 높은 조작성<sup>11</sup>을 부여할 수 있다

### 홍종락

135-710 서울 강남구 일원동 50

성균관대 삼성서울병원 구강악안면외과

Jongrak Hong

Dept. of OMFS, Samsung Medical Center, Sungkyunkwan Univ. School of Medicine,

#50, Irwon-dong, Gangnam-gu, Seoul, 135-710, Korea

Tel: +82-2-3410-2420 Fax: +82-2-3410-0038

E-mail: hongjr@skku.edu

고 보고되고 있다. 또한 Fibrin sealant도 골이식 시 안정성을 부여하기 때문에 더 좋은 결과를 얻을 수 있다고 보고 되고 있으며<sup>12)</sup>, Bio-Oss 이식 시에도 이식재의 안정성 및 보다 나은 조작성을 위해 사용되어 질 수 있다고 보고되고 있다<sup>7)</sup>.

그러나 최근에는 Bio-Oss 이식 시 혈소판 농축 혈장이나 Fibrin sealant의 적용이 신생골 형성에 있어 별 효과가 없거나 오히려 더 나쁜 결과가 나올 수 있다는 연구도 보고되고 있으며<sup>11,13)</sup> 이런 상반된 연구결과로 인하여 Bio-Oss 이식 시 PRP나 Fibrin sealant 적용의 효과에 대해서 아직까지 논쟁이 되고 있다.

본 연구의 목적은 가토의 두개골에 골결손부를 형성하고 여기에 Bio-Oss와 PRP, 그리고 Bio-Oss와 피프린 실란트를 이식한 후 얻어진 골편을 조직계측학적 분석을 시행하여 혈소판 농축 혈장과 Fibrin sealant가 Bio-Oss 이식 시 골형성을 얼마나 증진시켜주는지에 대해 알아보고자 한다.

## II. 실험재료 및 방법

### A. 실험 재료

#### 1. 실험 동물

체중 3.0-3.2kg내외의 건강한 가토 12마리를 이 실험에 사용하였으며 동일한 조건 아래서 시판되는 고정식으로 사육하였다.

#### 2. 실험재료

실험동물 골결손부의 이식재료는 Bio-Oss(Geistlich-Pharma, Wolhusen, Switzerland, 0.25-1.0mm, cancellous granules)를 사용하였다.

PRP는 수술 직전 사용될 가토에서 21cc의 혈액을 채취하여 준비되었다. 10mL의 혈액에 응고를 방지하기 위해 Anticoagulant citrate dextrose phosphate (ACD-A) 4cc를 첨가하고 원심분

리기에서 150g로 20분을 적용시킨 후 적혈구를 분리해 낸 후 혈장만을 얻었다. 분리된 혈장은 다시 400g로 10분간 원심 분리기상에 적용하여 platelet-poor plasma를 제거하여 PRP를 얻었다<sup>14)</sup>. 적용시에는 Calcium chloride/Topical bovine thrombin (Tissucol Duo Quick, Baxter AG, Wien, Austria)과 혼합하여 사용하였다(Fig. 1).

Fibrin sealant는 pre-filled syringe type의 Fibrin sealant인 Tissucol Duo Quick(Baxter AG, Wien, Austria)를 사용하였다.

### B. 실험 방법

#### 1. 실험동물마취

Ketamine HCL(Ketara, 유한양행) 80mg/kg와 Xylazine(Rompun, 한국바이엘) 10mg/kg를 근주하여 마취를 유도하였다. 그리고 감염방지를 위해 항생제(Enrofloxacin 5mg/kg; 한국바이엘)를 주사하였다.

#### 2. 수술 방법

가토의 두개부 피부를 삭모하고 소독한 다음 국소마취를 시행하였다. 가토 두개 정중부에 4cm가량의 전층 절개를 시행한 후 피하조직을 박리하고 골막과 함께 양측으로 거상하여 두개골을 노출시켰다. 뇌경막 손상에 주의하면서 Low speed hand piece에 8mm trephine bur를 이용하여 두개골 정중선 양측에 지름 9mm의 두개골 전층결손부를 만들어으며, 결손부 형성과정 중 생리식염수를 사용하여 세척 및 냉각을 시행하였다.

12마리의 가토의 두개골에 형성된 총 24개의 골결손부를 8개의 골결손부로 나누고 각각에 Bio-Oss, Bio-Oss와 PRP, Bio-Oss와 Fibrin sealant를 이식하였다. 이식재가 움직이지 않도록 조심스럽게 골막을 당겨 흡수성 봉합사를 이용하여 골막봉합을 시행한 다음 비흡수성봉합사를 이용하여 피부 봉합을 시행하였다. 술후 7일째 봉합사를 제거하였다.

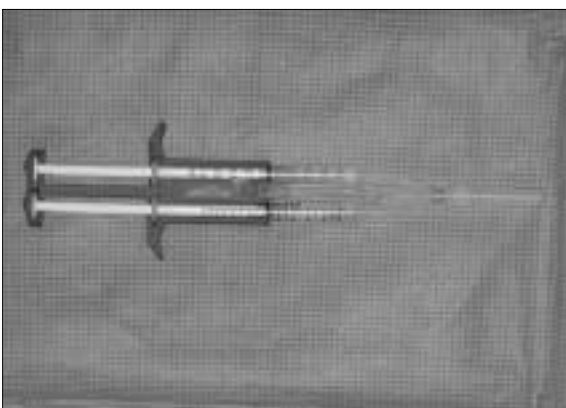

Fig. 1. Tissucol Duo quick (Baxter AG, Wien, Austria).

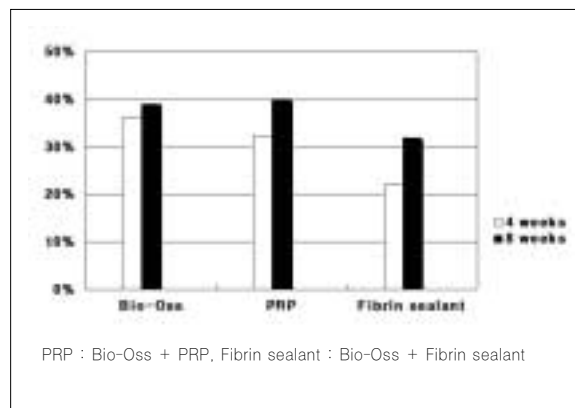


Fig. 2. New bone formation(Mean Value) at 4,8 weeks after surgery.

### C. 조직표본 제작 및 관찰

수술받은 동물을 4, 8주째 6마리씩 수술시와 동일한 마취를 시행 후 KCl을 정맥주사하여 희생시켰다. 수술 시와 동일하게 두개골을 노출시킨 후 디스크를 이용하여 인접 건전골을 포함 시켜 절제하였다. 얻은 조직을 10% 중성 포르말린에 고정하고, nitric acid를 이용하여 탈회를 시행한 후 레진에 포매한 후 박절편을 만들어 Masson's trichrome 염색을 시행하였다. 얻어진 조직표본은 광학현미경으로 조직학적 소견을 관찰하였고 디지털 이미지를 얻어 이미지 분석(Image-PRO plus, Media-Cybernetics, Silver spring, USA)을 하여 새로이 형성된 신생골의 면적을 측정하였다.

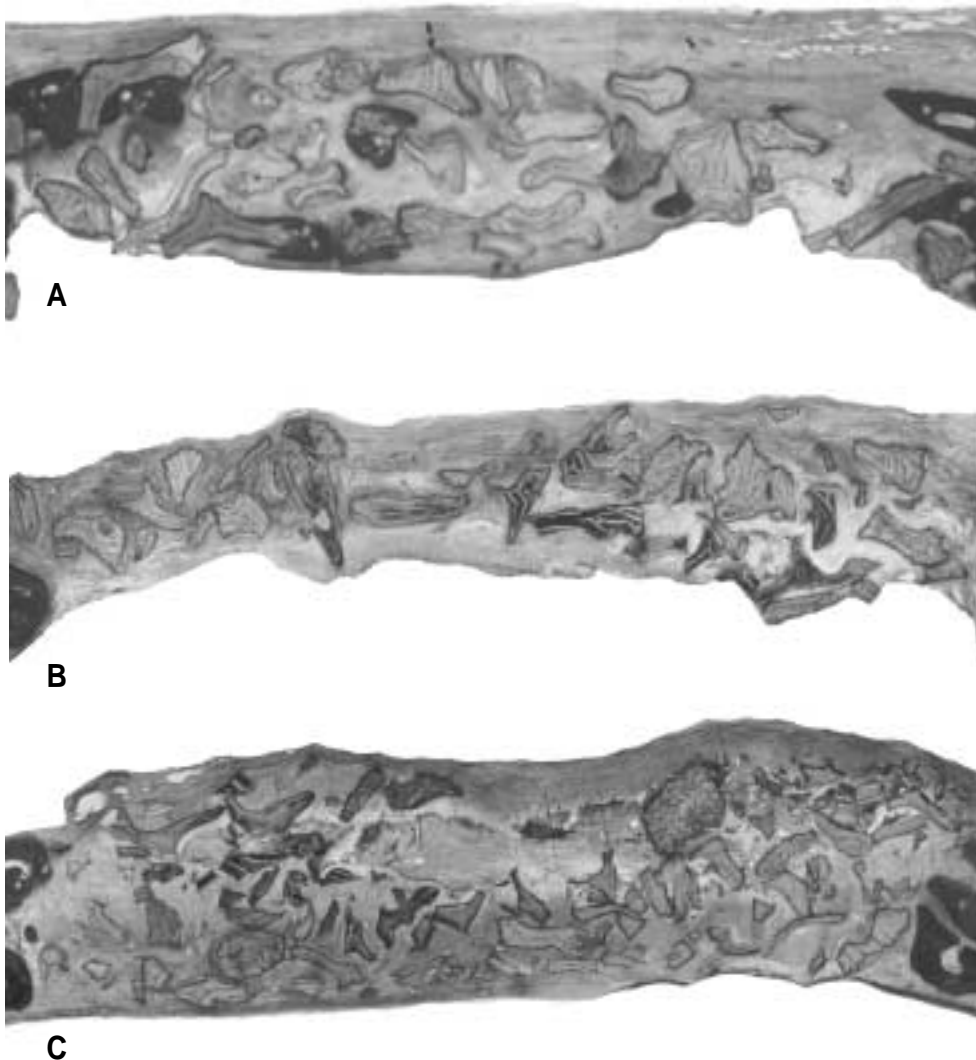
### D. 통계학적 분석

광학현미경 상에서의 조직표본 사진을 이미지 분석을 하여 얻어진 신생골의 면적을 Kurskal-wallis test로 통계처리 하여 4,8주째 각군의 신생골 면적을 비교하였다(유의수준 0.05).

## III. 연구 결과

### 1. 임상 소견

모든 가토의 두개골 골이식부에 열개나 감염 및 염증소견은 없었다. 골이식을 시행한 부위의 상방은 거친 표면을 나타내며 얇은 섬유성 결합조직이 존재하고 있었다. 골이식부의 하

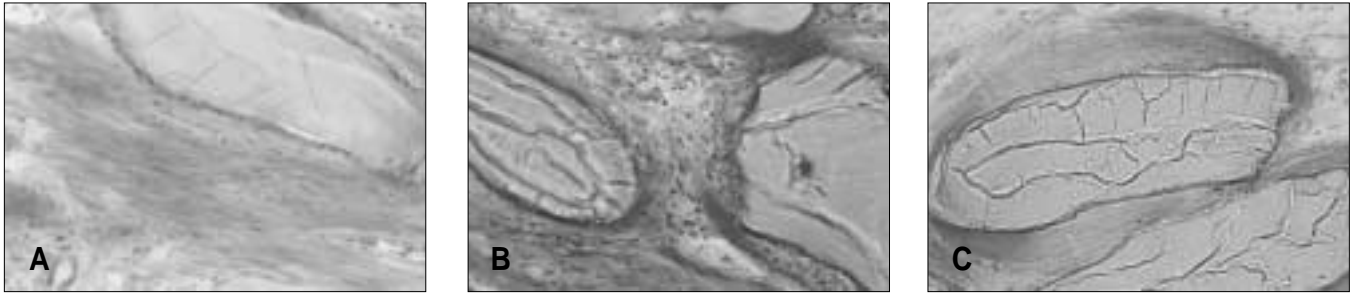


**Fig. 3.** Photomicrograph illustrating grafting area 4 weeks after surgery. A. Bio-Oss only ; B. Bio-Oss, PRP ; C. Bio-Oss, Fibrin sealant. Original Magnification 10×

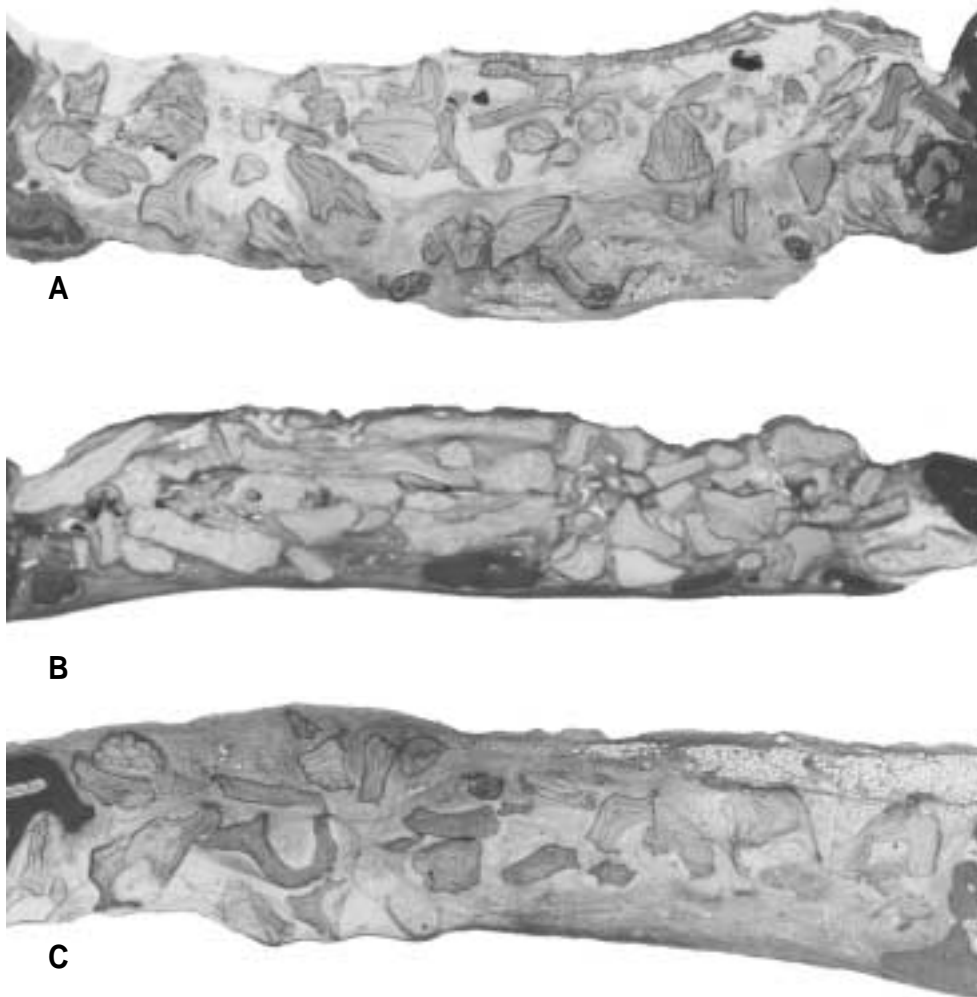
방은 경막과 잘 분리된 비교적 매끄러운 표면이었다. Bio-Oss는 육안으로 관찰이 되었고, 골체조직이나 골조적으로 둘러쌓여 있었다. 흡수되지 않은 PRP나 Fibrin sealant는 육안으로 확인되지 않았다.

## 2. 조직계측학적 소견

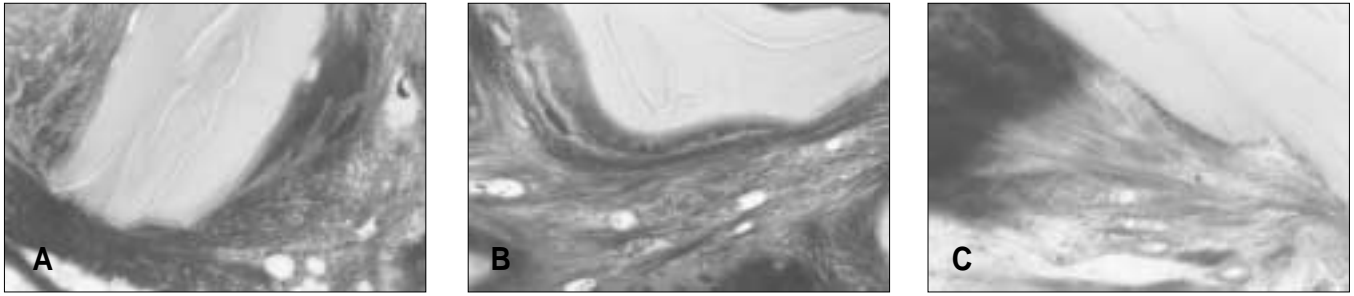
4주째의 모든 군에서 신생 모세혈관의 증식이 보이기 시작하였다. 골결손부 변연부에서 골아세포에 의한 신생골주의 형성이 보이기 시작하였고, 변연부에서 중심부 쪽으로 자라 들



**Fig. 4.** Photomicrograph illustrating grafting area 4 weeks after surgery. A. Bio-Oss only ; B. Bio-Oss, PRP ; C. Bio-Oss, Fibrin sealant. Original Magnification 20×



**Fig. 5.** Photomicrograph illustrating grafting area 8 weeks after surgery. A. Bio-Oss only ; B. Bio-Oss, PRP ; C. Bio-Oss, Fibrin sealant. Original Magnification 10×



**Fig. 6.** Photomicrograph illustrating grafting area 8 weeks after surgery. A. Bio-Oss only : B. Bio-Oss, PRP : C. Bio-Oss, Fibrin sealant. Original Magnification 200×

**Table 1.** New bone formation (Mean Value, %) at 4,8 weeks after surgery (SD)

	Bio-Oss	PRP	Fibrin sealant
4 weeks	36.26 (2.82)	32.36 (3.37)	21.96 (8.24)
8 weeks	38.96 (2.12)	39.93 (3.20)	31.84 (5.23)

PRP : Bio-Oss + PRP, Fibrin sealant : Bio-Oss + Fibrin sealant  
 p-value : 0.05

어가는 신생골주를 확인할 수 있었다(Fig. 3, 4). 4주째 에서 Bio-Oss군은 36.26 % ± 2.82, Bio-Oss와 PRP군은 32.36 % ± 3.37, Bio-Oss와 Fibrin sealant군은 21.96 % ± 8.24의 신생골 형성을 관찰할 수 있었다(Table 1). 하지만 세 군간의 통계학적 유의성은 없었다(p>0.05).

8주째의 모든 군에서 골결손 변연부에서 신생골주가 중심부 쪽으로 4주 소견보다 상당히 더 증식해 들어가고 있었으며 이 식골에 골아세포의 침윤과 활성화가 더욱 진행되었다(Fig. 5, 6). 8주째 에서 Bio-Oss군은 38.96% ± 2.12, Bio-Oss와 PRP군은 39.93% ± 3.20, Bio-Oss와 Fibrin sealant군은 31.84% ± 5.23의 신생골 형성을 관찰할 수 있었다(Table 1). 하지만 8주째에서도 세 군간의 통계학적 유의성은 없었다(p>0.05).

#### IV. 총괄 및 고찰

Marx 등<sup>15)</sup>은 PRP내에는 골형성에 영향을 주는 PDGF와 TGF-β 등의 성장인자가 많이 포함되어 있으며 실제 임상에서 자가골 이식 시 PRP의 적용은 보다 좋은 결과를 얻을 수 있었다고 보고하였다. Kim 등<sup>4)</sup>은 자가골이 아닌 골전도성 이식재에 PRP를 적용함으로써 이식재의 골유도능을 더해줄 수 있다고 보고하였다. 또한 Aghaloo 등<sup>9)</sup>은 그의 동물 실험에서 Bio-Oss 이식 시 PRP의 적용이 좋은 결과를 보였다고 보고하였다.

하지만 Sanchez 등은 우골 이식 시 PRP의 효과는 유의성이 없었다고 보고하였으며 그 이유로 혈소판내의 성장인자들은 반드시 동화작용만 하는 것이 아니라 이화작용도 있다고 하였다. 그리고 성장인자들의 동화작용의 규명 및 동화 작용을 높

이기 위해서는 보다 많은 연구가 필요하다고 하였다.<sup>16,17)</sup> Froum 등<sup>11)</sup>은 그의 임상 보고에서 PRP가 Bio-Oss의 신생골 형성에 큰 도움이 되지 않았다고 보고하였다. 그는 그 이유로 PRP는 자가골이 있는 환경에서 자가골내의 골세포를 자극 및 이주시켜 골형성에 효과를 나타내며 따라서 자가골과 접촉이 적은 광범위한 결손부에 이종골의 이식 시에는 PRP가 효과적이지 않다고 하였다. 또한 그는 혈소판의 성장인자의 효과는 7-10일 정도에 지나지 않으며<sup>15)</sup> 그 이후 PRP의 Fibrin만 남아 세포의 분화와 이주를 위한 공간을 유지시켜주는 역할만 한다고 하였다.

우리의 실험은 자가골과 접촉이 적은 두개골 골결손부에 이식 후 4,8주째 시행되었다. 즉 PRP는 골결손부 변연에서만 자가골과 접촉할 수 있었기 때문에 그 효과를 나타낼 수 있는 부위가 적었으며 그 효과 역시 사라진 4, 8주째 실험이 시행되었기 때문에 PRP의 적용이 Bio-Oss군과 통계적으로 유의한 차이가 없었을 것으로 사료된다.

Carmagnola 등<sup>13)</sup>은 그의 동물실험에서 Fibrin sealant가 Bio-Oss 주위로의 초기 혈관화를 방해하였으며 결과적으로 이식재 주위로 신생골성장을 막는 작용을 한다는 결과를 보고하였다. 하지만 Kania 등<sup>12)</sup>은 이식골주위로 골형성이 되기 위해서는 28 μm까지의 미세동요만을 허용하며<sup>18)</sup> 150 μm의 미세동요는 이식골 주위로 섬유조직이 증식된다는 연구결과들을 인용하며,<sup>19)</sup> 분말형태의 이식재를 사용 시 Fibrin sealant를 사용하면 이런 미세동요를 감소시켜 골형성을 증진시킬 수 있다고 보고하였다. 또한 그들은 Fibrin sealant가 세포의 이주를 막는 경우는 이식재의 내부에서만 관찰할 수 있었다고 보고하였다. 이와 비슷한 연구로 Segura 등<sup>20)</sup>은 임상에서 자가골 이식 시 Fibrin

sealant가 골흡수를 감소시키고 조작성을 높일 수 있다고 보고 하였다.

본 연구에서는 4, 8주에서 Fibrin sealant군이 다른 군과 통계적으로 유의하지 않았다. Fibrin sealant가 세포의 이주를 막는다 하더라도 Fibrin sealant의 이식재를 안정화 시켜주는 효과가 서로 상호작용하여 Bio-Oss군과 통계적으로 유의한 차이가 없었을 것으로 생각된다.

4주째와 8주째 각각에서 PRP군과 Fibrin sealant군은 통계적으로 유의하지 않았다. 즉 Bio-Oss 이식 시 신생골 형성에 있어 PRP내의 성장인자의 효과는 적었다고 생각된다. PRP가 신생골 형성에 있어 큰 효과가 없다면 조작성 증진 및 이식재 안정성을 위해 PRP나 Fibrin sealant를 사용시 채혈등에 따르는 환자의 불편감 및 제조, 적용이 어려운 PRP를 사용하는 것 보다는 보다 사용이 간편한 Fibrin sealant를 사용하는 것이 추천될 수 있을 것으로 사료된다.

본 연구에서는 가토의 두개골 골결손부에서 시행되었다. 두개골 골결손부는 발음 및 저작으로 인한 움직임 없어서 구강악안면부위 보다는 보다 안정적인 부위이다. 따라서 두개골 골결손부의 이식재는 구강악안면부위에서 보다 안정적인 위치에 놓이기 때문에 우리의 실험에서는 PRP나 Fibrin sealant의 이식재를 안정화 시킬 수 있는 작용이 크게 나타나지 않았을 것이다. 따라서 구강악안면영역에서의 PRP와 Fibrin sealant의 이식재를 안정화 시킬 수 있는 효과를 알기 위해서는 앞으로 이 부위에서의 실험이 필요할 것이다.

## V. 결 론

본 연구에서 12마리의 가토의 두개골에 24개의 골결손부 형성 후 Bio-Oss, Bio-Oss와 PRP, Bio-Oss와 Fibrin sealant를 이식하여 4,8주째 조직표본을 얻어 조직계측학적 분석을 한 결과 Bio-Oss 이식 시 PRP나 Fibrin sealant의 적용은 신생골 형성에 있어 Bio-Oss만 이식했을 때와 비교하여 통계적으로 유의하지 않았다.

이런 결과로 볼 때 Bio-Oss 이식 시 PRP나 Fibrin sealant의 적용은 신생골형성을 증진시키는 목적으로 사용되는 것보다는 이식재의 안정성 및 조작성 증진을 위해 사용될 수 있으며 또한 이런 목적으로 사용되는 경우에는 보다 간편한 Fibrin sealant의 사용이 바람직할 것으로 사료된다.

## 참고문헌

1. Boyne PJ: Induction of bone repair by various bone grafting materials, hard tissue growth, repair and remineralization. *Ciba Found Symp* 1973;11:121.
2. Block MS, Kent JN: Sinus augmentation for dental implants: the use of autogenous bone. *J Oral Maxillofac Surg* 1997;55:1281-1286.

3. Mulliken JB, Glowacki J: Induced osteogenesis for repair and construction in the craniofacial region. *Plast Reconstr Surg* 1980;65:553-560.
4. Kim SG, Chung CH, Kim YK, Park JC, Lim SC: Use of particulate dentin-plaster of Paris combination with/without platelet-rich plasma in the treatment of bone defects around implants. *Int J Oral Maxillofac Implants* 2002;17:86-94.
5. Piattelli M, Favero GA, Scarano A, Orsini G, Piattelli A: Bone reactions to anorganic bovine bone (Bio-Oss) used in sinus augmentation procedures: a histologic long-term report of 20 cases in humans. *Int J Oral Maxillofac Implants* 1999;14:835-840.
6. Tadjodin ES, de Lange GL, Bronckers AL, Lyaruu DM, Burger EH: Deproteinized cancellous bovine bone (Bio-Oss) as bone substitute for sinus floor elevation. A retrospective, histomorphometrical study of five cases. *J Clin Periodontol* 2003;30:261-270.
7. Berglundh T, Lindhe J: Healing around implants placed in bone defects treated with Bio-Oss. An experimental study in the dog. *Clin Oral Implants Res* 1997;8:117-124.
8. Kim ES, Park EJ, Choung PH: Platelet concentration and its effect on bone formation in calvarial defects: an experimental study in rabbits. *J Prosthet Dent* 2001;86:428-433.
9. Aghaloo TL, Moy PK, Freymiller EG: Evaluation of platelet-rich plasma in combination with anorganic bovine bone in the rabbit cranium: a pilot study. *Int J Oral Maxillofac Implants* 2004;19:59-65.
10. Whitman DH, Berry RL, Green DM: Platelet gel: an autologous alternative to fibrin glue with applications in oral and maxillofacial surgery. *J Oral Maxillofac Surg* 1997;55:1294-1299.
11. Froum SJ, Wallace SS, Tarnow DP, Cho SC: Effect of platelet-rich plasma on bone growth and osseointegration in human maxillary sinus grafts: three bilateral case reports. *Int J Periodontics Restorative Dent* 2002;22:45-53.
12. Kania RE, Meunier A, Hamadouche M, Sedel L, Petite H: Addition of fibrin sealant to ceramic promotes bone repair: long-term study in rabbit femoral defect model. *J Biomed Mater Res* 1998;43:38-45.
13. Carmagnola D, Berglundh T, Araujo M, Albrektsson T, Lindhe J: Bone healing around implants placed in a jaw defect augmented with Bio-Oss. An experimental study in dogs. *J Clin Periodontol* 2000;27:799-805.
14. Butterfield KJ, Bennett J, Gronowicz G, Adams D: Effect of platelet-rich plasma with autogenous bone graft for maxillary sinus augmentation in a rabbit model. *J Oral Maxillofac Surg* 2005;63:370-376.
15. Marx RE, Carlson ER, Eichstaedt RM, Schimmele SR, Strauss JE, Georgeff KR: Platelet-rich plasma: Growth factor enhancement for bone grafts. *Oral Surg Oral Med Oral Pathol Oral Radiol Endod* 1998;85:638-646.
16. Sanchez AR, Sheridan PJ, Eckert SE, Weaver AL: Influence of platelet-rich plasma added to xenogeneic bone grafts in periimplant defects: a vital fluorescence study in dogs. *Clin Implant Dent Relat Res* 2005;7:61-69.
17. Sanchez AR, Sheridan PJ, Eckert SE, Weaver AL: Regenerative Potential of Platelet-Rich Plasma Added to Xenogenic Bone Grafts in Peri-Implant Defects: A Histomorphometric Analysis in Dogs. *J Periodontol* 2005;76:1637-1644.
18. Pilliar RM, Lee JM, Maniopoulos C: Observations on the effect of movement on bone ingrowth into porous-surfaced implants. *Clin Orthop Relat Res* 1986:108-113.
19. Goodman S, Aspenberg P: Effects of mechanical stimulation on the differentiation of hard tissues. *Biomaterials* 1993;14:563-569.
20. Segura-Castillo JL, Aguirre-Camacho H, Gonzalez-Ojeda A, Michel-Perez J: Reduction of bone resorption by the application of fibrin glue in the reconstruction of the alveolar cleft. *J Craniofac Surg* 2005;16:105-112.