

족지 신전건을 이용한 만성 족관절 불안정성의 재건

안 재 훈

을지대학교 의과대학 정형외과학교실

급성 족관절 염좌 후 발생하는 지속적인 불안정성은 일부의 환자들에서 결국 인대 재건술을 필요로 하게 된다. 족관절의 외측 안정성을 다시 얻기 위해 전거비 인대와 종비 인대의 직접적인 봉합에서부터 자가 조직이나 동종 조직을 이용한 재건까지 50 가지가 넘는 수술적 방법들이 기술되어 왔다. 저자는 그 중의 한 가지인 제4 장 족지 신전건을 이용한 족관절의 해부학적 인대 재건술에 대해 그 이론적 근거와 술기를 기술하고자 한다.

핵심 단어: 족관절 염좌, 인대 재건술, 제4 장 족지 신전건

서 론

족근 관절 외측부 인대의 손상은 가장 흔한 스포츠 손상의 하나로서 일부의 환자에서는 기능의 완전한 회복을 얻지 못하고 만성 불안정성으로 진행하게 된다. 만성 불안정성의 치료로는 보조기 착용과 함께 비골근 강화 운동, 심부 감각 훈련 등의 재활 치료 등이 효과적이라고 알려져 있지만⁹⁾ 수술적 치료가 요구되는 경우도 20%까지 보고되고 있다¹⁰⁾.

만성 족근 관절 불안정성에 대한 수술 방법은 모두 60가지 이상이 발표되어 있으며^{1,5,11,15,18)} 단 비골 건을 이용한 건 고정술^{4,7,8)}로 대표되는 비해부학적 방법과 외측 측부 인대를 원래의 방향대로 재건하는 해부학적 방법³⁾으로 나눌 수 있다. 이 중 신 연된 외측 측부 인대를 단축시켜 재봉합하는 Brostrom 술식³⁾은 대표적인 해부학적 방법으로 기술적으로 쉽고 족근 관절의 운동 범위를 보존할 수 있으며 비골 건의 손상이나 비복 신경의 손상을 최소화할 수 있는 장점을 가지고 있어 널리 쓰이고 있으나²⁾, 전반적인 관절 과운동(joint hypermobility) 환자나 만성 인대 부전 환자에서는 국소 조직의 취약성으로 인해 결과가 좋지 못한 경우가 보고되고 있다¹⁵⁾. Karlsson 등¹³⁾은 Brostrom 술식을 이용하여 치료한 152예 중 132예에서 양호 이상의 결과를 얻었으나 불만족스러운 20예 중 16예가 전반적인 관절 과운동 환자와 만성 인대 부전 환자라고 보고한 바 있다. 한편 건 고정술은 족관절 불안정성에 대한 치료를 위해 과거에 많이 사용되던 방법으로 그 중 Evans, Watson-Jones, 그리고 Chrisman-Snook의 세 가지 술식이 대표적이다. 이 중 Evans 술식은 기술적으로 간단하기는 하지만 전 거비 인대 및

종비 인대의 중간 방향으로 인대가 재건됨으로 인해 실제 어느 인대도 정확히 재건하지 못한다는 지적이 있다¹⁶⁾. 또한 Watson-Jones 술식은 전 거비 인대만 재건하는 술식으로 역시 장기적으로는 만족스럽지 못한 결과가 보고되고 있다^{12,16)}. Chrisman-Snook 술식은 가장 많이 사용되는 비해부학적 방법으로서 다른 두 가지에 비해 좋은 결과가 보고되고 있으나 기술적으로 좀 더 어려운 것으로 알려져 있다. 이러한 건 고정술 술식은 관절의 안정성이란 측면에서는 우수하나 단점으로 정상 해부학적 구조 즉 단 비골건 혹은 장 비골건을 희생한다는 점이 지적되고 있으며 또한 광범위한 절개로 인한 비복 신경 손상 및 창상 치유 지연의 문제와 관절 운동 범위 특히 내번의 감소 등의 문제점들이 제기되고 있어 일차적이라기보다는 이차 수술로서 고려되고 있다²⁾.

따라서 인대의 결손이 심한 경우에 건 고정술의 단점을 피하면서도 안정된 관절을 만들기 위한 시도로서 국소 조직 외의 다른 조직을 이용하여 인대를 해부학적으로 보강하는 방법에 대한 연구가 계속되고 있다^{6,17,19,20)}. 저자는 그 중 한 방법인 제4 족지 신전건을 이용한 재건술에 대해 기술하고자 한다.

장 족지 신전건을 이용한 해부학적 재건술

해부학적 재건방법은 크게 1) 원래 인대를 이용하여 재건하는 방법, 2) 원래 인대를 이용하면서 골막이나 하 신전 지대(inferior extensor retinaculum)와 같은 주위의 국소 조직으로 보강하는 방법, 3) 자가건을 이용한 해부학적 재건법, 4) 동종건을 이용한 해부학적 재건법의 네 가지로 나눌 수 있으며, 비해부학적인 건 고정술의 단점을 극복하기 위하여 최대한 인대의 고유 부착부위를 존중하여 재건하려는 시도를 하고 있다. 이 중 자가건을 이용한 방법에서 주로 쓰이는 공여 건으로는 슬괵건(박건, 반건양건), 족저건, 대퇴 근막 등이 주로 쓰이고 있으며 대부분의 저자들이 좋은 결과를 보고하고 있다^{5,6,20)}.

통신저자: 안 재 훈

대전광역시 서구 둔산동 1306
을지대학교 의과대학 정형외과학교실
TEL: 042) 611-3279 · FAX: 042) 259-1289
E-mail: jhahn@eulji.ac.kr

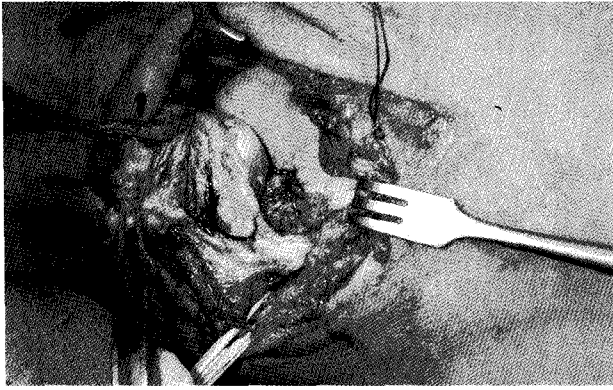


Fig. 1. Large ligamentous defect was found after exposure.

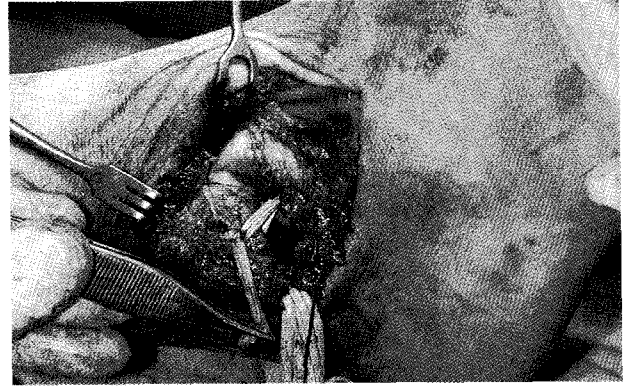


Fig. 2. Ligament reconstruction with the 4th EDL tendon was done.

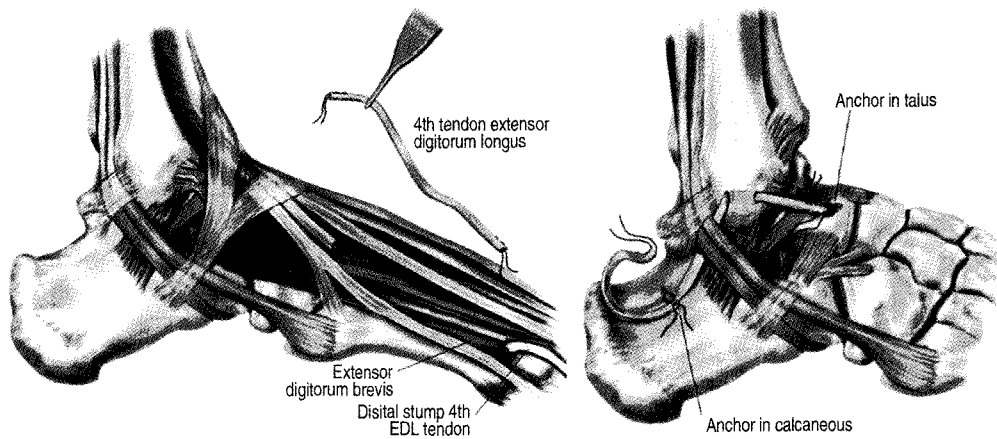


Fig. 3. This illustration shows reconstruction of the lateral ankle ligament with the 4th EDL tendon.

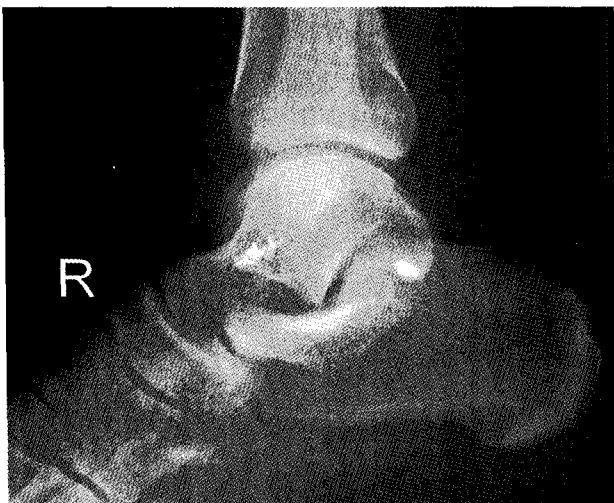

Fig. 4. This radiograph shows the insertion site of suture anchors.

는 보고되고 있지 않다. 장 족지 신전건 중에서 제4 장 족지 신전건은 해부학적으로 직경이 중족-족지 관절에서 3.9 mm 정도이며 근위부로 갈수록 조금씩 커지다가 다시 감소하여 중족-족지 관절에서 10 cm 근위부에서는 3.4 mm 정도인 것으로 보고된다¹⁹⁾. 이 제4 장 족지 신전건의 공여 건으로서의 장점은 다른 건들에 비해 그 기능의 소실이 최소한이라는 점이다. 즉 단 비골건의 경우는 족관절의 동적인 안정성에 관여하는 것으로 알려져 있으며, 박건이나 반건양건 역시 슬관절의 이차적 안정성에 관여하는 것으로 알려져 있다. 족관절의 외측 인대 재건에 장 족지 신전건을 이용한 보고는 일본의 Takahashi 등¹⁹⁾이 제2 혹은 제3 장 족지 신전건을 원위부만 분리하고 유경이식(pedicle graft)으로서 이용하여 외측 인대를 해부학적으로 재건함으로써 좋은 결과를 보고한 바 있으며, Kelikian과 Romash¹⁴⁾는 제4 족지 신전건을 완전히 분리한 유리 건이식을 사용하여 외측 인대를 재건하는 방법을 기술하고 인대의 결손이 심할 때 사용할 것을 권장하였다.

장 족지 신전건은 상지에서의 건이식을 위해 공여 건으로서 많이 이용되어 왔으며 이에 따른 별다른 합병증이나 기능 장애

1. 적응증

- 1) Heavy laborer
- 2) Contact sports athletes
- 3) Hypermobility joint
- 4) Insufficient ligaments
- 5) Failed previous ligament reconstruction

2. 수술 방법 및 수술 후 처치

수술은 먼저 족관절의 관절경술을 시행하여 관절 내 병변의 유무를 확인하고 그에 따른 처치를 한 후 인대재건술을 시행하게 된다. 측외위에서 비골 외과를 중심으로 7~8 cm 가량의 종절개를 한 후, 그 하부에서 비골건을 찾아서 후방으로 견인하고 전거비 인대 및 종비 인대를 확인하여 인대의 결손이 심한 경우에 제4 장 족지 신전건을 이용한 재건술을 시행한다(Fig. 1). 공여건을 얻기 위해 제4 중족-족지 관절에 1 cm의 절개를 가한 후 제4 장 족지 신전건을 분리하고 그 원위부는 제4 단 족지 신전건에 봉합한다. 다음 건 바리기를 이용하여 근위부에서건을 분리하면 10~15 cm 정도 길이의건을 얻을 수 있다. 이후 거골 및 종골의 인대 부착부위에 suture anchor를 삽입하고, 비골 외과에는 drill을 이용하여 구멍을 만든 후건을 고정하게 되는 때 이 때 족관절은 중립 신전-굴곡 및 내반-외반 상태를 유지한다(Fig. 2). 다음 조금이라도 남아있는 원래의 인대가 있으면 이를 고정된 건에 봉합하고 다시 하 신전 지대를 외과 골막 부위에 봉합하여 보강하게 된다(Fig. 3, 4). 술 후 처치로 족근 관절의 중립 굴곡 위치에서 단하지 석고 고정을 6주간 시행 후 관절 운동, 비골근 강화 운동 및 위치 감각 훈련 등의 점진적인 재활 치료를 시행하게 된다.

결 론

만성 족관절 불안정성 환자에서 인대의 결손이 심한 경우나 관절의 과운동성이 있는 경우 변형 Brostrom 술식보다는 제4 장 족지 신전건과 같은 자가건을 이용한 해부학적 재건술이 좋은 결과를 가져올 수 있을 것으로 사료된다.

참고문헌

1. **Anderson ME**: Reconstruction of the lateral ligaments of the ankle using the plantaris tendon. *J Bone Joint Surg*, 67-A: 930-934, 1985.
2. **Bahr R, Pena F, Shine J, Lew WD, Tyrdal S and Engebresten L**: Biomechanics of ankle ligament reconstruction. An in vitro comparison of the Brostrom repair, Watson-Jones reconstruction, and a new anatomic reconstruction technique. *Am J Sports Med*, 25: 424-432, 1997.
3. **Brostrom L**: Sprained ankles: VI. Surgical treatment of "chronic" ligament ruptures. *Acta Chir Scand*, 132: 551-565, 1966.
4. **Chrisman OD and Snook GA**: Reconstruction of lateral ligament tears of the ankle: An experimental study and clinical evaluation of seven patients treated by a new modification of the Elmslie procedure. *J Bone Joint Surg*, 51-A: 904-912, 1969.
5. **Colville MR, Marder RA and Zarins B**: Reconstruction of the lateral ankle ligaments: A biomechanical analysis. *Am J Sports Med*, 20: 594-600, 1992.
6. **Coughlin MJ, Schenck RC, Grebing BR and Treme G**: Comprehensive reconstruction of the lateral ankle for chronic instability using a free gracilis graft. *Foot Ankle Int*, 25: 231-241, 2004.
7. **Elmslie RC**: Recurrent subluxations of the ankle joint. *Ann Surg*, 100: 364-367, 1934.
8. **Evans D**: Recurrent instability of the ankle-A method of surgical treatment. *Proc Roy Soc Med*, 46: 343-344, 1953.
9. **Freeman MAR**: Instability of the foot after injuries to the lateral ligament of the ankle. *J Bone Joint Surg*, 47-B: 669-676, 1965.
10. **Garrick JG**: The frequency of injury, mechanism of injury, and epidemiology of ankle sprain. *Am J Sports Med*, 5: 241-242, 1977.
11. **Girard P, Anderson RB, Davis WH, Isear JA and Kiebzak GM**: Clinical evaluation of the modified Brostrom-Evans procedure to restore ankle stability. *Foot Ankle Int*, 20: 246-252, 1999.
12. **Hamilton WG, Thompson FM and Snow WS**: The modified Brostrom procedure for lateral ankle instability. *Foot Ankle*, 14: 1-7, 1993.
13. **Karlsson J, Bersten T, Lansinger O and Peterson L**: Reconstruction of the lateral ligaments of the ankle for chronic lateral instability. *J Bone Joint Surg*, 70-A: 581-587, 1988.
14. **Kelikian AS and Romash MM**: Ankle and subtalar instability In: Kelikian AS, ed. *Operative treatment of the foot and ankle*. Stamford, Connecticut: Appleton & Lange, pp. 299-320, 1999.
15. **Messer TM, Cummins CA, Ahn J and Kelikian AS**: Outcome of the modified Brostrom procedure for chronic lateral ankle instability using suture anchors. *Foot Ankle Int*, 21: 996-1003, 2000.
16. **Rosenbaum D, Becker HP, Sterk J, et al**: Long-term results of the modified Evans repair for chronic ankle instability. *Orthopedics*, 18: 451-455, 1996.
17. **Sammarco GJ and DiRaimondo CV**: Surgical treatment

- of lateral ankle instability syndrome. *Am J Sports Med*, 16: 501-511, 1988.
18. **Snook GA, Chrisman OD and Wilson TC:** *Long-term results of the Chrisman-Snook operation for reconstruction of the lateral ligaments of the ankle. J Bone Joint Surg*, 67-A: 1-7, 1985.
19. **Takahashi T, Nakahira M, Kaho K and Kawakami K:** *Anatomical reconstruction of chronic lateral ligament injury of the ankle using pedicle tendon of the extensor digitorum longus. Arch Orthop Trauma Surg*, 123: 175-179, 2003.
20. **Takao M, Komatsu F, Naito K, Uchio Y and Ochi M:** *Reconstruction of lateral ligament with arthroscopic drilling for treatment of early-stage osteoarthritis in unstable ankles. Arthroscopy*, 22: 1119-1125, 2006.

= ABSTRACT =

Reconstruction of Chronic Ankle Instability with the Toe Extensor Tendon

Jae Hoon Ahn, M.D

Department of Orthopaedic Surgery, Eulji University College of Medicine, Daejeon, Korea

Persistent instability following an acute lateral ankle sprain eventually require ligamentous reconstruction in some cases. Over 50 surgical procedures have been described to reestablish lateral ankle stability varying from direct in situ repair of the anterior talofibular ligament and the calcaneofibular ligament to augmented reconstructions with either autograft or allograft tissue. The author describes the rationale and the technique of anatomic ankle ligament reconstruction with the 4th extensor digitorum longus tendon.

Key Words: Ankle instability, Ligamentous reconstruction, The 4th extensor digitorum longus tendon

Address reprint requests to **Jae Hoon Ahn, M.D.**

Department of Orthopaedic Surgery, Eulji University College of Medicine

1306 Dunsan-dong, Seo-gu, Daejeon, 302-799 Korea

TEL: 82-42-611-3279, 3280, FAX: 82-42-259-1289, E-mail: jhahn@eulji.ac.kr