

# What is your diagnosis?

최지혜 / 해마루 소동물임상의학연구소

1. 신상명세 • 품종 : Yorkshire terrier • 성별 : Male (N) • 연령 : 11년령

## 2. 임상 증상 및 병력 :

15일전부터 갑자기 객객 거리는 증상과 간헐적인 호흡 곤란 증상을 보이기 시작했으며, 증상이 심해 응급 병원에 내원하여 치료를 받은 적도 있다고 하였습니다. 이후 기관 허탈로 진단 후 투약을 실시한 후 증상이 호전되었으나, 객객 거리는 기침은 지속되고 있어 이차 진료 의뢰되었습니다.

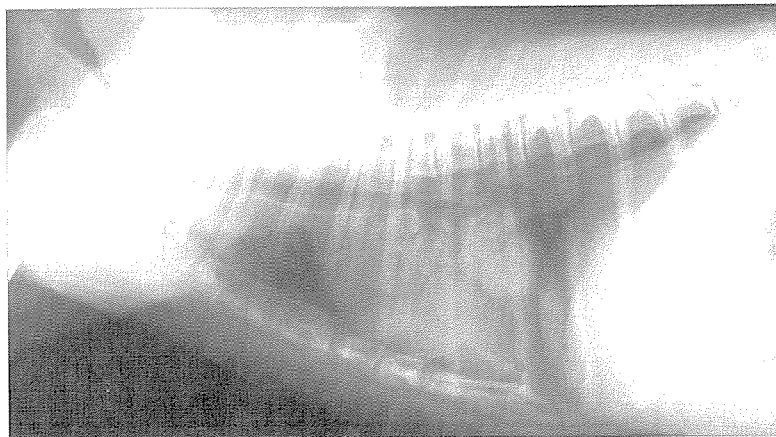
최근 들어 식욕이 양호해지고 체중이 늘었다고 합니다.

일년 전 중성화 수술을 받았으며, 그 외 특이적인 병력은 없었습니다.

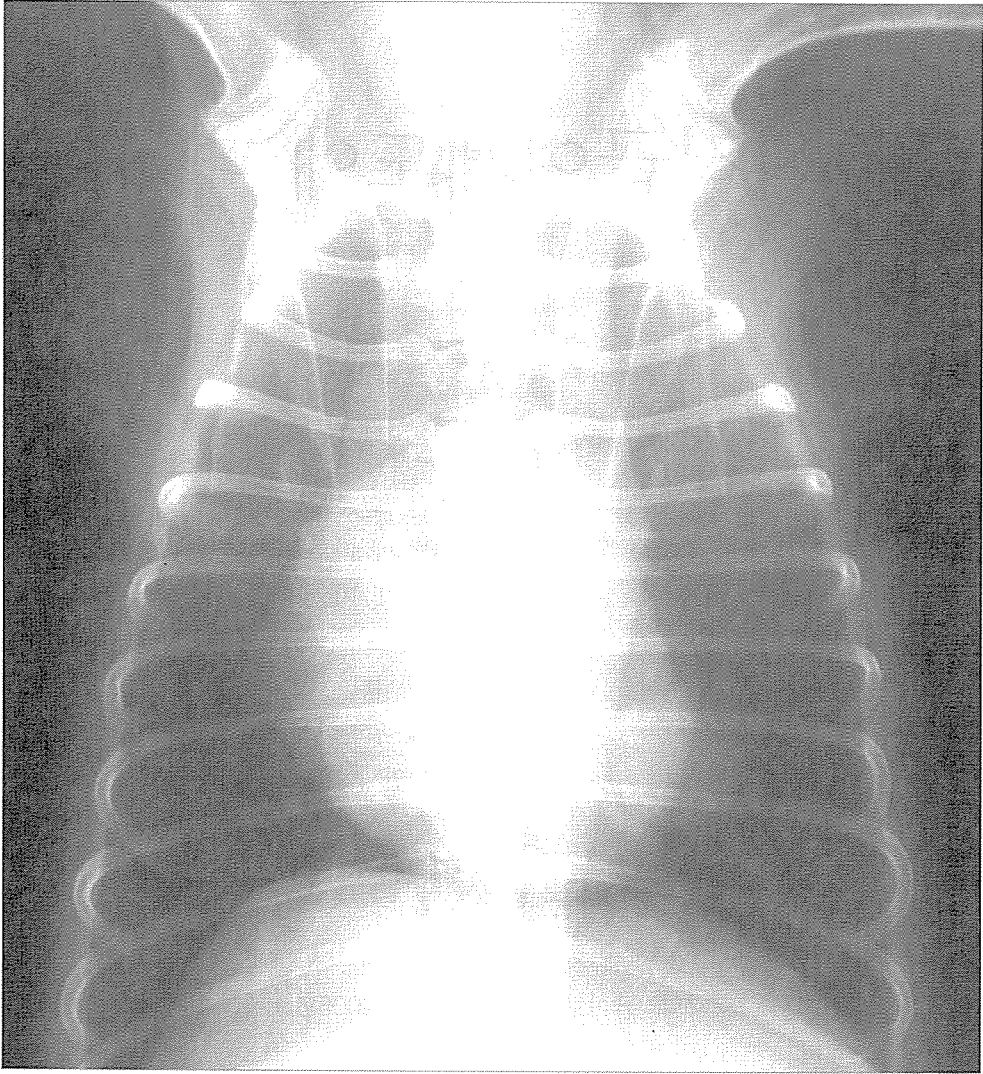
내원 당시 간헐적인 기침 이외에는 활동성이나 체온, 심박수, 호흡 모두 정상적인 상태였습니다.

의뢰 병원에서 보내주신 사진에서 특이적인 병변이 관찰되어 이를 다시 확인하고자 흉부 방사선 검사를 다시 실시하였습니다.

1. 흉부 방사선 검사를 실시한 사진입니다. 어떤 특이적인 병변이 관찰됩니까? 기침의 원인은 무엇이 의심됩니까?



(A)



(B)

2. 어떠한 감별 진단 리스트가 가능합니까?
3. 어떠한 추가 검사가 추천됩니까? 