

# What is your diagnosis?

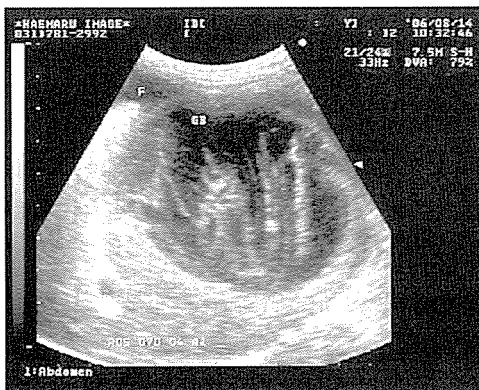
최지혜 / 해마루 소동물임상의학연구소

1. 신상명세 • 품종 : Poodle • 성별 : spayed female • 연령 : 12년령

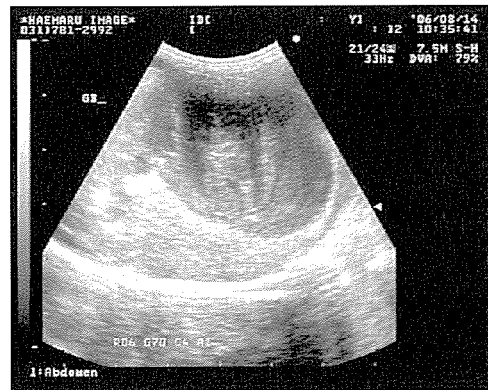
## 2 임상 증상 및 병력 :

3일전부터 갑작스러운 구토와 침울, 식욕 부진, 복부 통증을 주증으로 동물병원에 내원하여 복수를 확인하고 정확한 원인 규명을 위해 이차 진료 의뢰되었습니다. 내원 당시 체온은 39.3°C 정도였으나, 그외 호흡수와 심박수는 정상이었습니다. 복부 팽만과 기력 소실을 확인하였습니다.

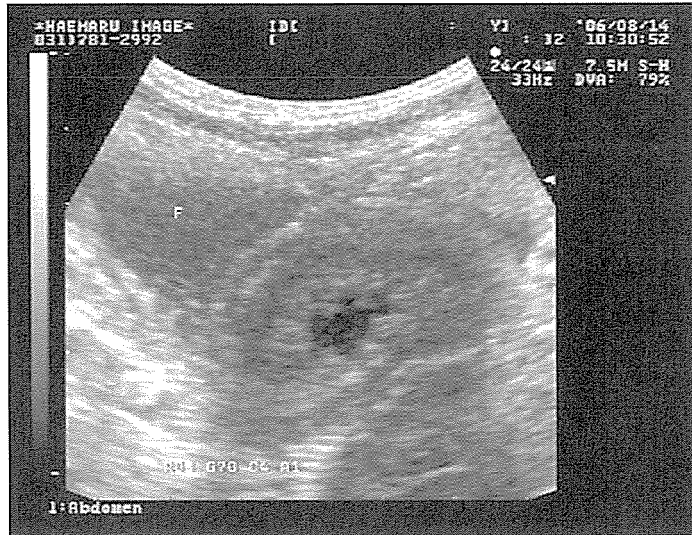
3. 복수의 원인과 임상 증상의 원인을 찾기 위해 복부 초음파 검사를 실시하였습니다. 어떤 이상 소견이 확인됩니까?



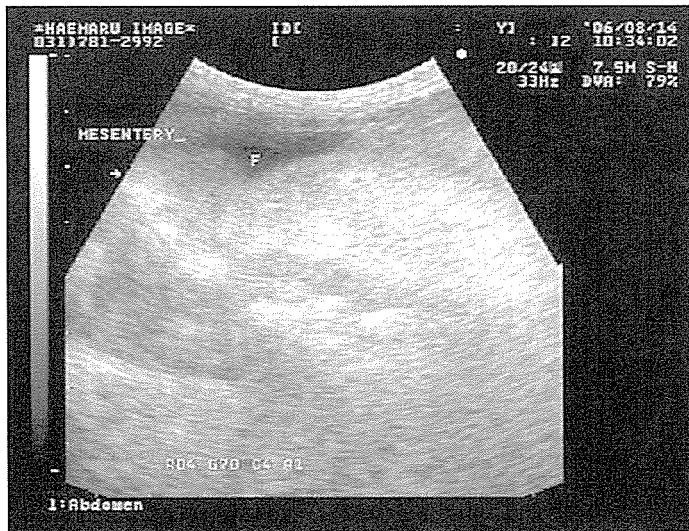
(a)



(b)



(c)



(d)

4. 위의 소견을 바탕으로 어떤 질병이 의심되며, 치료 계획은 어떻게 세울 수 있나요?