

전산화단층영상에서 절치관 및 순측 치조골 폭경에 관한 연구

조선대학교 치과대학 치주과학교실 및 구강생물학연구소
*조선대학교 치과대학 구강악안면방사선학교실 및 구강생물학연구소
노양균 · 장현선 · 김병옥 · 김진수*

The width of the incisive canal and labial alveolar bone of the incisive canal: an assessment on CT images

Yang-Gyun Roh, Hyun-Seon Jang, Byung-Ock Kim, Jin-Soo Kim*

Department of Periodontology and Oral Biology Research Institute, College of Dentistry, Chosun University

*Department of Oral and Maxillofacial Radiology and Oral Biology Research Institute, College of Dentistry, Chosun University

ABSTRACT

Purpose : To assess the width of the labial alveolar bone of the incisive canal and the width of the incisive canal on spiral computed tomographic images of the anterior portion of the maxilla.

Materials and Methods : Study materials included 38 CT scans taken for preoperative planning of implant placement. Axial cross-sectioned image entirely showing the incisive canal was selected and scanned with 600 DPI resolution. The width of the labial alveolar bone of the incisive canal at an orifice to the oral cavity, middle portion, and an orifice to the nasal cavity and the diameter of the incisive canal at the middle portion were determined by two specialist using Digora for Windows 2.1. The statistical analyses were carried out using SPSS 12.0.1.

Results : When the maxillary central incisors remained, the mean labial alveolar bone width were 6.81 ± 1.41 mm, 6.46 ± 1.33 mm, and 7.91 ± 1.33 mm. When the maxillary central incisors were missed the mean width were 5.42 ± 2.20 mm, 6.23 ± 2.29 mm, and 7.89 ± 2.13 mm.

Conclusions : The labial alveolar bone width at middle portion and an orifice to the nasal cavity were of no statistical significant difference according to presence of the maxillary central incisors ($P > 0.05$). The width between oral cavity and nasal cavity, middle portion and to nasal cavity revealed statistically significant difference ($P < 0.05$). (*Korean J Oral Maxillofac Radiol 2006; 36 : 145-9*)

KEY WORDS : Tomography, X-ray Computed; Incisive Canal; Alveolar Process; Dental Implant

서 론

상악 전치부에서 외과적 처치는 심미나 발음 등에 있어서 해부학적 제한이 따른다. 흔히 외과적 처치 전에 해부학적 구조물들의 존재를 고려하는 것이 중요하고, 다양한 임상 및 방사선학적 검사를 통하여 이 구조물들의 해부학적 형태나 크기, 변화 등을 관찰하는 것이 필수적이다. 일반적인 외과적 처치에는 골내 치근형 임플란트의 매식, 치근단 병소 또는 다른 병소의 절제, 교정 목적의 스크루 매식 등이 포함된다.

최근 상실된 치아의 수복에 임플란트를 이용하는 것은 일반적인 방법이 되었다.^{1,2} 폭넓게 이용되는 임플란트의 경우 잔존 골의 양과 특징을 정확하게 평가하는 것이 성공에 중요한 요소이다. 또한 임플란트 매식 부위에 위치하는 중요한 해부학적 구조의 위치 관계에 대한 평가가 선행되어야 한다. 잔존 골의 평가나 해부학적 구조의 평가를 위해서 방사선학적 검사를 이용하는데 주로 치근단 방사선사진, 파노라마 방사선사진, 다면재구성 전산화단층영상 등이 이용되고 있다.^{3,4} 이 중 전산화단층영상은 확대율을 보장하지 않고 해부학적 구조의 정확한 위치와 골 높이, 협설측 폭경의 정확한 측정이 가능하고, 피질골의 두께와 해면골의 밀도를 평가할 수 있으므로 가장 적절한 임플란트의 길이와 각도를 설정하는데 유용한 정보 등을 제공한다.

접수일 : 2006년 6월 5일; 심사일 : 2006년 6월 7일; 채택일 : 2006년 7월 28일
Correspondence to : Prof. Jin-Soo Kim
Department of Oral and Maxillofacial Radiology, College of Dentistry, Chosun University, Seosuk-dong, Dong-gu, Gwangju 501-759, Korea
Tel) 82-62-220-3886, Fax) 82-62-227-0270, E-mail) hidds@chosun.ac.kr

상악 중절치의 임플란트 수복의 경우에 중요한 해부학적 구조인 절치관의 크기와 형태 등에 따라 많은 제약이 따르게 되는데, 실제 임플란트 시술 중 천공 위험이 존재하며, 이의 천공 시에는 임플란트의 골유착 실패나 감각 이상을 초래하기도 한다.⁵ 기존의 많은 연구들에서 일반 방사선사진 및 전산화단층영상을 이용한 절치관의 해부학적 위치, 형태 등의 특징에 대한 정보들이 보고되었지만,⁶⁻¹⁰ 주변부 골에 대한 평가는 드물다. 또한, 몇몇 연구에서 동종골이나 이종골을 이용하여 절치관을 폐색하여 임플란트 식립에 이용하려는 시도가 있었다.^{5,6,11,12}

본 연구의 목적은 절치관의 순측 치조골에 동종골이나 이종골을 이식하여 절치관 주변의 순측 치조골을 확보하거나, 절치관 폐색을 이용하여 임플란트를 매식하고자 하는 경우에 유용한 정보를 제공하고자 전산화단층영상에서 절치관 순측 치조골의 폭경 및 절치관의 폭경을 측정, 평가하는데 있다.

재료 및 방법

임플란트 수복을 위한 술전 검사로 촬영된 전산화단층영상 중에서 절치관이 정확히 관찰되는 38 증례를 선택하였다. 선택된 전산화단층영상은 일반적인 환자 위치와 노출 조건으로 촬영되었다. 치아가 존재하는 경우 20예와 치아가 없는 경우 18예의 전산화단층영상에서 절치관이 명확하게 관찰되는 단면상을 선택하였으며, 600DPI 해상도로 스캔하여 JPG 형식으로 저장한 후(Fig. 1A, B), Digora for Windows 2.1 Rev. 2 (Soredex, Finland)에서 측정하였다. 프

로그램에서 단면상의 길이를 보정한 후에 두 명의 관찰자가 절치관 순측 치조골의 폭경을 치조정 부위, 중간 부위, 비강저 부위 등 세 부위 및 절치관의 폭경을 측정하였다(Fig. 2). 절치관을 폐색하여 치조골을 이용하는 경우에 측정가능한 치조골 폭경을 예측하기 위해 치조정 부위와 중간 부위에서는 절치관에 수직이 되게 폭경을 측정하였고, 비강저 부위에서는 수평이 되게 폭경을 측정하였다. 또한 중간 부위의 치조골 폭경을 측정할 부위에서 절치관의 폭경을 측정하였다.

두 관찰자의 측정치들을 SPSS 12.0.1 (SPSS Inc., USA)을 이용하여 평균값을 산출한 후에, 치아유무에 따른 각 부위별 치조골 폭경의 차이를 평가하기 위해 독립 T-test를 시행하였으며, 치아유무에 관계없이 각 부위별 측정치가 통계적으로 유의성을 보이는지 대응 T-test를 시행하여 검증하였다. 또한, 각 부위별 측정치가 절치관의 폭경과 유의적 관계성을 보이는지 상관분석과 단계별 회귀분석을 시행하여 검증하였다.

결 과

치아가 있는 경우 치조정 부위의 순측 치조골 폭경의 평균은 6.81 ± 1.41 mm, 중간 부위가 6.46 ± 1.33 mm, 비강측에서 7.91 ± 1.33 mm였으며, 치아가 없는 경우에는 치조정 부위의 순측 치조골 폭경의 평균은 5.42 ± 2.20 mm, 중간 부위가 6.23 ± 2.29 mm, 비강측은 7.89 ± 2.13 mm였다. 절치관의 중간부위 폭경은 치아가 있는 경우에 2.39 ± 1.11 mm, 치아가 없는 경우에는 2.62 ± 1.17 mm였다(Table 1).

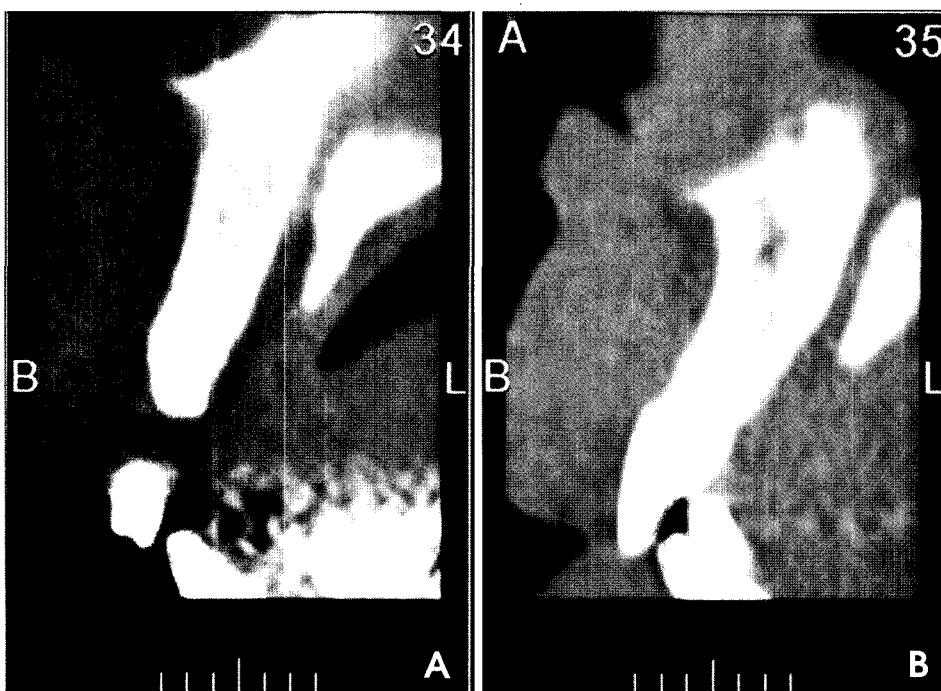


Fig. 1. Cross-sectioned Images of the incisive canal of edentulous ridge (A) and tooth-bearing ridge (B).

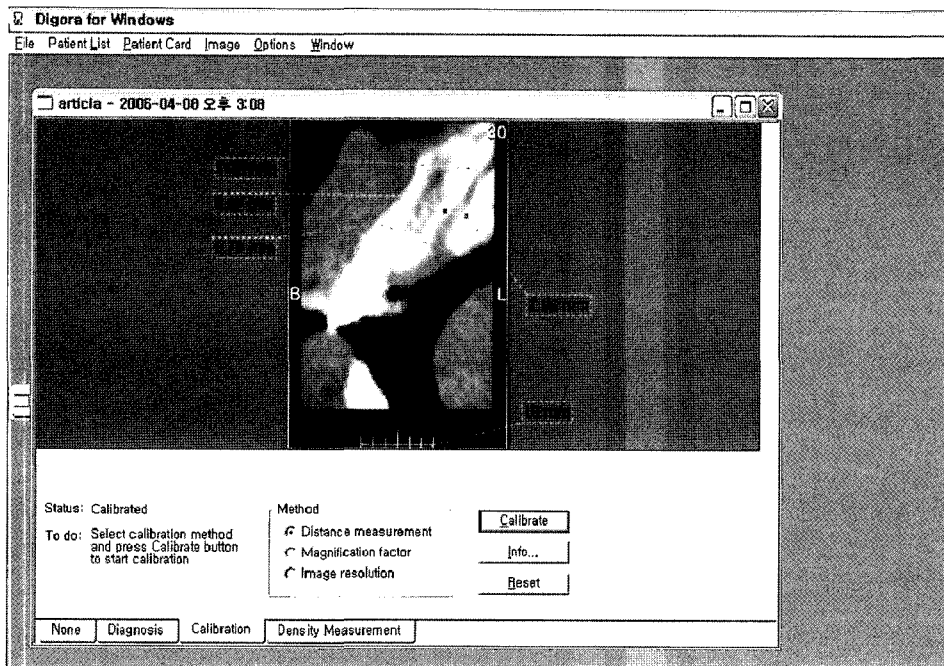


Fig. 2. Measurements of labial alveolar bone width at the three points (to alveolar crest, middle, and to nasal floor), and the width of incisive canal using Digora for windows (Soredex, Finland).

Table 1. Average width of the incisive canal and the labial alveolar bone of the incisive canal according to presence of tooth (unit: mm)

Width of labial alveolar bone		Average width	SD
To alveolar crest*	Tooth	6.81	1.41
	Non-tooth	5.42	2.20
Middle	Tooth	6.46	1.33
	Non-tooth	6.23	2.29
To nasal floor	Tooth	7.91	1.33
	Non-tooth	7.89	2.13
Width of canal*	Tooth	2.39	1.11
	Non-tooth	2.62	1.17

*, P<0.05
SD, Standard deviation

Table 2. Average width of the incisive canal and the labial alveolar bone of the incisive canal (unit: mm)

Width of labial alveolar bone	Average width	SD
To alveolar crest*	6.15	1.94
Middle ⁺	6.35	1.83
To nasal floor ^{*,+}	7.90	1.73
Width of the incisive canal	2.55	1.14

*,⁺: P<0.05
SD, Standard deviation

치아가 존재하는 경우에 순측 치조골 폭경이 치아가 없는 경우에서 보다 넓은 폭경을 보였다. 중간 부위나 비강측 순측 치조골 폭경은 치아의 유무에 따라 통계적으로 유의한 차이를 보이지 않았으나, 치조정측 순측 치조골 폭

Table 3. Correlation coefficient between width of incisive canal and width of labial alveolar bone

	To alveolar crest	Middle	To nasal floor
Width of canal	0.560*	0.469*	0.430*

*, P<0.05

경은 유의한 차이를 보였다(P<0.05, Table 1).

치아의 유무에 관계없이 순측 치조골 폭경은 치조정 부위가 6.15±1.94 mm, 중간 부위가 6.35±1.83 mm, 비강측에서 7.90±1.73 mm였다.

치조정 부위와 비강측 폭경, 중간부위와 비강측 폭경은 통계적으로 유의한 차이를 보였으나, 치조정 부위와 중간 부위의 폭경은 유의한 차이를 보이지 않았다(P>0.05, Table 2).

절치관의 폭경은 치조정 부위, 중간부위, 비강측의 순측 치조골의 폭경과 상관관계가 있었고(P<0.05), 그 중에서 치조정 부위의 순측 치조골 폭경과 상대적으로 높은 상관관계를 보였다(r=0.560, Table 3). 또한, 단계별 회귀분석의 결과 치조정 부위의 순측 치조골 폭경만이 절치관의 폭경에 통계적으로 유의하게 영향을 미치므로(P<0.01), 치조정 부위의 순측 치조골의 폭경이 증가함에 따라 절치관의 폭경이 증가하는 것이 통계적으로 유의하였다(β=0.327).

고 찰

상악 전치부에서 외과적 처치 시에 주의해야 할 해부학적 구조인 절치관의 크기, 형태, 위치 등을 방사선학적으로

평가하는 것이 중요하다. 외과적 처치 중에서도 상악 전치 수복을 위한 임플란트 시술에 제한을 주므로 이를 피하여 매식체를 매식하는 것이 필수적이다.

절치관은 비구개관이라고도 불리며, 비강의 전하방부에서 비중격의 양측에 있는 두 개의 공에서 시작되어 전내측으로 주행하여 하방에서 합쳐져서 절치유두 후방에서 절치공을 형성하는데, 상악 중절치의 구개측에 위치하여 비구개신경과 구개 및 비구개 혈관이 통과한다.¹³⁻¹⁵ 절치관은 해부학적으로 이의 길이, 악골 내의 위치, 크기 등 개인간의 차이가 상당히 많아서 치근단 방사선사진에서 촬영 각도에 따라 다양하게 보이는데, 대개는 절치관의 외측벽이 절치와에서 비강저까지 연장되어 한 쌍의 방사선불투과성 선으로 관찰된다.¹⁶ 일반적으로 많은 포유동물에서는 비강과 구강을 연결하는 구조이나, 인간에서는 이의 길이가 짧고, 거의 대부분의 경우 폐색되어 있다고 알려져 있다.¹⁷

Cavalcanti 등⁸은 사체 8구의 재구성 전산화단층영상에서 절치관의 길이를 측정하여 실제 해부학적으로 측정된 절치관의 길이와 비교한 결과, 두 측정치 간에 통계적으로 유의한 차이가 없다고 보고하였던 바, Kraut와 Boyden⁶은 상악 중절치가 상실되지 않은 30명 환자의 전산화단층영상에서 절치관의 평균 길이가 9 mm로 보고한 바 있으며, Mraiwa 등¹⁰은 평균 8.1 mm의 길이를 보였다고 보고했다. 한편, 김 등⁷은 cone beam형 전산화단층영상에서 38명의 절치관 평균 길이가 15.9 mm (최소 9.6 mm-최대 23.8 mm) 이었다고 보고하였다.

또한, 김 등⁷은 절치관의 비강측 직경과 구개측 직경을 각각 측정하여 평균 폭경이 비강측에서 3.89 mm, 구개측에서 3.49 mm이었다고 보고하였고, Henriksen 등⁹은 25개의 성인 인디안 건조두개골의 후전방 두부규격 방사선사진을 이용하여 절치관의 직경을 측정하여 평균 직경이 2.5 mm라고 보고하였다. Mraiwa 등¹⁰은 구개측 직경이 4.6 mm, 비강측 직경이 4.9 mm이었다고 보고하였으며, 본 연구에서는 절치관의 중간 부위에서 2.55 mm의 평균 폭경을 보였다. 이러한 차이는 연구에 이용된 촬영장치 및 측정방법의 차이 등에서 기인한 것으로 생각된다. 본 연구에서는 단계별 회귀분석으로 분석한 결과 이러한 절치관의 폭경이 치조정 부위의 순측 치조골 폭경에 통계적으로 유의한 영향을 미치는 것을 알 수 있었다 ($\beta=0.327, P<0.05$).

본 연구에서 치아가 존재하는 경우의 순측 치조골 폭경이 치아가 없는 경우에서 보다 넓은 폭경을 보였는데, 중간 부위나 비강측 순측 치조골 폭경은 치아의 유무에 따라 통계적으로 유의한 차이를 보이지 않았으나, 치조정측 순측 치조골 폭경은 유의한 차이를 보였다 ($P<0.05$, Table 1).

일반적으로 절치관의 형태는 비강측에서 구개측까지 일정하게 그 형태를 유지하지 않지만 김 등⁷의 보고에서 절

치관의 구개측 개구부인 절치공의 형태를 원형, 난원형, 소엽형으로 분류하여 관찰한 결과, 원형이 50%, 소엽형이 34.2%, 난원형이 15.8%로 관찰되었다고 하였다.

상악 중절치의 상실의 경우 임플란트 수복을 위해서 절치관과 상악 중절치의 해부학적 관계를 이해하면 상악 중절치 부위 임플란트의 골유착을 향상시킬 수 있을 것으로 여겨지는데, Kraut와 Boyden⁶의 연구에서 절치관의 크기가 임플란트 식립에 저해될 정도의 크기를 보인 경우는 4%였다고 보고되었다. 즉, 96%의 경우에서 상악 중절치 치조골에 치근형태의 임플란트를 이상적으로 매식하는데 방해가 되지 않는다고 볼 수 있다. Bernhart 등¹⁸은 경구개에 임플란트를 매식할 경우 정중구개봉합과 절치관의 손상을 피하기 위해서는 정중구개봉합에서 양측으로 각각 3-6 mm 떨어진 부위가 안전하다고 하였다. 절치관 주변 치조골의 해부학적 형태는 치조정 부위와 비강 측에서 폭경이 넓고 중간 부위에서 약간 폭경이 감소되는 것으로 알려져 있으나,¹⁷ 본 연구에서는 치조정 부위와 중간 부위의 순측 치조정 폭경은 통계적으로 유의한 차이를 보이지 않았다 ($P<0.05$).

전산화단층영상은 악안면영역에서 골내 임플란트 식립을 위한 진단과 치료 계획 수립을 위해서 필요한 단면상을 제공하여 술전 평가에 도움이 되는데,^{19,20} 절치관 부위의 피질골이나 해면골 구조 및 절치관의 위치를 분명하게 확인할 수 있으며, 이는 비구개 신경의 손상을 피할 수 있게 한다. Quirynen 등²¹은 재구성, 계측, 흑화도 및 대조도 조절, 그리고 확대 등의 프로그램 기능이 골량, 골질 및 골용적 등을 평가하는데 유용하다고 하였다. 또한 다면재구성을 통해 절치관의 정확한 평가 및 임플란트를 위한 정량적인 술 전 평가를 가능하게 한다.

본 연구에서는 기존에 촬영된 전산화단층영상을 이용하여 연구하였기에 확대율의 보정이 필요하였으나, 차후 프로그램 상에서 정확한 위치 설정 및 계측을 한다면 보다 정확한 평가 및 다양한 평가가 가능하다고 여겨진다. 절치관 및 절치관 순측 치조골의 양상을 관찰한 결과 치아 유무에 따른 절치관 중간부위나 비강측의 순측 치조골은 통계적으로 유의한 차이가 없었으며 ($P<0.05$), 치조정 부위의 순측 치조골 폭경이 절치관의 폭경에 통계적으로 유의한 영향을 미치는 것을 알 수 있었다. 하지만, 기존의 촬영된 전산화단층영상을 스캔하여 절치관의 일부 단면에서만 관찰하였던 바, 추가적으로 향후 전산화단층영상에서 절치관과 연관된 순측 및 구개측 치조골의 양상을 관찰하여 상악 전치부의 외과적 시술이나 임플란트 식립 시에 참고 자료로 이용하기 위해 다양한 연구들이 필요할 것으로 사료된다. 또한 절치관 폐색을 이용한 임플란트 매식 등의 외과적 처치를 위해서 절치관의 볼륨에 대한 연구가 필요할 것으로 사료된다.

참 고 문 헌

1. Schiroli G. Immediate tooth extraction, placement of a tapered screw-vent implant, and provisionalization in the esthetic zone: a case report. *Implant Dent* 2003; 12 : 123-31.
2. Misch CE. *Contemporary implant dentistry*. 2nd ed. St. Louis: Mosby; 1999. p. 397-428.
3. Park CS, Kim KD. An experimental examination of multimodal imaging system for implant site assessment. *Korean J Oral Maxillofac Radiol* 1998; 28 : 7-16.
4. Lee SS, Choi SC. Radiographic examination for successful dental implant. *Korean J Oral Maxillofac Radiol* 2005; 35 : 63-8.
5. Scher ELC. Use of the incisive canal as a recipient site for root-form implants: Preliminary clinical reports. *Implant Dent* 1994; 3 : 38-41.
6. Kraut RA, Boyden DK. Location of incisive canal in relation to central incisor implants. *Implant Dent* 1998; 7 : 221-5.
7. Kim GT, Hwang EH, Lee SR. A study of incisive canal using a cone beam computed tomography. *Korean J Oral Maxillofac Radiol* 2004; 34 : 7-12.
8. Cavalcanti MG, Yang J, Ruprecht A, Vannier MW. Accurate linear measurements in the anterior maxilla using orthoradially reformatted spiral computed tomography. *Dentomaxillofac Radiol* 1999; 28 : 137-40.
9. Henriksen B, Bavitz B, Kelly B, Harn SD. Evaluation of bone thickness in the anterior hard palate relative to midsagittal orthodontic implants. *Int J Oral Maxillofac Implants* 2003; 18 : 578-81.
10. Mraiwa N, Jacobs R, Van Cleynenbreugel J, Sanderink G, Schutyser F, Suetens P, et al. The nasopalatine canal revisited using 2D and 3D CT imaging. *Dentomaxillofac Radiol* 2004; 33 : 396-402.
11. Rosenquist JB, Nystrom E. Occlusion of the incisal canal with bone chips. A procedure to facilitate insertion of implants in the anterior maxilla. *Int J Oral Maxillofac Surg* 1992; 21 : 210-1.
12. Artzi Z, Nemcovsky CE, Bitlitum I, Segal P. Displacement of the incisive foramen in conjunction with implant placement in the anterior maxilla without jeopardizing vitality of nasopalatine nerve and vessels; a novel surgical approach. *Clin Oral Impl Res* 2000; 11 : 505-10.
13. Sicher H, DuBrul EL. *Oral anatomy*. 5th ed. St. Louis: Mosby; 1970. p. 37-8, 68-9.
14. Langford RJ. The contribution of the nasopalatine nerve to sensation of the hard palate. *Br J Oral Maxillofac Surg* 1989; 27 : 379-86.
15. Jacob S, Zelano BBA, Gungor A, Abbott D, Naclerio R, McClintock MK. Location and gross morphology of the nasopalatine duct in human adults. *Arch Otolaryngol Head Neck Surg* 2000; 126 : 741-8.
16. White SC, Pharoah MJ. *Oral radiology: Principles and interpretation*. 5th ed. St Louis: Mosby; 2004. p. 174-7.
17. Van der Wall I, Van der Kwast WAM. *Oral pathology*. Chicago: Quintessence Publishing Co; 1988. p. 145-6.
18. Bernhart T, Merz BR, Diedrich P, Glatzmaier J. The use of palatal implants for orthodontic anchorage. Design and clinical application of the orthosystem. *Clin Oral Implants Res* 1996; 7 : 410-6.
19. BouSerhal C, Jacobs R, Quirynen M, van Steenberghe D. Imaging technique selection for the preoperative planning of oral implants: a review of the literature. [Review] [91 refs] *Clin Implant Dent Relat Res* 2002; 4 : 156-72.
20. Lamoral Y, Quirynen M, Peene P, Vanneste F, Lemahieu SF, Baert AL, et al. Computed tomography in the preoperative planning of oral endo-osseous implant surgery. *ROFO Fortschr Geb Rontgenstr Nuklearmed* 1990; 153 : 505-9.
21. Quirynen M, Lamoral Y, Dekeyser C, Peene P, van Steenberghe D, Bonte J, et al. CT scan standard reconstruction technique for reliable jaw bone volume determination. *Int J Oral Maxillofac Impl* 1990; 5 : 384-9.